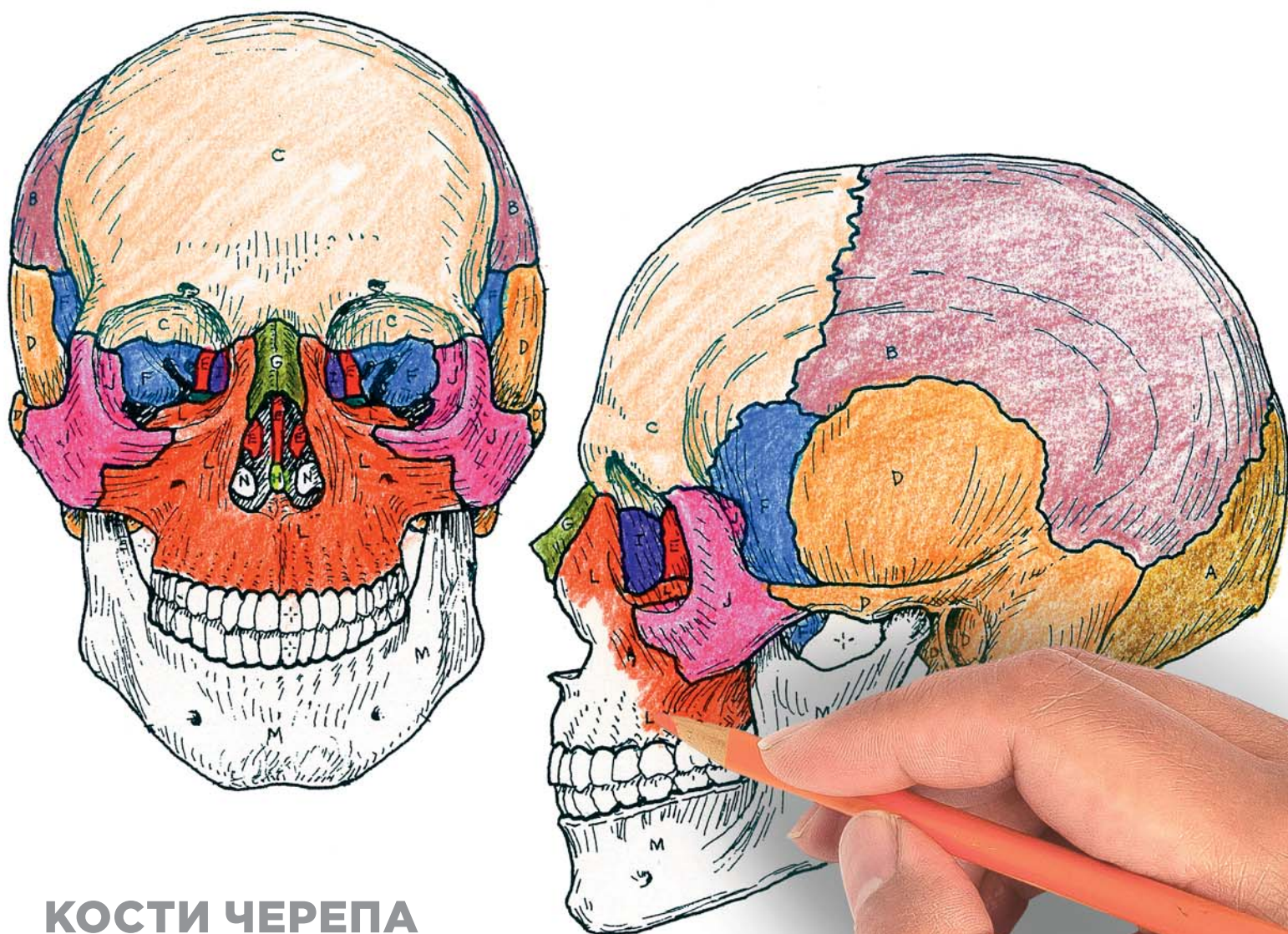


Уинн Кэпит, Лоуренс М. Элсон

АНАТОМИЯ ЧЕЛОВЕКА: АТЛАС-РАСКРАСКА

4-е издание
Продано более
4 миллионов экземпляров

Перевод выполнен при содействии Центра изучения иностранных языков
Первого Московского государственного университета им. И. М. Сеченова



КОСТИ ЧЕРЕПА

КОСТИ МОЗГОВОГО ОТДЕЛА

ЗАТЫЛОЧНАЯ (1)_А **ТЕМЕННАЯ** (2)_В **ЛОБНАЯ** (1)_С
ВИСОЧНАЯ (2)_Д **РЕШЕТЧАТАЯ** (1)_Е **КЛИНОВИДНАЯ** (1)_Г

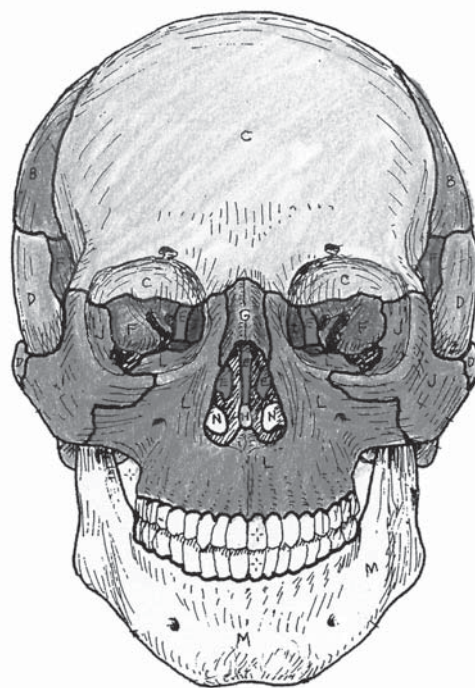
КОСТИ ЛИЦЕВОГО ОТДЕЛА

НОСОВАЯ (2)_Г **СОШНИК** (1)_Н **СЛЕЗНАЯ** (2)_Л
СКУЛОВАЯ (2)_Ж **НЕБНАЯ** (2)_К **ВЕРХНЯЯ ЧЕЛЮСТЬ** (2)_Л
НИЖНЯЯ НОСОВАЯ РАКОВИНА (2)_Н **НИЖНЯЯ ЧЕЛЮСТЬ** (2)_М

Fourth Edition

Wynn Kapit / Lawrence M. Elson

THE ANATOMY COLORING BOOK



Pearson

Boston Columbus Indianapolis New York San Francisco Upper Saddle River
Amsterdam Cape Town Dubai London Madrid Milan Munich Paris Montréal Toronto
Delhi Mexico City São Paulo Sydney Hong Kong Seoul Singapore Taipei Tokyo

ещё больше книг на нашем Телеграм канале

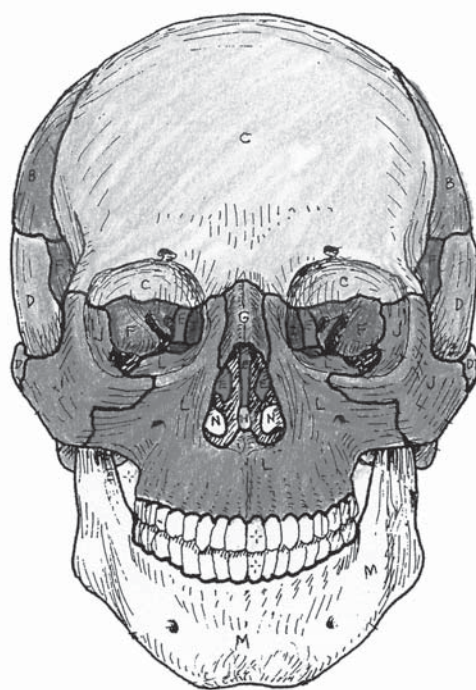


@umniymedik

Уинн Кэпит, Лоуренс М. Элсон

4-е издание
Продано более
4 миллионов экземпляров

АНАТОМИЯ ЧЕЛОВЕКА: АТЛАС-РАСКРАСКА



Под редакцией Заслуженного работника
высшей школы РФ М. Ю. Марковиной



Москва
2016

Ещё больше книг на нашем Телеграм канале

 @umniyedik

 @umniyedik

УДК 611(07)
ББК 28.706я6
350

Wynn Kapit, Lawrence M. Elson
The ANATOMY COLORING BOOK
Authorized translation for the English language edition, entitled The Anatomy Coloring Book, 4th Edition; ISBN 0321832019; by Kapit, Wynn; and by Elson, Lawrence M.; published by Pearson Education, Inc, publishing as Benjamin Cummings. Copyright © 2014 by Pearson Education, Inc. All rights reserved. No part of this book may be reproduced or transmitted in any form or by any means, electronic or mechanical, including photocopying, recording or by any information storage retrieval system, without permission from Pearson Education, Inc.

Авторизованный перевод с англоязычного издания под названием «Анатомия: Книга-раскраска», 4-е издание, ISBN 0321832019; авторы У. Кэпит и Лоренс М. Элсон. Издание опубликовано Pearson Education, Inc, издается как Бенджамин Каммингс. Копирайт © 2014 Pearson Education, Inc. Все права защищены. Никакая часть книги не может быть воспроизведена в любой форме и с помощью любых средств никакой системой хранения и поиска информации без разрешения Pearson Education, Inc.

Перевод выполнен в Центре изучения иностранных языков Первого Московского Государственного Медицинского Университета им. И.М. Сеченова

Научный редактор — *Марковина Ирина Юрьевна* — руководитель Центра изучения иностранных языков, к. ф. н., декан факультета по работе с иностранными студентами, зав. кафедрой иностранных языков Первого МГМУ им. И.М. Сеченова, профессор кафедры психолингвистики МГЛУ.

Руководитель проекта — к. ф. н. *Зайцев А.Б.*

Руководители групп переводчиков — к. ф. н. *Мокин И.В.*, к. полит. н. *Тарасов А.Е.*

Ведущие переводчики: *М. Нурмухаметов, М. Вебер*

Элсон, Лоренс М.

Э50 Анатомия человека: атлас-раскраска : [перевод с английского] / Лоренс М. Элсон, Уинн Кэпит. — Москва : Эксмо, 2016. — 376 с. : ил. — (Медицинский атлас).

ISBN 978-5-699-71506-0

Бестселлер «Анатомия человека: атлас-раскраска» вот уже более 35 лет является лидером среди учебных атласов. Это уникальное пособие: его лаконичный текст и точные иллюстрации, нарисованные вручную, разработаны специально для интерактивного изучения анатомии – раскрашивания.

Оригинальный цветовой ключ, визуальные ассоциации и интерактивное обучение делают освоение анатомии простым, интересным и эффективным. Выверенная наглядная структура, удобная навигация и краткие поясняющие тексты помогут студентам медицинских вузов выучить анатомию надежно и быстро. Широкий круг читателей сможет связать представления о разных системах и органах в единое целое и разбираться в анатомии человека наравне с профессионалами.

**УДК 611(07)
ББК 28.706я6**

© Кэпит У., Элсон Л., 2014
© Зайцев А.Б., перевод, 2014
© Марковина И.Ю., научный редактор, 2014
© ООО «Издательство «Эксмо», 2016

ISBN 978-5-699-71506-0

ПОСВЯЩЕНИЕ

Я посвящаю эту книгу своей жене Лорен и сыновьям Нилу и Элиоту.

УИН КЭПИТ

Настоящее издание посвящается миллионам студентов, изучающих анатомию по нашему атласу, и преподавателям, использующим его для объяснения строения и функционирования человеческого организма. Планомерное усвоение студентами знаний по анатомии в процессе раскрашивания иллюстраций с соответствующими терминами, обозначениями структурных, функциональных связей и успешное применение этих знаний в профессиональной деятельности и повседневной жизни свидетельствуют о ценности кинестетического обучения. Возможно, полученные знания помогут молодым специалистам сделать мир лучше.

ЛАРРИ ЭЛСОН

ещё больше книг на нашем Телеграм канале



@umniymedik

ОБ АВТОРАХ

WYNN KAPIT УИН КЭПИТ




Уин Кэпит — оформитель атласа, автор иллюстраций. В течение жизни Уин Кэпит занимался юриспруденцией, графическим и рекламным дизайном, живописью, преподаванием.

В 1955 году, окончив с отличием юридический факультет Университета Майами, стал членом Коллегии адвокатов штата Флорида. Занимался адвокатской практикой до и после службы в армии. Спустя четыре года решил воплотить в жизнь свою детскую мечту и поступил в Art Center College в Лос-Анджелесе, где изучал графический дизайн. Позже в течение шести лет занимался художественным оформлением рекламы в Нью-Йорке, пока в конце 1960-х годов не оставил это занятие, вернувшись в Калифорнию и увлекшись живописью. Много выставлялся; в 1968 году удостоился чести представить свои работы на персональной выставке в Калифорнийском дворце Почетного легиона. В 1972 году получил степень магистра живописи в Калифорнийском университете в Беркли.

В 1975 году, преподавая искусство рисования человеческого тела в центре образования для взрослых Adult Ed (Сан-Франциско), Уин Кэпит решил, что ему необходимо больше узнать о строении скелета и мышц человека. Он записался на лекции по анатомии, проводившиеся в Городском колледже д-ром Элсоном. Во время обучения Уин Кэпит рисовал схемы строения человеческого тела, которые позже раскрашивал и подписывал. Эти рисунки очень помогали ему в изучении предмета. Уин Кэпит показал д-ру Элсону свои эскизы и поделился с ним идеей создать особый «атлас-раскраску» человеческого тела для художников. Элсону идея понравилась. Он предложил Уину Кэпиту нарисовать полный атлас тела человека для последующего раскрашивания; текст и подписи к рисункам он взял на себя. Первое издание настоящего атласа вышло в 1977 году. Его успех ознаменовал собой появление совершенно нового вида учебных пособий — атласов по разным дисциплинам в схемах для раскрашивания.

В 1987 году в свет вышел «Атлас физиологии человека», созданный Уином Кэпитом совместно с Робертом Мэйси и Эсмаили Мейсами, профессорами из Беркли. Позже появилось его второе издание. В начале 1990-х годов был опубликован «Атлас по географии в схемах для раскрашивания», одним из авторов также стал Уин Кэпит; сейчас вышло его второе издание.

LAWRENCE M. ELSON ЛОРЕНС М. ЭЛСОН



Доктор Лоренс М. Элсон разработал план и структуру настоящего атласа, а также необходимые схемы и написал к нему тексты. Этот атлас — седьмая книга д-ра Элсона. Среди других его работ — «Наше тело», «Атлас по зоологии». Д-р Элсон — соавтор «Атласа головного мозга человека» и «Атласа по микробиологии». Он получил степень бакалавра зоологии и первой доврачебной помощи в Калифорнийском университете, а затем, некоторое время спустя, докторскую степень по анатомии человека. Д-р Элсон преподавал анатомию в Бейлорском медицинском колледже в Хьюстоне, принимал участие в разработке Программы практики помощника врача (Physician's Assistant Program), читал лекции и преподавал патологическую анатомию на медицинском факультете Калифорнийского университета в Сан-Франциско, а также читал курсы по анатомии в Городском колледже Сан-Франциско.

В молодости д-р Элсон поступил в авиацию военно-морских сил. Он служил пилотом пикирующего бомбардировщика на авианосце в западной части Тихого океана. Во время обучения в университете и аспирантуре служил в резерве авиации ВМС, выполняя задачи по поиску подводных лодок на различных типах вертолетов и самолетов. Он закончил 20-летнюю службу в авиации ВМС в должности командира запасной эскадрильи противолодочных вертолетов.

Д-р Элсон консультирует страховые компании, а также юристов о делах, связанных с телесными повреждениями и медицинскими ошибками. По рабочим вопросам он часто бывает в разных уголках США и Канады. Неоднократно выступал в суде в качестве эксперта. Основное поле деятельности — определение причин развития миофасциальных болей после травм, полученных в авариях на небольших скоростях.

С д-ром Элсоном можно связаться по электронной почте: docelson@gmail.com.

Ещё больше книг на нашем Телеграм канале

ОГЛАВЛЕНИЕ

ПРЕДИСЛОВИЕ	x
БЛАГОДАРНОСТИ	xi
О РАБОТЕ С АТЛАСОМ	xii

ОЗНАКОМЛЕНИЕ С ОРГАНИЗМОМ ЧЕЛОВЕКА

Анатомические плоскости и срезы	1
Понятия положения и направления тела	2
Системы организма (1)	3
Системы организма (2)	4
Полости и оболочки	5

КЛЕТКИ И ТКАНИ

Клетка	6
Деление клетки/митоз	7
Эпителиальные ткани	8
Ткани: волокнистая соединительная ткань	9
Ткани: опорные соединительные ткани	10
Ткани: мышечная ткань	11
Ткани: микроскопическое строение скелетной мышцы	12
Ткани: нервная ткань	13
Интеграция тканей	14

СИСТЕМА ПОКРОВОВ ТЕЛА

Покров тела: эпидермис	15
Покров тела: дерма	16

КОСТНО-СУСТАВНАЯ СИСТЕМА

Строение длинной кости	17
Эндохондральная оссификация	18
Осевой/добавочный скелет	19
Классификация соединений костей (суставов)	20
Движения	21
Кости черепа (1)	22
Кости черепа (2)	23
Височно-нижнечелюстной сустав (сочленение нижней челюсти с черепом)	24
Позвоночник	25
Шейный и грудной отделы позвоночника	26
Поясничные, крестцовый и копчиковый отделы позвоночника	27
Грудная клетка	28
Верхняя конечность: плечевой пояс и плечевая кость	29
Верхняя конечность: плечевой пояс (лопатка и плечевая кость)	30
Верхняя конечность: кости предплечья	31
Верхняя конечность: локоть и связанные с ним суставы	32
Верхняя конечность: кости/суставы запястья и кисти	33

Верхняя конечность (кости и суставы): повторение пройденного материала	34
Нижняя конечность: тазовая кость, тазовый пояс, таз	35
Нижняя конечность: мужской и женский таз	36
Нижняя конечность: крестцово-подвздошные и тазобедренные суставы	37
Нижняя конечность: кости бедра и голени	38
Нижняя конечность: коленный сустав	39
Нижняя конечность: голеностопный сустав и кости стопы	40
Нижняя конечность (кости и суставы): повторение пройденного материала	41

МЫШЕЧНАЯ СИСТЕМА

Ознакомление со скелетными мышцами	42
Согласование работы мышц	43
Мышцы головы: мимические мышцы	44
Мышцы головы: жевательные мышцы	45
Шея: передние и боковые мышцы	46
Туловище: глубокие мышцы спины и задней области шеи	47
Туловище: мышцы костей грудной клетки и задней брюшной стенки	48
Туловище: мышцы передней брюшной стенки и паховой области	49
Туловище: мышцы таза	50
Туловище: мышцы промежности	51
Верхняя конечность: мышцы, стабилизирующие положение лопатки	52
Верхняя конечность: мышцы сухожильно-мышечной манжеты	53
Верхняя конечность: мышцы, осуществляющие движение плечевого сустава	54
Верхняя конечность: мышцы, осуществляющие движение в локтевом и лучелоктевом суставах	55
Верхняя конечность: мышцы, обеспечивающие движение запястья и кисти	56
Верхняя конечность: мышцы, обеспечивающие движение суставов кисти (собственные мышцы кисти)	57
Верхняя конечность (мышцы): повторение пройденного материала	58
Нижняя конечность: мышцы ягодичной области	59
Нижняя конечность: мышцы задней поверхности бедра	60
Нижняя конечность: мышцы медиальной поверхности бедра	61
Нижняя конечность: мышцы передней поверхности бедра	62
Нижняя конечность: мышцы передней и латеральной поверхностей голени	63
Нижняя конечность: мышцы задней поверхности голени	64
Нижняя конечность: собственные мышцы стопы	65
Нижняя конечность (мышцы): повторение пройденного материала	66
Функционирование мышц: обзор	67

НЕРВНАЯ СИСТЕМА

Организация	68
Функциональная классификация нейронов	69
Синапсы и медиаторы	70
Нервно-мышечное соединение	71

ЦЕНТРАЛЬНАЯ НЕРВНАЯ СИСТЕМА

Развитие центральной нервной системы (ЦНС)	72
Полушария головного мозга	73
Проводящие пути/ядра полушарий головного мозга	74

Промежуточный мозг	75
Ствол головного мозга/мозжечок	76
Спинной мозг	77
Восходящие пути (тракты)	78
Нисходящие пути	79

ЦЕНТРАЛЬНАЯ НЕРВНАЯ СИСТЕМА: ПОЛОСТИ И ОБОЛОЧКИ

Желудочки головного мозга	80
Мозговые оболочки	81
Циркуляция спинномозговой жидкости (СМЖ)	82

ПЕРИФЕРИЧЕСКАЯ НЕРВНАЯ СИСТЕМА

Черепные нервы	83
Спинномозговые нервы и нервные корешки	84
Рефлексы спинного мозга	85
Ход спинномозговых нервов	86
Плечевое сплетение и иннервация руки	87
Поясничное и крестцовое сплетения: иннервация ноги	88
Дерматомы	89
Чувствительные окончания — рецепторы	90

ВЕГЕТАТИВНАЯ (АВТОНОМНАЯ) НЕРВНАЯ СИСТЕМА

ВНС: симпатический отдел (1)	91
ВНС: симпатический отдел (2)	92
ВНС: парасимпатический отдел	93

СПЕЦИАЛЬНЫЕ ОРГАНЫ ЧУВСТВ

Зрительный анализатор (1)	94
Зрительный анализатор (2)	95
Зрительный анализатор (3)	96
Слуховой анализатор и орган равновесия (1)	97
Слуховой анализатор и орган равновесия (2)	98
Вкус и обоняние	99

СЕРДЕЧНО-СОСУДИСТАЯ СИСТЕМА

Кровь и элементы крови	100
Схема кровообращения	101
Кровеносные сосуды	102
Средостение. Стенки и оболочки сердца	103
Камеры сердца	104
Проводящая система сердца и ЭКГ	105
Венечные артерии и вены сердца	106
Артерии головы и шеи	107
Артерии головного мозга	108
Артерии и вены верхних конечностей	109
Артерии нижних конечностей	110

Аорта: ветви и связанные с ней сосуды	111
Артерии желудочно-кишечного тракта и смежных органов	112
Артерии таза и промежности	113
Основные артерии: повторение пройденного материала.	114
Вены головы и шеи	115
Системы полых вен и непарной вены	116
Вены нижней конечности	117
Система воротной вены	118
Основные вены: повторение пройденного материала.	119

ЛИМФАТИЧЕСКАЯ СИСТЕМА

Отток лимфы и клеточный цикл лимфоцита	120
--	-----

ИММУННАЯ (ЛИМФАТИЧЕСКАЯ) СИСТЕМА

Введение	121
Врожденный и приобретенный иммунитет	122
Тимус и красный костный мозг	123
Селезенка	124
Лимфатический узел.	125
Лимфоидная ткань слизистых оболочек	126

ДЫХАТЕЛЬНАЯ СИСТЕМА

Обзор	127
Наружный нос, носовая перегородка и полость носа	128
Околоносовые воздухоносные пазухи	129
Гортань и глотка.	130
Легочные доли и плевра.	131
Нижние дыхательные пути	132
Механизм дыхания	133

ПИЩЕВАРИТЕЛЬНАЯ СИСТЕМА

Обзор	134
Ротовая полость и соседние органы	135
Зубы	136
Глотка. Акт глотания	137
Брюшина	138
Пищевод и желудок.	139
Тонкий кишечник	140
Толстый кишечник.	141
Печень	142
Желчевыводящая система и поджелудочная железа.	143

МОЧЕВЫДЕЛИТЕЛЬНАЯ СИСТЕМА

Мочевыводящие пути	144
Почки и соседние органы забрюшинного пространства	145
Почка и мочеточник.	146

Нефрон	147
Система канальцев почки. Почечное кровообращение	148

ЭНДОКРИННАЯ СИСТЕМА

Введение	149
Гипофиз и гипоталамус	150
Гипофиз и органы-мишени	151
Щитовидная и паращитовидные железы	152
Надпочечники	153
Панкреатические островки	154

РЕПРОДУКТИВНАЯ СИСТЕМА

Мужская репродуктивная система	155
Яички	156
Мужские мочеполовые структуры	157
Женская репродуктивная система	158
Яичники	159
Матка, маточные трубы, влагалище	160
Менструальный цикл	161
Молочные железы	162

БИБЛИОГРАФИЯ	Б
--------------------	---

ПРИЛОЖЕНИЕ А: Ответы к вопросам в разделах 34, 41, 58, 66, 114, 119	П1
---	----

ПРИЛОЖЕНИЕ В: Спинальная иннервация скелетных мышц	П3
--	----

ГЛОССАРИЙ	Г1
-----------------	----

АЛФАВИТНЫЙ УКАЗАТЕЛЬ	У1
----------------------------	----

ещё больше книг на нашем Телеграм канале



@umniymedik

ПРЕДИСЛОВИЕ

Китайская поговорка гласит: «Рисунок стоит тысячи слов». (В другом ее варианте сказано — «миллиона».) И это действительно так! Поэтому мы рады представить вашему вниманию четвертое издание нашего атласа в новом, улучшенном оформлении. Улучшения коснулись прежде всего размеров иллюстраций — они стали крупнее. Кроме того, к каждой иллюстрации мы добавили дополнительную страницу с текстом.

Возможно, это первая научная книга для раскрашивания, которую вы собираетесь использовать в системе высшего образования, — в университете, аспирантуре, в профессиональной деятельности. Собственно говоря, атлас предназначен именно для таких читателей. На первый взгляд, работа с ним может показаться весьма трудной задачей. Однако постарайтесь следовать за нашими объяснениями, придерживаясь представленных в тексте рекомендаций, и тогда, поверьте, ваши знания о строении человеческого тела станут гораздо более глубокими.

Наверняка в процессе обучения вы сталкивались с проблемой непонимания того, о чем говорил преподаватель, с каждым его словом вы все больше запутывались. Тогда он брал лист бумаги и рисовал то, о чем говорит. Вы сопоставляли информацию, которую получали на слух, с рисунками, иллюстрировавшими ее, и тогда все постепенно прояснялось и в конце концов вставало на свои места. Если непонятный вопрос разрешался подобным образом, значит, вы — так называемый *визуал*, то есть человек, воспринимающий мир прежде всего с помощью «картинок». А если, посмотрев на рисунок преподавателя минуту-другую, вы спрашивали: «Можно я нарисую то, что понял, а вы скажете, правильно или нет?», затем брали карандаш и начинали рисовать, тогда вы — *кинестетик*, то есть человек, лучше усваивающий информацию с помощью движений. В таком случае эта книга для вас!

Данный атлас адресован более широкому кругу читателей, чем большинство учебных пособий. В нем много тем, которые могут оказаться сложными для студентов-первокурсников, но не столь сложными для студентов медицинских вузов. Если какая-либо иллюстрация вам непонятна, постарайтесь осмыслить рисунок в контексте расположения изображенного органа в теле человека. Возьмите за правило возвращаться к более общим схемам, где представлены несколько структур вместе. И только полностью разобравшись и поняв такую схему, переходите на более сложный уровень, то есть изучайте отдельные структуры в деталях. Всегда сверяйте порядок раскрашивания структур со списком их названий, чтобы ничего не упустить. Обращайтесь к глоссарию, приведенному в конце атласа, к основному учебнику или к какому-либо справочнику по данной теме. Если у вас появятся замечания по нашей книге, я с радостью их рассмотрю (пишите на мой электронный адрес, указанный на странице iv). При создании атласа нашей задачей было превратить изучение анатомии в увлекательный процесс, и мы надеемся, что, проработав его до конца, вы будете довольны достигнутым результатом. В конце концов, интересно узнать что-то новое о строении собственного тела!

Мы благодарны тысячам людей разных профессий, которые проработали наш атлас и поделились с нами замечаниями и советами. Среди них были преподаватели вузов и школ, фельдшеры, мануальные терапевты, судебные журналисты, адвокаты, страховые оценщики, судьи, студенты, зубные врачи, стоматологигиенисты, медицинские сестры, хирурги, подологи, массажисты, физиотерапевты, специалисты по трудотерапии, врачи лечебной физкультуры, спортивные тренеры, танцовщики и музыканты! И это — далеко не весь перечень специальностей людей, стремящихся к самосовершенствованию, которые помогли нам улучшить атлас и сделать его понятным каждому, кто хочет узнать, как устроен человеческий организм. Вы убедитесь, что рисунок стоит тысячи слов!

ещё больше книг на нашем Телеграм канале



@umniymedik

БЛАГОДАРНОСТИ

Я глубоко признателен **Мэри и Джейсону Лурос** за советы по созданию книги.

Огромную помощь в подготовке рукописи и ее форматировании в текстовый формат оказала редактор **Линдси Фэйрли**, что позволило мне работать над текстом более последовательно. Спасибо ей за это, а также за то, что она прекрасный слушатель и надежный друг.

Хочу поблагодарить инженера-нефтяника **Билла Ньюмана** за пояснение физических законов, проявляющихся в работе организма человека; д-ра **Глена Гислера** (доктор философии) за объяснение принципов функционирования черепных нервов; д-ра **Hedley Emsley** (доктор философии; член Королевского терапевтического колледжа) за проработку карты дерматомов, использованной в настоящем атласе.

Отдельной благодарности заслуживает специалист по лечебной физкультуре **Эрик Юиг** за подробное объяснение строения, функций и причин дисфункции опорно-двигательного аппарата.

И конечно, я благодарен своей жене Эллин за ее любовь и понимание. Без нее эта книга не увидела бы свет.

УИН КЭПИТ

Санта-Барбара, Калифорния

ЛАРРИ ЭЛСОН

Напа Вэлли, Калифорния

ещё больше книг на нашем Телеграм канале



@umniymedik

О РАБОТЕ С АТЛАСОМ

СТРУКТУРА АТЛАСА

Книга состоит из тематических разделов. В каждом разделе освещается несколько подтем. Каждой подтеме соответствует страница с иллюстрациями и колонка текста на соседней странице. Проходить разделы по порядку совсем не обязательно, но в любом выбранном вами разделе *изучать подтемы и раскрашивать рисунки следует в том порядке, в котором они расположены*. Можно сначала прочитать текст к иллюстрации, потом раскрасить ее, а после перечитать текст внимательнее; или же можно поступить наоборот и начать с раскрашивания рисунков. Какой бы вариант работы вы ни выбрали, перед раскрашиванием рисунков обязательно *ознакомьтесь с инструкцией («советами по раскрашиванию»)*. Эти советы помогут понять, каким цветом и в каком порядке необходимо раскрасить ту или иную часть изображения, а также сконцентрировать внимание на особо важных деталях.

КАК РАСКРАШИВАТЬ РИСУНКИ

При работе с атласом мы советуем *использовать цветные карандаши*, поскольку они не оставляют заметных следов на обратной стороне страницы. Прежде чем использовать цветную ручку, сначала убедитесь в том, что она не оставляет чернильных пятен на обратной стороне. Цветные ручки светлых тонов или с чернилами на водной основе оставляют пятна реже, поэтому при их использовании подписи и все детали на рисунках остаются хорошо различимыми.

Вам понадобятся карандаши не менее чем 10 разных цветов, среди которых должен быть обычный серый. Помните, что пользуясь одним и тем же карандашом, но изменяя силу нажатия, можно получить разные оттенки цвета. Если вы будете приобретать карандаши не в наборе, а по отдельности, например в магазине канцтоваров, выбирайте более светлые тона. Вам потребуются красный, голубой, пурпурный (темно-красный), желтый, серый и черный цвета. Покупка карандашей по отдельности удобна также тем, что при потере или полном использовании карандаша всегда можно купить новый.

ОСОБЕННОСТИ РАБОТЫ С РИСУНКАМИ

Отдельные структуры человеческого тела, изображенные на рисунках, обозначаются соответствующими названиями, написанными объемными буквами, чтобы их можно было выделять цветом. За названиями структур следуют подстрочные буквы — от А до Z. *Название структуры и саму структуру на рисунке закрашивайте одним цветом*.

Границы отдельных структур обозначены темными линиями. Закрашивайте все, что изображено в пределах этих линий. Буквенное обозначение структуры может быть поставлено на самой структуре или вынесено за ее пределы, но соединено с ней тонкой указательной линией. Обратите внимание: не все структуры, подлежащие закрашиванию, имеют буквенные обозначения. Если структуры, одинаковые по размеру и форме, расположены друг рядом с другом, закрасьте их одним цветом.

Выделять цветом название структуры очень важно — это позволяет сориентироваться, в каком порядке раскрашивать сами структуры. Раскрашивание способствует лучшему запоминанию. Заметьте особенность оформления: названия некоторых структур как бы разделены на слоги. Это сделано для лучшего запоминания незнакомых слов, в чем вам также поможет глоссарий в конце книги. Порядок, в котором расположены названия структур на странице (обратите внимание на отступы в списках названий), отражает взаимосвязь между этими структурами.

Каждому названию структуры и рядом стоящему буквенному обозначению должен соответствовать определенный цвет. Исключение — когда рядом с названиями разных структур стоит одно и то же буквенное обозначение, но с разными надстрочными символами (например, D¹, D² — см. образец на следующей странице). В таком случае структуры закрашиваются одним цветом, что указывает на их взаимосвязанность. Однако вы можете в некоторой степени разделить их, регулируя силу нажатия на карандаш и тем самым меняя яркость цвета. Если список названий структур на какой-либо странице окажется слишком длинным и все возможные цвета окажутся использованными, некоторые из них придется повторять. Вы можете выбирать любые цвета, если отдельно не указано, какой именно цвет необходимо использовать. Для крупных структур мы рекомендуем выбирать светлые тона, в то время как мелкие детали, которые сложно рассмотреть, лучше раскрашивать более темными и яркими цветами.

Для обозначения артерий принято использовать красный цвет, вен — синий, капилляров — пурпурный, нервов — желтый, лимфатических сосудов — зеленый. Однако на тех рисунках, где какая-либо из вышеперечисленных структур рассматривается отдельно, для обозначения разных ее деталей потребуются много цветов.

ещё больше книг на нашем Телеграм канале



@umniymedik

ИСПОЛЬЗУЕМЫЕ ОБОЗНАЧЕНИЯ

НАЗВАНИЕ СТРУКТУРЫ А (буквенное обозначение)

(раскрашивайте и название, и две структуры, обозначенные буквой А, одинаковым цветом)

НОВОЕ НАЗВАНИЕ В (раскрашивайте новым цветом)

НОВОЕ НАЗВАНИЕ С (раскрашивайте новым цветом)

НОВОЕ НАЗВАНИЕ D (раскрашивайте новым цветом)

НОВОЕ НАЗВАНИЕ D¹

(раскрашивайте название и структуру тем же цветом, что и D)

НОВОЕ НАЗВАНИЕ D²

(раскрашивайте название и структуру тем же цветом, что и D)

НОВОЕ НАЗВАНИЕ E+

(ни название, ни структуру с таким обозначением раскрашивать не следует)

НОВОЕ НАЗВАНИЕ F*

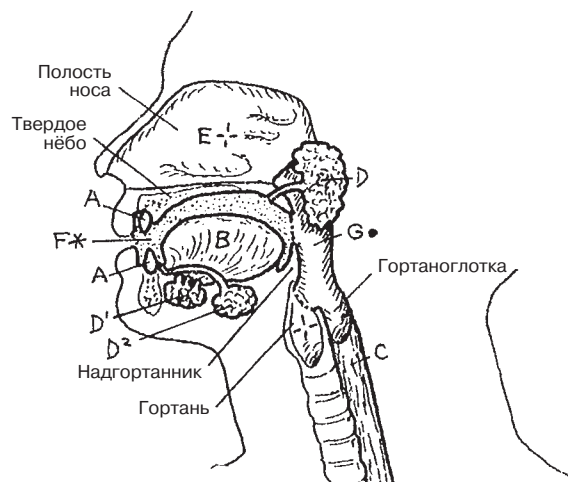
(название и любую структуру с таким обозначением раскрашивать серым цветом)

НОВОЕ НАЗВАНИЕ G-

(раскрашивайте название и структуру черным цветом)

НОВОЕ НАЗВАНИЕ H—

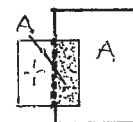
(раскрасьте название; структура на рисунках не показана)



(Микроскопическое изображение)



(Линия, обозначающая границы структуры, которая расположена под другой структурой или кзади от нее)



Визуализация внутренних органов необходима для изучения человеческого тела. **Диссекция** (лат. *dissectio*, от *dissecare* — рассекать) — это термин, означающий препарирование тела человека для изучения общей или частной анатомии внутренних органов. Внутренние органы изучаются в срезах — их можно получить, если условно провести через тело несколько плоских поверхностей, которые называются *плоскостями*. Плоскости мысленно проводят применительно к телу в вертикальном (стоячем) положении с опущенными вдоль туловища конечностями, обращенными вперед ладонями (большими пальцами кнаружи) и пальцами ног (см. «анатомическое положение тела» на следующей странице). Существуют разные методы, которые позволяют делать обзорные компьютерные снимки внутренних органов при жизни человека и после его смерти в серии срезов вдоль одной или нескольких плоскостей. Такие анатомические изображения могут быть получены с помощью методов компьютерной томографии (КТ) и магнитно-резонансной томографии (МРТ).

Срединная (медианная) плоскость — это продольная плоскость, которая делит голову и туловище на симметричные половины — правую и левую. Особенностью данной плоскости является наличие вертикальной оси, проходящей через позвоночный столб и спинной мозг. Плоскости, параллельные срединной плоскости, являются сагиттальными. Обратите внимание: термин «медиальный» к плоскостям не относится.

Сагиттальная плоскость — это продольная плоскость, которая делит тело (голову, туловище, конечности) или какие-либо его области на левую и правую части (*не* половины). Сагиттальная плоскость проходит параллельно срединной плоскости.

Фронтальная (корональная) плоскость — это продольная плоскость, которая делит тело или какие-либо его области на переднюю и заднюю *половины или части*. Такие плоскости проходят перпендикулярно срединной и сагиттальной плоскостям.

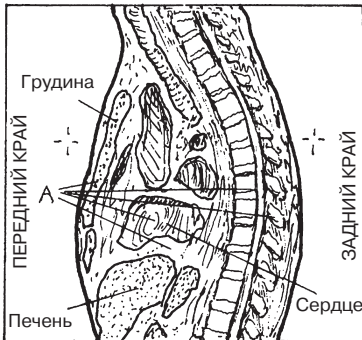
Поперечная (горизонтальная) плоскость делит тело на верхнюю и нижнюю половины/части (поперечные срезы). Эта плоскость проходит перпендикулярно продольным плоскостям. Поперечные плоскости являются горизонтальными плоскостями тела в его анатомическом положении.

ОЗНАКОМЛЕНИЕ С ОРГАНИЗМОМ ЧЕЛОВЕКА

АНАТОМИЧЕСКИЕ ПЛОСКОСТИ И СРЕЗЫ

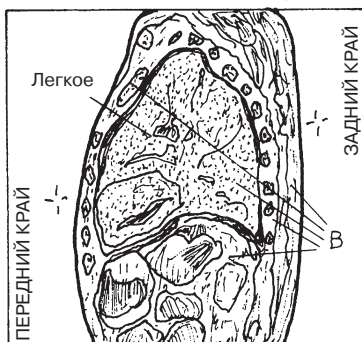
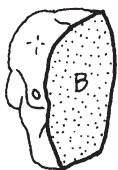
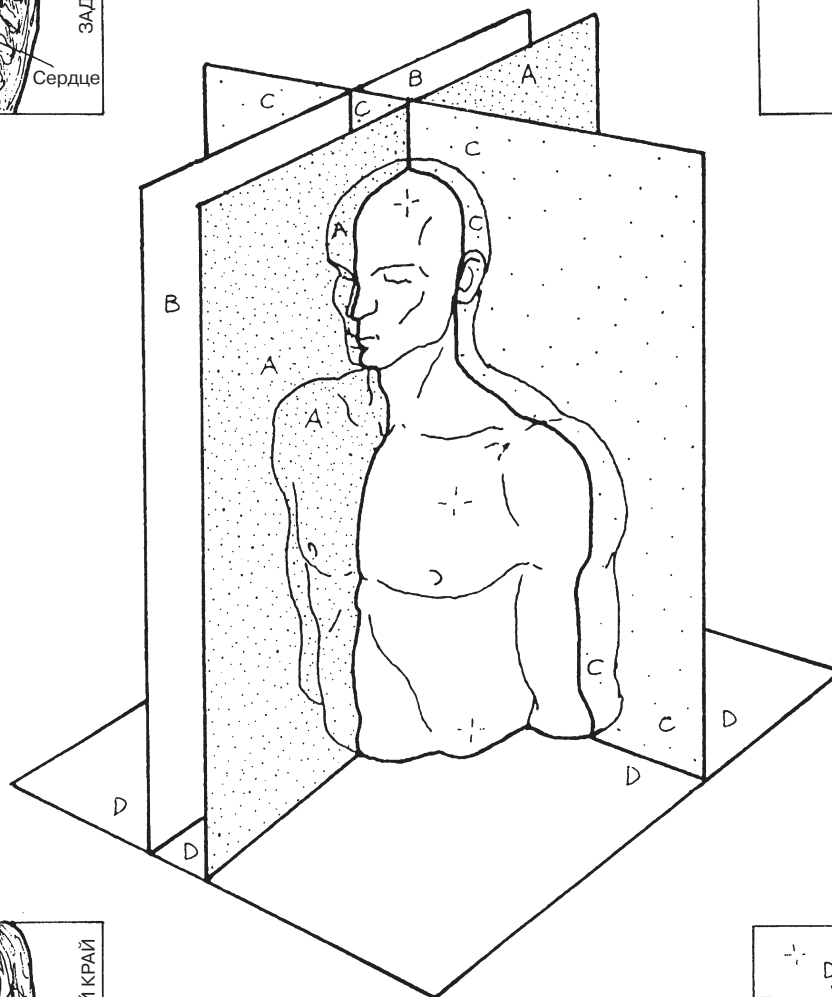
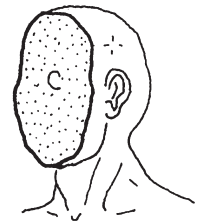
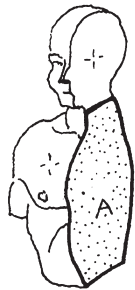
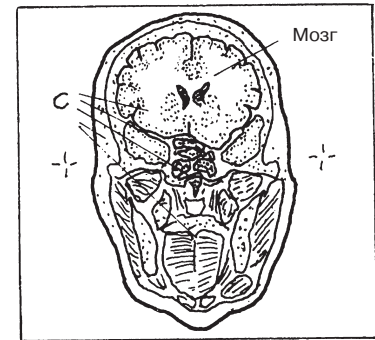
Советы по раскрашиванию. Для раскрашивания зон А–D используйте светлые цвета. (1) Закрасьте соответствующую плоскость тела на рисунке в центре страницы; далее закрасьте название плоскости, относящийся к ней секционный срез и пример среза тела. (2) Закрасьте все, что находится в пределах темных линий рисунка секционного среза.

СРЕДИННАЯ А
 АГИТТАЛЬНАЯ В
 ФРОНТАЛЬНАЯ (КОРОНАЛЬНАЯ) С
 ПОПЕРЕЧНАЯ (ГОРИЗОНТАЛЬНАЯ) D



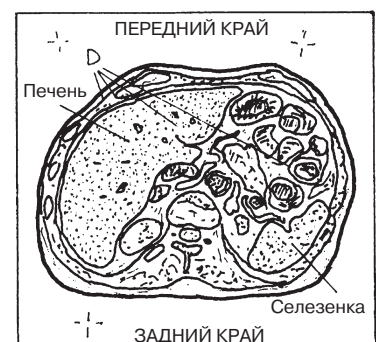Срединный срез
 через грудную
 клетку

Фронтальный
 срез головы



Сагиттальный срез
 грудной клетки

Поперечный срез
 брюшной полости



Понятия **«положение и направление тела»** описывают отношение одной анатомической структуры на/в теле к другой в *анатомическом положении тела*: то есть в положении стоя с опущенными вдоль туловища конечностями, с обращенными вперед ладонями и пальцами ног и повернутыми кнаружи большими пальцами.

Понятия **«краниальный»** и **«верхний»** относятся к структурам, расположенным ближе к верхней части головы, чем другие структуры на голове, шее или туловище (исключая конечности).

Понятие **«передний»** относится к анатомической структуре, которая находится спереди. Термин **«вентральный»** означает «обращенный к стороне брюшной полости»; по отношению к двуногим прямоходящим термины «вентральный» и «передний» являются синонимами. Понятие **«ростральный»** относится к клювообразной анатомической структуре, расположенной в передней части головы и выступающей вперед.

Термины **«задний»** и **«дорсальный»** относятся к структурам, которые находятся сзади. Термины *«дорсальный»* и *«задний»* (последний более распространен) являются синонимами (причем по отношению к четвероногим животным следует применять понятия «вентральный» и «дорсальный», а не «передний» или «задний»).

Понятие **«медиальный»** относится к структуре, которая находится ближе к срединной плоскости.

Понятие **«латеральный»** относится к структуре, которая находится дальше от срединной плоскости.

Термин **«проксимальный»** описывает структуру, которая находится ближе к срединной плоскости или началу конечности; относится только к конечностям.

Термин **«дистальный»** описывает структуру, которая находится дальше от срединной плоскости или начала конечности; относится только к конечностям.

Понятия **«каудальный»** и **«нижний»** описывают структуру, которая располагается ближе к ногам или нижней части тела. Эти термины не относятся к конечностям. По отношению к четвероногим животным термин «каудальный» означает расположение структуры ближе к хвосту.

Термины **«поверхностный»** и *«наружный»* являются синонимами, как и термины **«глубокий»** и *«внутренний»*. Структура, расположенная ближе к поверхности тела, называется поверхностной; структура, расположенная дальше от поверхности тела, называется глубокой.

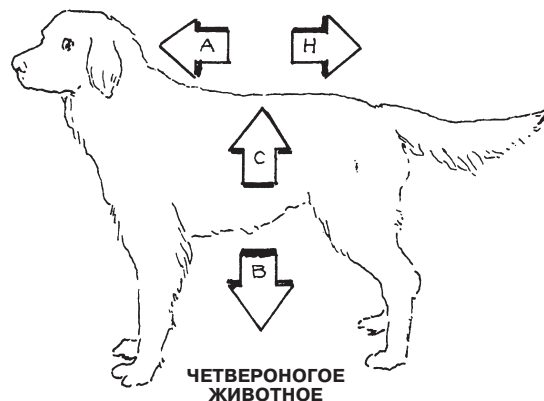
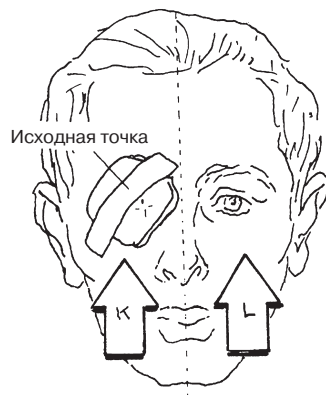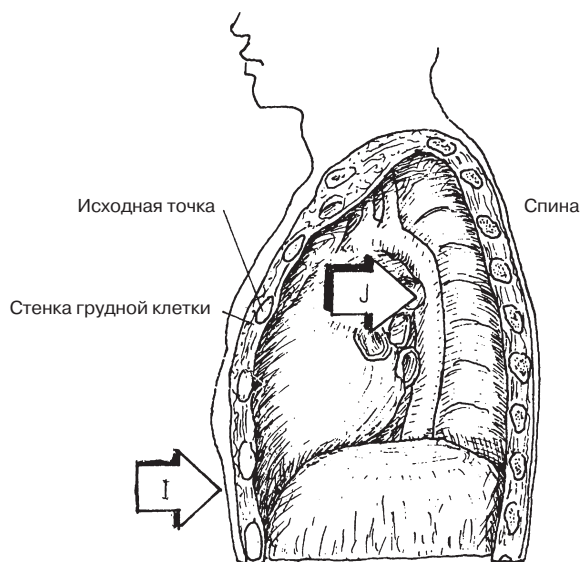
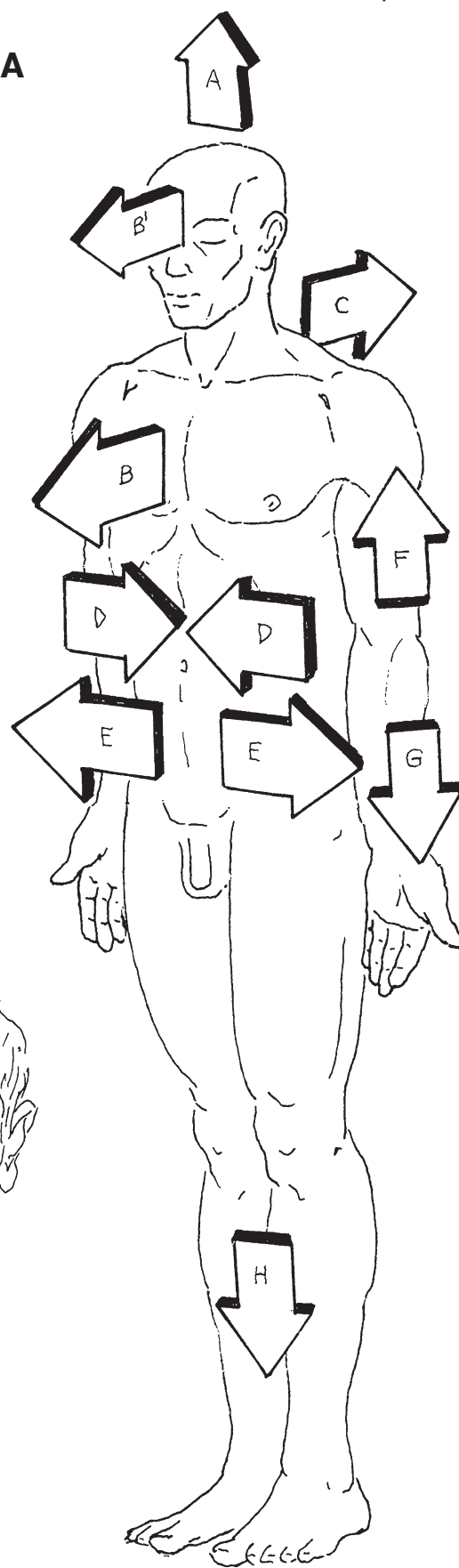
Термин **«ипсилатеральный»** («гомолатеральный») означает «находящийся на той же стороне» (там же, где исходная точка); термин **«контралатеральный»** означает «находящийся на противоположной стороне» (от исходной точки).

При описании **четвероногих животных** используют четыре направления: головной конец (краниальный), хвостовой конец (каудальный), брюшная сторона (вентральная) и спинная сторона (дорсальная).

ОЗНАКОМЛЕНИЕ С ОРГАНИЗМОМ ЧЕЛОВЕКА ПОНЯТИЯ ПОЛОЖЕНИЯ И НАПРАВЛЕНИЯ ТЕЛА

Советы по раскрашиванию. Закрасьте стрелки и названия положений и направлений тела. Не закрашивайте иллюстрации.

- КРАНИАЛЬНЫЙ (ВЕРХНИЙ) А
- ПЕРЕДНИЙ (ВЕНТРАЛЬНЫЙ) В
- РОСТРАЛЬНЫЙ В'
- ЗАДНИЙ (ДОРСАЛЬНЫЙ) С
- МЕДИАЛЬНЫЙ D
- ЛАТЕРАЛЬНЫЙ E
- ПРОКСИМАЛЬНЫЙ F
- ДИСТАЛЬНЫЙ G
- КАУДАЛЬНЫЙ (НИЖНИЙ) H
- ПОВЕРХНОСТНЫЙ I
- ГЛУБОКИЙ J
- ИПСИЛАТЕРАЛЬНЫЙ K
- КОНТРАЛАТЕРАЛЬНЫЙ L



Совокупность клеток, объединенных общим происхождением, называется *тканью*. Существуют четыре основные группы тканей, которые входят в состав стенки тела и внутренних (висцеральных) структур/органов. Совокупность органов и структур, выполняющих схожие функции, называется **системой**. Органы и структуры одной системы находятся в разных частях тела человека, не обязательно друг рядом с другом.

Костная система состоит из костей и связок, прикрепляющих кости к суставам.

Суставная система включает в себя подвижные и неподвижные суставы.

Мышечная система включает в себя скелетные мышцы, которые приводят в движение тело, лицо и другие структуры, а также придают телу форму; сердечную мышцу, которая качает кровь через сердце; гладкие мышцы, которые участвуют в функционировании внутренних органов, сосудов и желез, а также приводят в движение волосы на коже.

Сердечно-сосудистая система включает в себя четырехкамерное сердце, артерии, снабжающие ткани кровью, капилляры, через которые питательные вещества, газы и молекулярные частицы поступают к тканям и от них, а также вены, которые возвращают кровь от тканей к сердцу.

Лимфатическая система — это система сосудов, помогающих венам в восстановлении баланса тканевых жидкостей организма и возвращении их к сердцу. Лимфатические узлы фильтруют лимфу по всему телу.

Нервная система состоит из возбудимой и проводящей ткани, которая образует центральную нервную систему (головной и спинной мозг) и периферическую нервную систему (нервы). Периферическая нервная система включает в себя вегетативную (автономную) нервную систему, регулирующую непроизвольные и вегетативные функции.

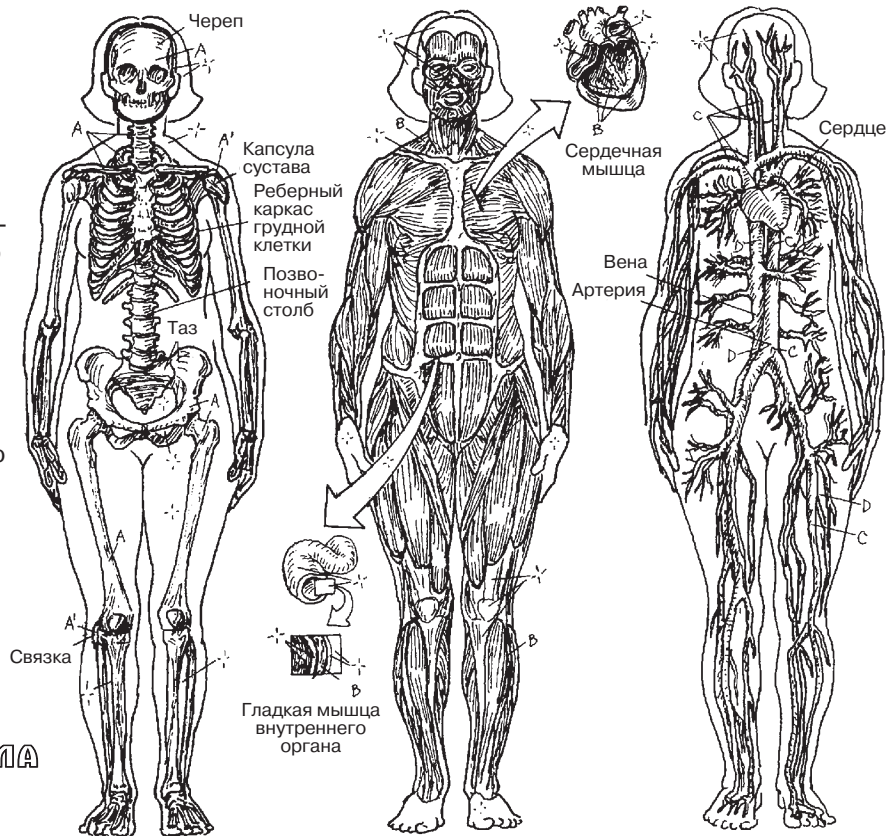
Эндокринная система состоит из желез. Они выделяют химические вещества (гормоны) в тканевые жидкости и кровь, оказывая влияние на функцию многих органов тела, в том числе и головного мозга. Гормоны помогают поддерживать метаболический баланс во многих системах организма человека.

Система кожных покровов состоит из кожи, которая снабжена множеством желез, чувствительных рецепторов, сосудов, иммунных клеток, антител, а также слоев клеток и кератина, противостоящих вредоносным факторам окружающей среды.

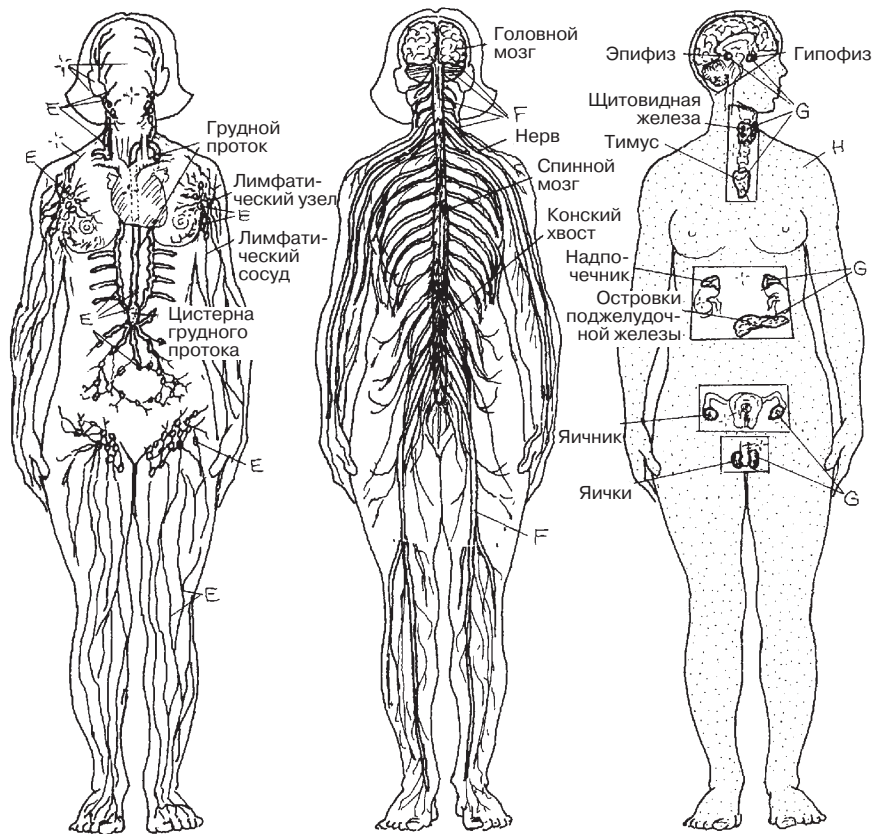
ОЗНАКОМЛЕНИЕ С ОРГАНИЗМОМ ЧЕЛОВЕКА

СИСТЕМЫ ОРГАНИЗМА (1)

Советы по раскрашиванию. В этом и следующем разделах следует использовать очень светлые тона, чтобы все детали систем организма оставались отчетливо видны после закрашивания. Старайтесь представить себе цельную картину каждой системы — это пригодится вам в дальнейшем изучении анатомии. (1) Для придания изображениям реалистичности закройте мышечную систему (В) коричневым; лимфатическую систему (Е) — зеленым; нервную систему (F) — желтым; эндокринную систему (G) — оранжевым; систему кожных покровов (H) — цветом, близким к оттенку вашей кожи. (2) Название сердечно-сосудистой системы не закрашивайте; артерии (C) и вены (D) закройте, соответственно, красным и синим цветами. (3) Используйте оттенки красного и синего цветов для раскрашивания маленьких сосудов.



- КОСТНАЯ СИСТЕМА А
- СУСТАВНАЯ СИСТЕМА А'
- МЫШЕЧНАЯ СИСТЕМА В
- СЕРДЕЧНО-СОСУДИСТАЯ СИСТЕМА
- АРТЕРИИ С
- ВЕНЫ D
- ЛИМФАТИЧЕСКАЯ СИСТЕМА E
- НЕРВНАЯ СИСТЕМА F
- ЭНДОКРИННАЯ СИСТЕМА G
- СИСТЕМА КОЖНЫХ ПОКРОВОВ H



Дыхательная система включает в себя верхние дыхательные пути (нос и гортань) и нижние дыхательные пути (трахею и легкие). По большей части дыхательные пути являются воздухоносными; только альвеолы и очень маленькие бронхиолы участвуют в газообмене между альвеолами и легочными капиллярами.

Пищеварительная система состоит из пищеварительного тракта и желез. Ее функции заключаются в пережевывании, переваривании и всасывании пищи, а также в выведении непереработанных остатков. К железам относят печень, поджелудочную железу и желчевыводительную систему (желчный пузырь и относящиеся к нему протоки).

Мочевыделительная система участвует в задержке воды в организме и поддержании нейтрального кислотно-основного баланса жидкостей тела. Почки являются главным органом этой системы; остаточная жидкость (моча) проходит по мочеточникам в мочевой пузырь, где накапливается, а затем выводится из организма через мочеиспускательный канал (уретру).

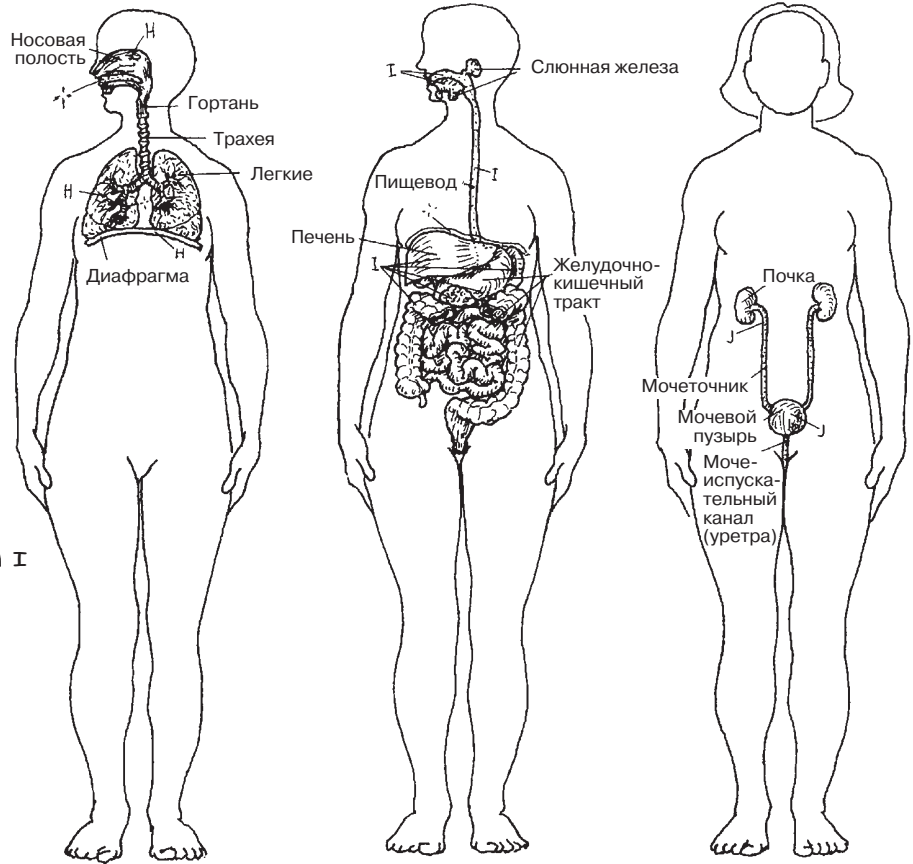
Иммунная/лимфоидная система состоит из нескольких органов, участвующих в защите организма. Эта система включает в себя иммунокомпетентные клетки, которые располагаются по всему телу; эти клетки противостоят чужеродным микроорганизмам и удаляют поврежденные или другие аномальные клетки.

Женская репродуктивная система выделяет женские половые гормоны, продуцирует и транспортирует половые клетки (яйцеклетки), получает и переносит мужские половые клетки в место оплодотворения, участвует в развитии эмбриона/плода и поддерживает плод до его рождения.

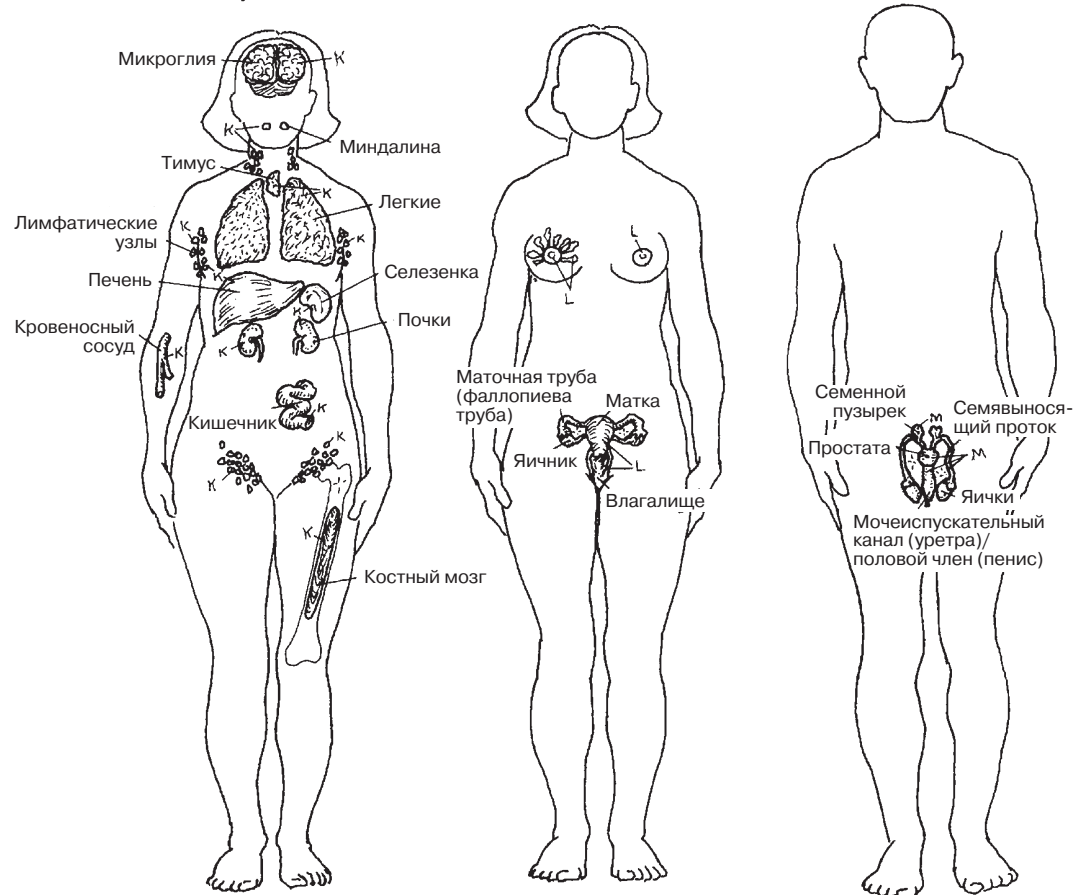
Мужская репродуктивная система выделяет мужские половые гормоны, участвует в формировании мужских половых клеток (сперматозоидов) и переносит половые клетки в женский половой проток.

ОЗНАКОМЛЕНИЕ С ОРГАНИЗМОМ ЧЕЛОВЕКА СИСТЕМЫ ОРГАНИЗМА (2)

Советы по раскрашиванию. Используйте очень светлые тона, отличные от тех, которые вы использовали на предыдущей странице.



ДЫХАТЕЛЬНАЯ СИСТЕМА **н**
 ПИЩЕВАРИТЕЛЬНАЯ СИСТЕМА **г**
 МОЧЕВЫДЕЛИТЕЛЬНАЯ СИСТЕМА **ж**
 ИММУННАЯ/ЛИМФОИДНАЯ СИСТЕМА **к**
 ЖЕНСКАЯ РЕПРОДУКТИВНАЯ СИСТЕМА **л**
 МУЖСКАЯ РЕПРОДУКТИВНАЯ СИСТЕМА **м**



ЗАКРЫТЫЕ ПОЛОСТИ ТЕЛА

Закрытые полости тела не имеют сообщения с окружающей средой. В этих полостях находятся разные органы, однако собственные полости таких органов не имеют выхода в данные закрытые полости. Закрытые полости тела выстланы оболочкой.

В черепной полости находятся головной мозг с его оболочками, черепные нервы и кровеносные сосуды (разд. 68). **Спинномозговой канал** содержит спинной мозг, его оболочки, относящиеся к нему сосуды и нервные корешки (разд. 77). Обе полости выстланы **твердой мозговой оболочкой (*dura mater*)**, которая представляет собой плотную фиброзную ткань. Твердая оболочка головного мозга переходит в оболочку спинномозгового канала в области большого затылочного отверстия (*foramen magnum*).

В грудной полости располагаются легкие, сердце и другие структуры, находящиеся в грудной клетке. Костными стенками данной полости являются грудные позвонки и участки ребер от головок до углов — сзади, тела ребер — сбоку, грудина и реберные хрящи — спереди (разд. 28). Верхняя стенка грудной клетки является перепончатой, нижней стенкой является мышечная диафрагма (разд. 48). Середина грудной полости, называемая **средостением (*mediastinum*)**; разд. 103), является анатомическим пространством, в котором находятся органы (например, сердце). Средостение делит грудную полость на левую и правую части, которые выстланы **плеврой** и в которых располагаются легкие.

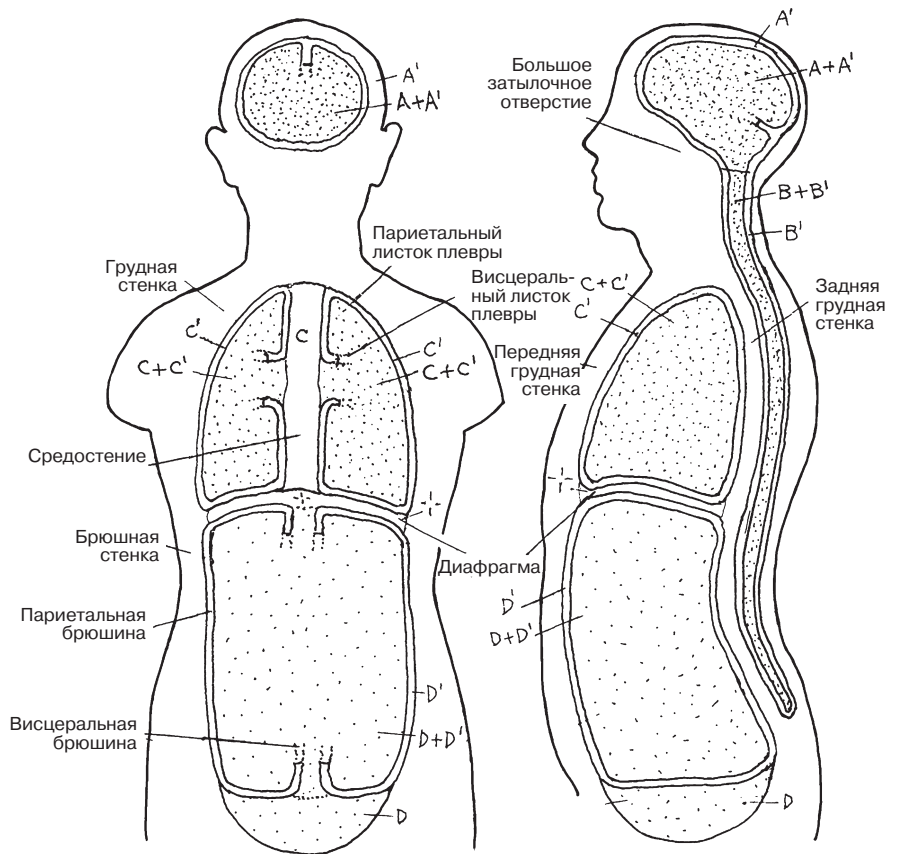
Полость живота и таза (брюшно-тазовая полость) содержит желудочно-кишечный тракт (ЖКТ) и относящиеся к нему железы, мочепроводящие пути и большое количество сосудов и нервов. Передняя стенка данной полости образована мышцами передней брюшной стенки (разд. 49), боковая стенка — нижними ребрами и мышечными частями трех широких мышц живота, задняя стенка — поясничными и крестцовыми позвонками и относящимися к ним мышцами (разд. 48). Верхней стенкой брюшной полости является диафрагма. Брюшная и тазовая полости являются продолжением друг друга. В тазовой полости располагаются мочевой пузырь, прямая кишка, органы репродуктивной системы и нижние отделы ЖКТ. Передней и боковой стенками тазовой полости являются части тазовых костей с лежащими на них внутренними запирающими мышцами, а ее задней стенкой является передняя поверхность крестца. Внутренняя поверхность брюшной стенки выстлана серозной оболочкой, которая называется **брюшиной**, — она является продолжением наружной оболочки брюшной полости (разд. 138). Серозная секреция позволяет органам брюшной полости скользить и перемещаться без трения.

ОТКРЫТЫЕ ВИСЦЕРАЛЬНЫЕ ПОЛОСТИ ТЕЛА

Открытые висцеральные полости в основном представляют собой полые трубки (тракты) висцеральных органов, которые открываются в окружающую среду (разд. 14). К таким полостям относятся дыхательные пути, ограниченные носом и ртом, пищеварительный тракт, начинающийся от ротовой полости и заканчивающийся анальным отверстием, и мочеполовой тракт, который заканчивается в промежности в отверстии мочеиспускательного канала. Эти полости выстланы особым слоем, секретирующим слизь (**слизистой оболочкой, *mucosa***), являющимся основной тканью открытых полостей, так как он обладает секретирующими, всасывающими и защитными функциями. Слизистая оболочка состоит из эпителиальных клеток и поддерживается сосудистым соединительнотканым слоем и гладкомышечным слоем.

ОЗНАКОМЛЕНИЕ С ОРГАНИЗМОМ ЧЕЛОВЕКА ПОЛОСТИ И ОБОЛОЧКИ

Советы по раскрашиванию. Используйте светлые цвета для полостей А–D и темные оттенки тех же цветов для оболочек А'–D'. (1) Начните с названий полостей и закрасьте А и А' на двух верхних рисунках, прежде чем перейти к В, С и D. (2) Закрасьте названия открытых висцеральных полостей и сами полости в нижней части страницы. Обратите внимание, что внутренняя оболочка (H) на всем своем протяжении должна иметь один и тот же цвет; выберите для ее закрашивания яркий цвет.

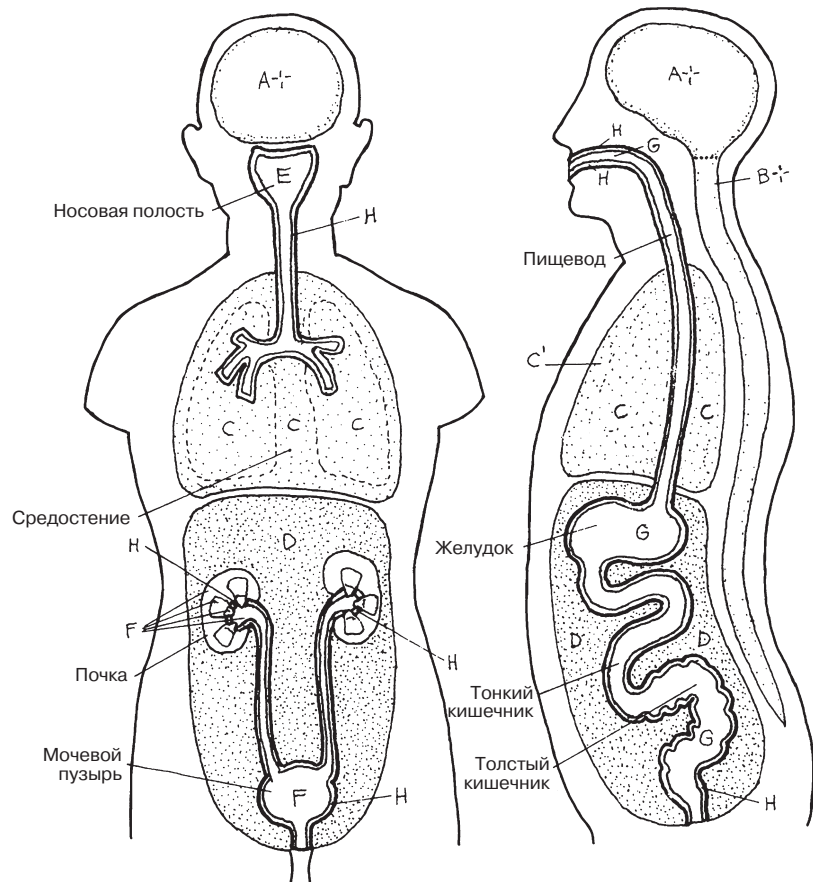


ЗАКРЫТЫЕ ПОЛОСТИ ТЕЛА

ЧЕРЕПНАЯ ПОЛОСТЬ А
 ТВЕРДАЯ ОБОЛОЧКА А'
 СПИНОМОЗГОВОЙ КАНАЛ В
 ТВЕРДАЯ ОБОЛОЧКА В'
 ГРУДНАЯ ПОЛОСТЬ С
 ПЛЕВРА С'
 БРЮШНО-ТАЗОВАЯ ПОЛОСТЬ D
 БРЮШИНА D'

ОТКРЫТЫЕ ВИСЦЕРАЛЬНЫЕ ПОЛОСТИ ТЕЛА

ДЫХАТЕЛЬНЫЕ ПУТИ E
 МОЧЕПОЛОВОЙ ТРАКТ F
 ПИЩЕВАРИТЕЛЬНЫЙ ТРАКТ G
 СЛИЗИСТАЯ ОБОЛОЧКА H



Клетка — это основная единица любой живой структуры в человеческом организме. Любая структура в организме, бо́льшая, чем одна клетка, является совокупностью ряда клеток (тканей, органов) и продуктов их жизнедеятельности. Из жизнедеятельности клеток складывается жизнедеятельность организма в целом. Постарайтесь вспомнить: какие основные жизненные процессы, проходящие в десятки триллионах клеток тела человека, вам известны?

Клеточные органеллы (букв. «маленькие органы») — совокупность мембраносвязанных функциональных структур в клетке, к которым относятся ядро, митохондрии и т. д.

Клеточная мембрана — ограничивающая липопротеиновая оболочка клетки, обеспечивающая ее целостность и регулирующая транспортный обмен между клеткой и окружающей средой посредством процесса впячивания/выпячивания (например, у лейкоцитов при этом появляются узкие выросты цитоплазмы — псевдоподии).

Ядерная мембрана — пористая ограничивающая липопротеиновая оболочка; регулирует транспорт молекул между ядром и цитоплазмой.

Нуклеоплазма — ядерная субстанция, содержащая хроматин и РНК.

Ядрышко — образование, состоящее в основном из РНК; участвует в синтезе рибосомной РНК (рРНК), которая переходит в цитоплазму и становится местом синтеза белков.

Цитоплазма — основная субстанция клетки, не считая ядра. Содержит органеллы и включения (ряд безоболочных липидов, гликоген и пигменты).

Агранулярный (гладкий)/гранулярный эндоплазматический ретикулум (ЭР) — разветвленная сеть трубочек и карманов, окруженных мембраной, к которым могут прикрепляться рибосомы (гранулярный ЭР является плоским). В агранулярном (гладком) ЭР находится большое количество клеток, синтезирующих стероиды (липиды) в таких органах, как печень. В агранулярном ЭР мышц находятся ионы кальция.

Рибосомы — органоиды, служащие для биосинтеза белка из аминокислот по заданной матрице на основе генетической информации, предоставляемой матричной РНК, которая располагается в ядре.

Аппарат Гольджи — комплекс мембранных мешочков, несколько расширенных ближе к краям, и связанная с ними система пузырьков Гольджи; здесь происходят накопление продуктов секреции и упаковка их в секреторные пузырьки для дальнейшего использования или выведения.

Митохондрия — двумембранная структура продолговатой формы, в которой внутренняя мембрана имеет складчатую структуру; здесь протекает ряд сложных реакций между кислородом и продуктами пищеварения, обеспечивающих энергию для нормального клеточного функционирования.

Вакуоли — одномембранные органоиды, которые выполняют транспортную функцию; могут сливаться друг с другом или с другими мембранными структурами (например, клеточной мембраной или лизосомами).

Лизосомы — одномембранные органоиды овальной формы, в которых находятся ферменты (белки), обладающие функцией переваривания различных микроорганизмов, поврежденных частиц клетки и питательных веществ.

Центриоль — бочкообразный пучок микротрубочек, расположенных вблизи ядра в клеточном центре (центросоме). Чаще всего центриоли располагаются в паре перпендикулярно друг другу. Центриоли, формирующие веретено деления, используются мигрирующими хроматидами в процессе деления клетки.

Микротрубочки — часть цитоскелета; берут свое начало из центросомы; обеспечивают структурную функцию и транспортную функцию для органелл клетки.

Микрофиламенты — нити, состоящие из белка актина, участвующие в изменениях формы клетки для эндо- и экзоцитоза и формирования псевдоподий.

Способность к воспроизведению является свойством всех живых существ. Клетки воспроизводятся в процессе удвоения (дупликации) и деления, называемом **митозом**. Если объяснять упрощенно, ядерный **хроматин** (диффузная сеть из ДНК и связанный с ней белок) начинает удваиваться, превращаясь в 46 **хромосом**, которые разделяются на парные субъединицы (**92 хроматиды**); эти хроматиды разделяются и двигаются к противоположным концам делящейся клетки, в результате чего каждая из двух новообразованных **дочерних клеток** теперь содержит по 46 хромосом. Для простоты мы проиллюстрировали только 4 пары хроматид и хромосом.

Интерфаза. Интерфаза — стадия жизненного цикла клетки между двумя последовательными митотическими делениями; является самым долгим периодом репродуктивного цикла. В этой фазе происходит удвоение ДНК. Деконденсированный (диффузный) хроматин (D^*) представляет собой сеть тонких волокон, которая не является отдельной видимой структурой в нуклеоплазме. Ядро и **ядрышко** остаются интактными. Парные центриоли делятся в центросоме.

Профаза. На стадии профазы деконденсированный хроматин (D^*) уплотняется, укорачивается и превращается в конденсированный хроматин хромосом (D^{1*}). Каждая хромосома состоит из двух хроматид (E и F), соединенных центромерой (G). В каждой хроматиде имеется одинаковое количество ДНК хромосомы. Во время профазы ядерная мембрана и ядрышко распадаются. Центриоли разделяются и перемещаются к разным полюсам клетки, где они образуют микротрубочки (**волокна митотического веретена**, или **веретено деления**), называемые **астерами** (**астросферами**, **звездами**). **Кинетохоры хромосом** (G^1) формируются на **центромерах**.

Метафаза. На стадии метафазы нити микротрубочек выстраиваются в клеточном центре (центросома), вырастая из парных центриолей. Хроматиды прикрепляются к веретену деления на центромере и выстраиваются в центре клетки: половина (46 хроматид) на одной стороне, половина на другой.

Анафаза. На стадии анафазы активированные дочерние центромеры (G^1 ; кинетохоры), каждая из которых прикрепляется к одной хроматиде, двигаются к ипсилатеральному полюсу клетки вдоль веретена деления, перенося с собой хроматиды. Разделенные хроматиды являются хромосомами. Анафаза заканчивается сближением двух идентичных наборов дочерних хромосом у полюсов (по 46 на каждой стороне).

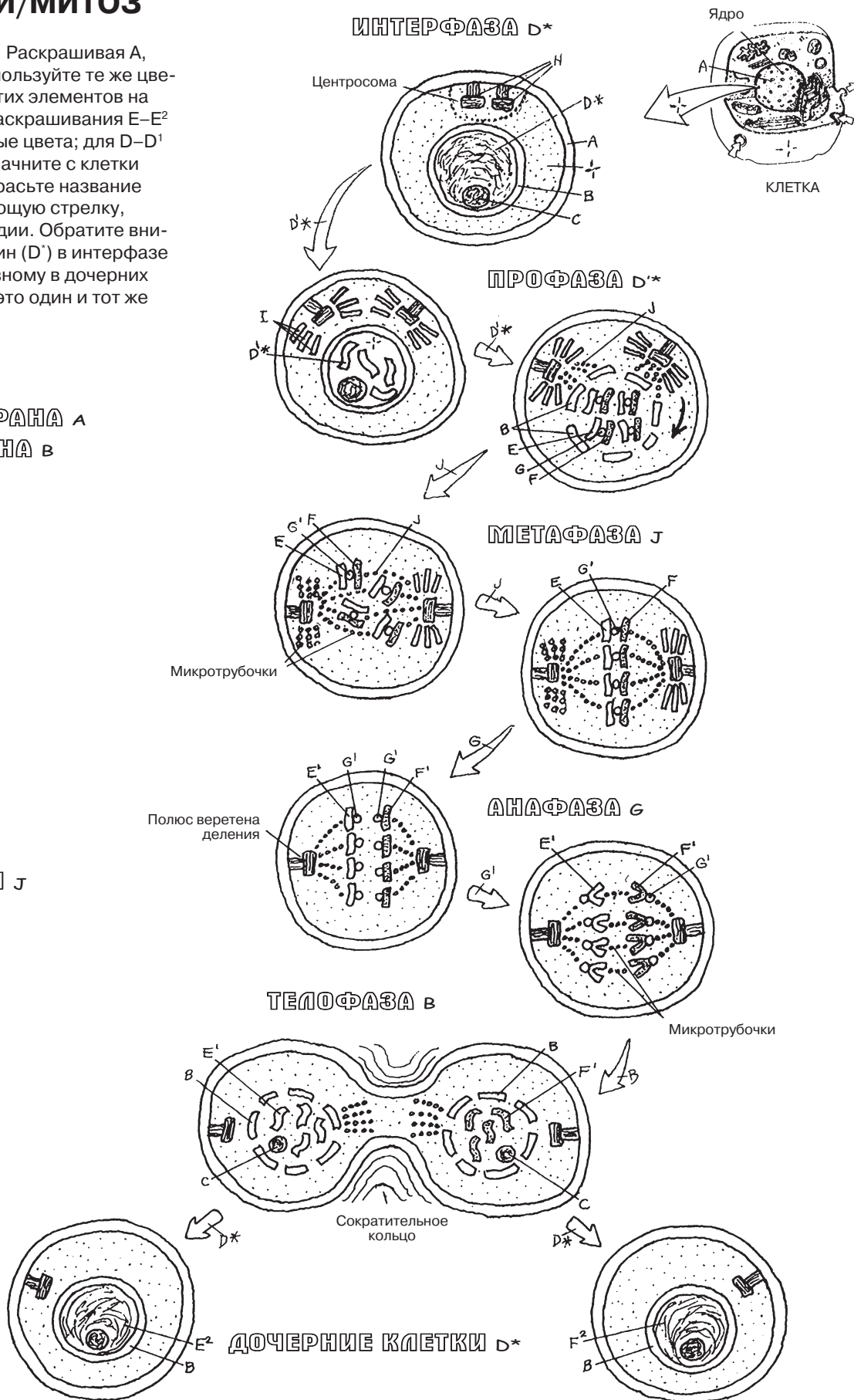
Телофаза. На стадии телофазы клетка сжимается в центре, делясь на две дочерние клетки, каждая из которых становится идентичной материнской клетке (при отсутствии мутаций). Цитоплазма и органеллы, удвоившиеся ранее, перемещаются в новообразованные клетки. Когда ядра в каждой новой клетке реконструируются и в них появляются **ядерная мембрана** и ядрышко, хромосомы растворяются в деконденсированном хроматине, центромера исчезает. Полное разделение родительской клетки на две дочерних клетки, каждая из которых содержит одинаковое клеточное содержимое, завершает митотический процесс. Каждая дочерняя клетка входит в стадию интерфазы, и процесс деления начинается заново.

КЛЕТКИ И ТКАНИ

ДЕЛЕНИЕ КЛЕТКИ/МИТОЗ

Советы по раскрашиванию. Раскрашивая А, В, С и Н на этой странице, используйте те же цвета, которые вы выбрали для этих элементов на предыдущей странице. Для раскрашивания Е–Е² и F–F² используйте контрастные цвета; для D–D¹ используйте серый цвет. (1) Начните с клетки на стадии интерфазы. (2) Закрасьте название каждой стадии и соответствующую стрелку, которая ведет от стадии к стадии. Обратите внимание, что начальный хроматин (D¹) в интерфазе должен быть покрашен по-разному в дочерних клетках (Е², F²); тем не менее это один и тот же хроматин.

- КЛЕТОЧНАЯ МЕМБРАНА А
- ЯДЕРНАЯ МЕМБРАНА В
- ЯДРЫШКО С
- ХРОМАТИН D*
- ХРОМОСОМА D*
- ХРОМАТИДА Е
- ХРОМОСОМА Е'
- ХРОМАТИН Е²
- ХРОМАТИДА F
- ХРОМОСОМА F'
- ХРОМАТИН F²
- ЦЕНТРОМЕРА G
- КИНЕТОХОР G'
- ЦЕНТРИОЛЬ Н
- АСТЕР I
- ВЕРЕТЕНО ДЕЛЕНИЯ J



Эпителиальные ткани, которые относятся к одному из четырех основных типов тканей, выстилают поверхность кожи и полости тела, включая железы, протоки и сосуды. Они обладают защитной, секреторной и всасывающей функцией. Ткани данного типа являются чувствительными; некоторые даже обладают сократительной функцией (миоэпителий). Эпителиальные клетки соединены друг с другом разными типами межклеточных контактов; самый нижний слой эпителиальной ткани связан базальной мембраной с нижележащей соединительной тканью.

ОДНОСЛОЙНЫЙ ЭПИТЕЛИЙ

Функции данной поверхностной ткани заключаются в фильтрации, диффузии, секреции и всасывании. **Однослойный эпителий** выстилает альвеолы, кровеносные и лимфатические сосуды, железы, оболочки полостей тела и внутренние органы.

Однослойный плоский (чешуйчатый) **эпителий** — это скопление тонких пластинчатых клеток. Он обладает диффузной функцией. Данный вид эпителия выстилает полость сердца, все кровеносные и лимфатические сосуды, альвеолы, полости тела и клубочки почек.

Однослойный кубический эпителий состоит, как правило, из секреторных клеток, которые выстилают разные железы, почечные канальцы и терминальные бронхиолы легких.

Однослойный цилиндрический эпителий выстилает желудочно-кишечный тракт (ЖКТ), выполняет секреторную и всасывательную функцию. На его открытой (апикальной) поверхности могут находиться микроворсинки клеточной мембраны, которые увеличивают площадь клеточной поверхности, используемой для секреции и всасывания питательных веществ.

Клетки **псевдомногослойного цилиндрического эпителия** соединены друг с другом в один слой и кажутся многослойными, но таковыми не являются; каждая клетка прикреплена к базальной мембране. Эти клетки выстилают половые и дыхательные пути. реснички на открытой поверхности эпителия совершают колебательные движения, обеспечивая движение яйцеклетки в трубах или удаляя частички пыли из дыхательных путей.

МНОГОСЛОЙНЫЙ ЭПИТЕЛИЙ

Для **многослойной эпителиальной ткани** характерно расположение клеток в два слоя или более.

Эта ткань получила свое название из-за наличия **плоских** (чешуйчатых) клеток на своей поверхности. Клетки могут быть как ороговевающими (например, на коже), так и неороговевающими (ротовая полость, пищевод и т.д.). Базальные клетки, как правило, являются цилиндрическими и способны делиться. **Многослойный эпителий** не подвержен повреждениям вследствие «изнашивания» ткани, так как его клетки постоянно обновляются.

Многослойный переходный эпителий выстилает выделительные каналы мочевыводящих путей и состоит из слоев клеток разного типа, которые обладают способностью растягиваться или сокращаться, реагируя на меняющийся объем мочи.

ЖЕЛЕЗИСТЫЙ ЭПИТЕЛИЙ

Железистые клетки продуцируют и секретируют/экскретируют вещества различного состава, такие как гормоны, пот и кожное сало.

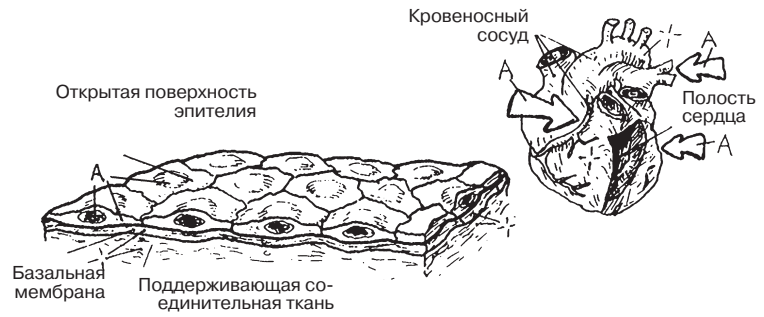
Экзокринные железы (потовые, сальные, поджелудочная, молочная) представляют собой выпячивания эпителиальной ткани, протоки которых ведут к открытой поверхности полости тела или кожи и выделяют «секрет», например пот или кожное сало.

Эндокринные железы — это эпителиальные выросты, не имеющие выводных протоков. Они тесно связаны с плотной капиллярной сетью, в которую они выделяют разные вещества (например, гормоны).

КЛЕТКИ И ТКАНИ

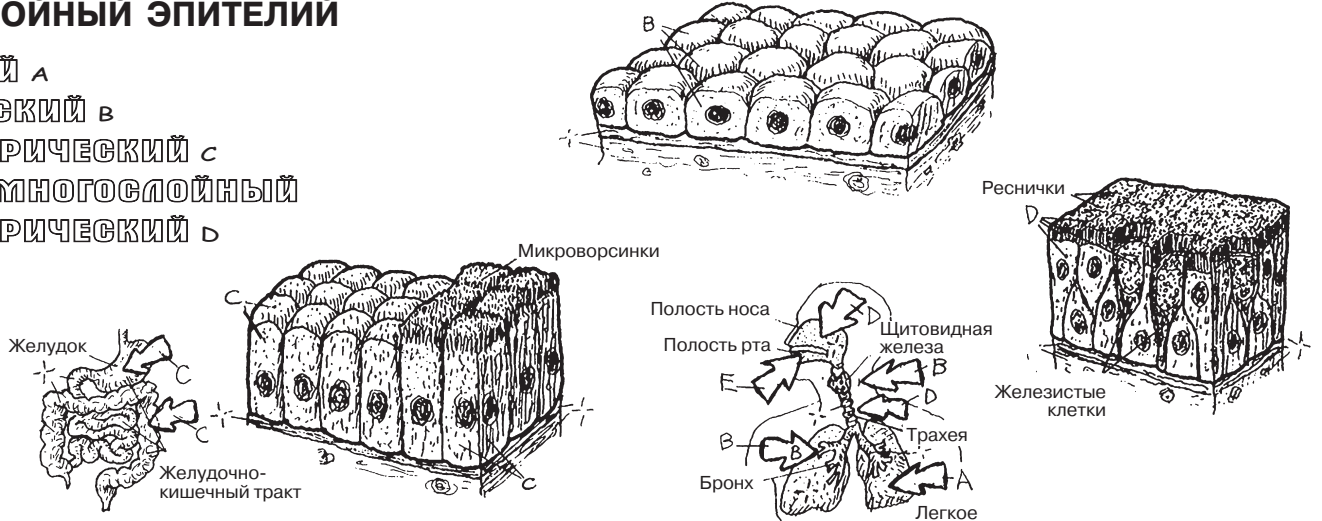
ЭПИТЕЛИАЛЬНЫЕ ТКАНИ

Советы по раскрашиванию. Используйте самые светлые цвета. (1) Закрасьте все клетки эпителиальных тканей, за исключением базальных мембран и волокнистых соединительных тканей. (2) Закрасьте стрелки, которые указывают на расположение эпителиальных тканей в различных органах.



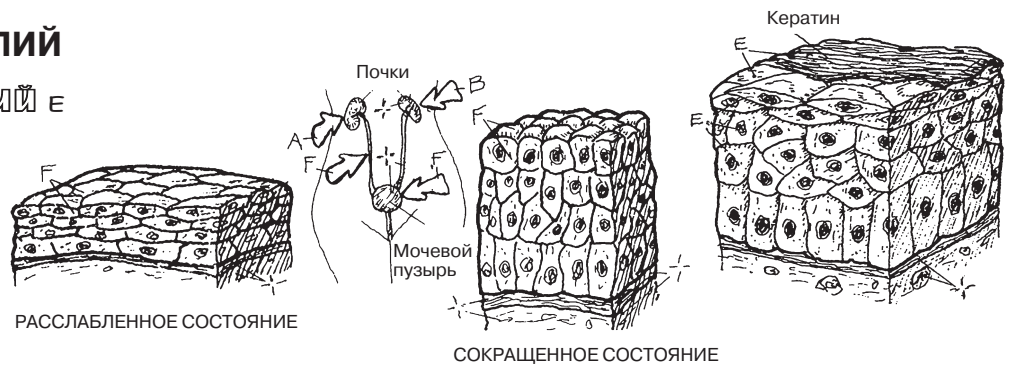
Однослойный эпителий

- ПЛОСКИЙ А
- КУБИЧЕСКИЙ В
- ЦИЛИНДРИЧЕСКИЙ С
- ПСЕВДОМНОГОСЛОЙНЫЙ
- ЦИЛИНДРИЧЕСКИЙ Д



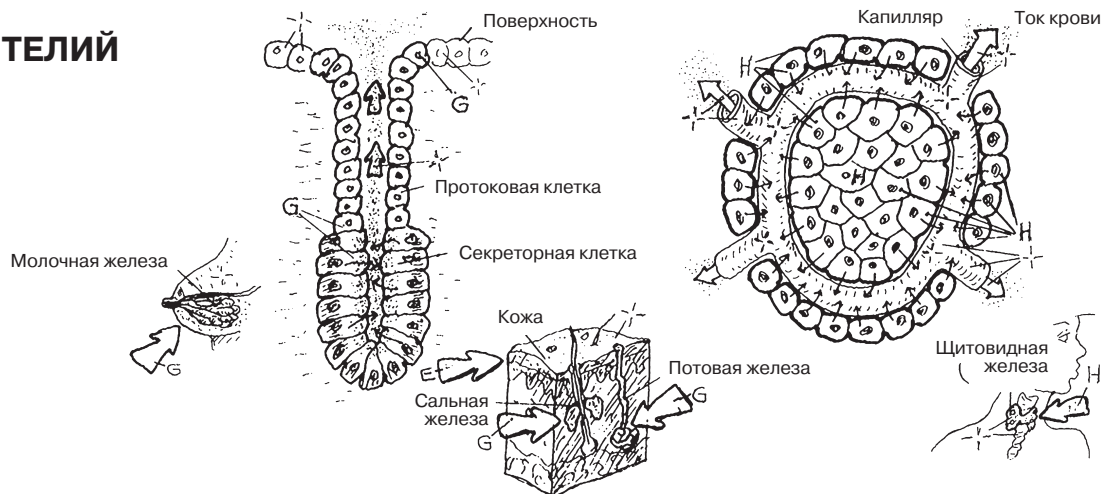
Многослойный эпителий

- МНОГОСЛОЙНЫЙ ПЛОСКИЙ Е
- ПЕРЕХОДНЫЙ F



Железистый эпителий

- ЭКЗОКРИННЫЙ G
- ЭНДОКРИННЫЙ H



Собственно соединительная ткань состоит из различного количества клеток и волокон, находящихся в вязком матриксе, и служит структурой, соединяющей, фиксирующей и поддерживающей органы и ткани в организме. Как видно при 600-кратном увеличении, собственно соединительная ткань состоит из рыхлых и плотных скоплений волокон. Эти волокна представляют собой своеобразный каркас тела, соединяют кости, связывают суставы и скелетные мышцы и защищают сосудисто-нервные пучки.

Рыхлая (неоформленная) соединительная ткань состоит из большого количества клеток, хаотично расположенных волокон, вырабатываемых фибробластами, и умеренно вязкого жидкого матрикса. Главной структурной составляющей рыхлой соединительной ткани являются **коллагеновые волокна** (белковые соединения, обладающие высокой прочностью) и **эластические волокна** (продуцируемые белком эластином). **Ретикулярные волокна**, представленные коллагеном III типа, образуют каркас для небольших групп клеток кроветворной, лимфоидной и жировой тканей. Подвижные **макрофаги** утилизируют (поглощают) клеточный детрит, чужеродную ткань и микроорганизмы, провоцирующие иммунный ответ в организме (разд. 122). **Жировые клетки (адипоциты)**, содержащие липиды, в разном количестве представлены в жировой ткани. **Плазматические клетки** секретируют антитела в ответ на возникновение инфекции (разд. 121).

Тучные клетки, окружающие капилляры, участвуют в воспалительных (разд. 122) и, в особенности, аллергических реакциях. Некоторые клетки рыхлой соединительной ткани не всегда можно увидеть в препарате, например белые клетки крови. Все вышеуказанные клетки функционируют в **матриксе**, представленном **основным веществом**. Рыхлая соединительная ткань также богата **капиллярами**. Фасция, покрывающая эпителиальную прослойку слизистой и серозной оболочек полых органов и называемая *поверхностной фасцией*, также представлена рыхлой соединительной тканью.

Жировая ткань состоит из скопления жировых клеток, поддерживаемых ретикулярными и коллагеновыми волокнами; она служит для организма энергетическим депо, изолятором и механическим амортизатором, запасает жирорастворимые витамины. Жировыми клетками окружены капилляры и лимфатические сосуды.

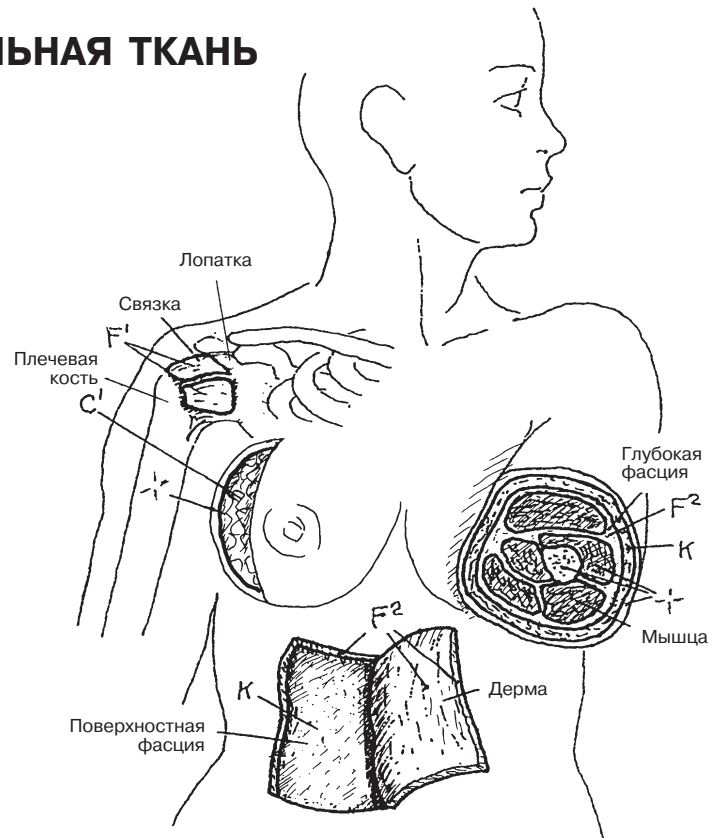
Плотная оформленная (волокнистая) соединительная ткань, состоящая из параллельно ориентированных коллагеновых и эластических волокон, образует связки и сухожилия, которые обладают значительной устойчивостью к осевой нагрузке, но в то же время способны к растяжению. Этот тип соединительной ткани представлен в основном фибробластами.

Плотная неоформленная соединительная ткань состоит из беспорядочно расположенных, переплетенных между собой коллагеновых (и отчасти эластических) волокон, окруженных вязким матриксом. Эта ткань образует капсулы суставов и оболочки некоторых внутренних органов (печени, селезенки и др.), покрывает мышечные волокна (глубокая фасция) и в большой степени формирует дерму кожи. Плотная неоформленная соединительная ткань не содержит большого разнообразия клеток, устойчива к повреждениям и плохо васкуляризирована.

КЛЕТКИ И ТКАНИ

ТКАНИ: ВОЛОКНИСТАЯ СОЕДИНИТЕЛЬНАЯ ТКАНЬ

Советы по раскрашиванию. Выделите желтым цветом то, что обозначено буквами С и С', красным цветом — то, что обозначено буквой J. Желательно не раскрашивать матрикс (I), но если это все же необходимо, используйте очень светлый оттенок в каждом из четырех рисунков и раскрашивайте обозначенное буквой I в последнюю очередь. (1) Выделите цветом обозначения «рыхлая, неоформленная» над квадратным изображением в левом верхнем углу. Раскрасьте рамку и все ее компоненты, сделайте то же с остальными квадратами. (2) Раскрасьте по образцу другие части рисунков, где встречаются эти ткани.



КЛЕТКИ

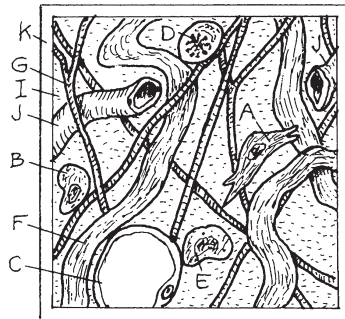
- ФИБРОБЛАСТ А
- МАКРОФАГ В
- ЖИРОВАЯ КЛЕТКА С
- ПЛАЗМОЦИТ D
- ТУЧНАЯ КЛЕТКА E

ВОЛОКНА

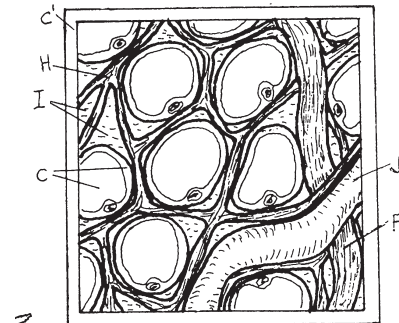
- КОЛЛАГЕНОВЫЕ F
- ЭЛАСТИЧЕСКИЕ G
- РЕТИКУЛЯРНЫЕ H

- МАТРИКС, ОСНОВНОЕ ВЕЩЕСТВО I
- Капилляр J

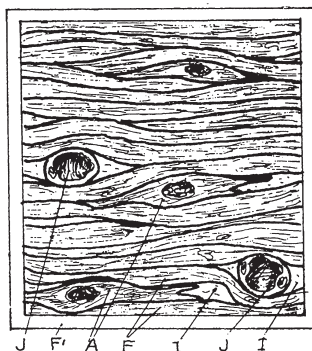
РЫХЛАЯ (НЕОФОРМЛЕННАЯ) К СОЕДИНИТЕЛЬНАЯ ТКАНЬ



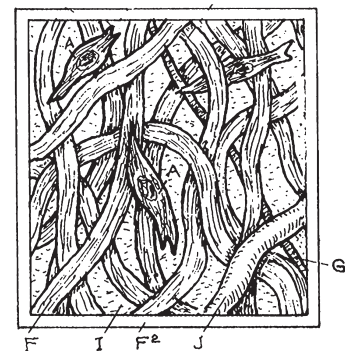
ЖИРОВАЯ С' СОЕДИНИТЕЛЬНАЯ ТКАНЬ



ПЛОТНАЯ ОФОРМЛЕННАЯ F' СОЕДИНИТЕЛЬНАЯ ТКАНЬ



ПЛОТНАЯ НЕОФОРМЛЕННАЯ F² СОЕДИНИТЕЛЬНАЯ ТКАНЬ



ХРЯЩ

На гистологических срезах **хрящевой** ткани можно различить клетки (**хондроциты**), изолированные в маленьких полостях (**лакунах — lacunae**), и плотный, но эластичный матрикс (межклеточное вещество), состоящий из комплексных соединений гликопротеиновых молекул (протеогликанов, гликозаминогликанов, или ГАГ), которые связывают воду, и **коллагеновых волокон**. Такое строение матрикса специфично для хряща. В зависимости от строения соединительнотканного волокна выделяют три вида хряща: гиалиновый, эластический и волокнистый. Хрящ, лишенный собственных сосудов, получает питательные вещества за счет диффузии из (сосудов) надхрящницы, плохо поддается регенерации после повреждения.

Гиалиновый хрящ, плотный и упругий, покрывает концевые отделы костей (суставной хрящ) и лишен сосудов, как и все разновидности хрящевой ткани. Его пористая структура увеличивает поступление питательных веществ и кислорода. Гиалиновый хрящ образует хрящевую основу наружного носа (дотроньтесь до носа и сравните с эластическим хрящом уха), является каркасом для гортани и нижних отделов респираторного тракта. Из гиалинового хряща формируется модель будущей кости (разд. 18).

Эластический хрящ схож по строению с гиалиновым, однако в его структуру входят также эластические и, в меньшем количестве, коллагеновые волокна. Эластический хрящ образует наружное ухо и надгортанник (вы можете оценить эластичность хряща, потрогав собственное ухо).

Волокнистый хрящ состоит из плотной фиброзной ткани, между волокнами которой расположены хондроциты и межклеточный матрикс. Благодаря эластичной структуре волокнистый хрящ устойчив к силовому воздействию и растяжению. Из этого вида хрящевой ткани образован, например, межпозвоночный диск.

КОСТЬ

Уникальность этого вида соединительной ткани заключается в матриксе, который на 65 % состоит из минеральных веществ и на 35% — из органических. Скелет, полностью состоящий из отдельных костей, выполняет множество функций: служит каркасом для мышц, сухожилий и связок, а также вместительным для внутренних органов, участвует в механизме дыхания, является депо кальция в организме и др. Во внутренней полости некоторых костей находятся центры кроветворения. Различают два вида костной ткани: компактную и губчатую (разд. 17).

Компактное вещество представляет собой устойчивый к повреждениям и весовой нагрузке остов кости, покрытый надкостницей, которая осуществляет питание костной ткани. Компактная костная ткань состоит из колонн, называемых **гаверсовыми системами**, или остеонами. Остеоны представляют собой слои (или тонкие пластинки — **lamellae**) минерализованного коллагенового матрикса, которые располагаются вокруг центрального **гаверсова канала**, содержащего кровеносные сосуды. Гаверсовы каналы соединяются между собой **каналами Фолькмана**. Обратите внимание на вставочные пластинки, расположенные между колоннами, и окружающие пластинки, расположенные вокруг колонн. Между пластинками находятся небольшие полости (**лакуны**), соединяющиеся между собой маленькими каналами (канальцами). В лакунах расположены клетки кости (**остеоциты**) и их многочисленные отростки, посредством которых лакунарные полости сообщаются с гаверсовым каналом.

В местах резорбции костного матрикса можно увидеть крупные многоядерные, активно фагоцитирующие остеокласты с множественными выступами на поверхности цитоплазмы, которые покрывают разрушаемый матрикс. Клетки, формирующие костную ткань (остеобласты), образуются в надкостнице (периосте).

Губчатая костная ткань располагается внутри от компактной и лучше всего визуализируется в концевых отделах (диафизах) трубчатых костей. Губчатую кость образуют переплетенные балки (**трабекулы — trabeculae**) неправильной формы, которые бедны остеонами.

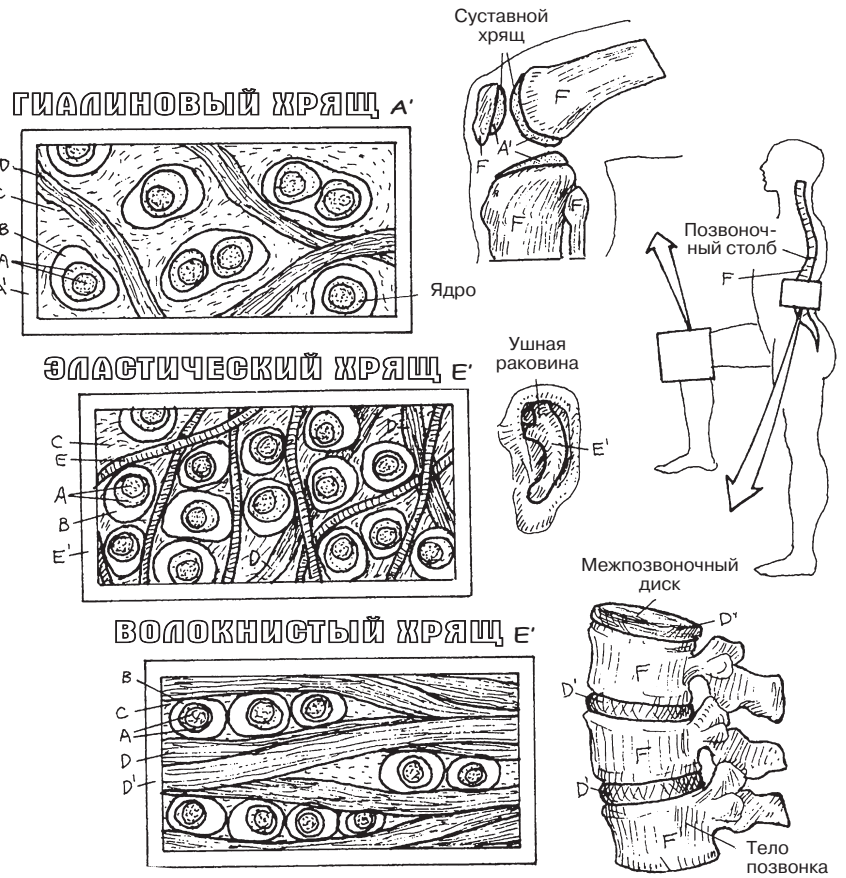
КЛЕТКИ И ТКАНИ

ТКАНИ: ОПОРНЫЕ СОЕДИНИТЕЛЬНЫЕ ТКАНИ

Советы по раскрашиванию. Раскрасьте коллагеновые (D), эластические (E) волокна и матрикс (C) теми же цветами, что и на предыдущей странице. Выделите светло-коричневым или желтым F и красным — L. Раскрасьте светлыми цветами A, B, G и I'. Если вы решили раскрасить матрикс, делайте это в последнюю очередь. (1) Выделите цветом раздел, посвященный хрящу, и следом — раздел о кости.

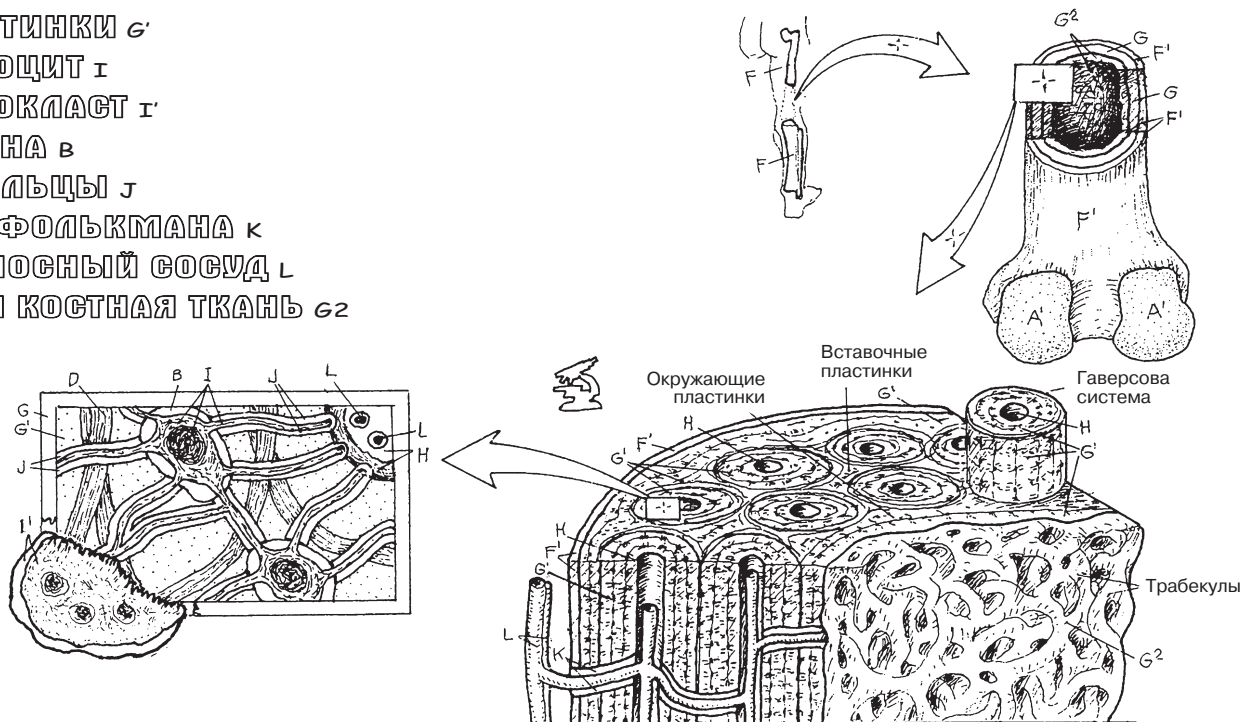
ХРЯЩ

- ХОНДРОЦИТ A
- ЛАКУНА B
- МАТРИКС C
- КОЛЛАГЕНОВОЕ ВОЛОКНО D
- ЭЛАСТИЧЕСКОЕ ВОЛОКНО E



КОСТЬ

- КОСТЬ F
- НАДКОСТНИЦА F'
- КОМПАКТНАЯ КОСТНАЯ ТКАНЬ G
- ГАВЕРСОВА СИСТЕМА
- ГАВЕРСОВ КАНАЛ H
- ПЛАСТИНКИ G'
- ОСТЕОЦИТ I
- ОСТЕОКЛАСТ I'
- ЛАКУНА B
- КАНАЛЬЦЫ J
- КАНАЛ ФОЛЬКМАНА K
- КРОВЕНОСНЫЙ СОСУД L
- ГУБЧАТАЯ КОСТНАЯ ТКАНЬ G²



СКЕЛЕТНАЯ (ПОПЕРЕЧНО-ПОЛОСАТАЯ) МЫШЕЧНАЯ ТКАНЬ

Клетки поперечно-полосатой мышцы представляют собой длинные исчерченные многоядерные тяжи, содержащие цитоплазму (*саркоплазму*) с органеллами, в частности **митохондриями** и миофибриллами, которые служат клетке каркасом. Каждая клетка покрыта клеточной мембраной (**сарколеммой**). Пучки поперечно-полосатых мышечных клеток формируют так называемое *брюшко* (сократительные элементы) мышцы. Скелетные мышцы в значительной мере определяют форму тела. Соединяя кости, мышцы пересекают суставы и приводят их в движение. Мышца способна только сокращаться и не может растягиваться больше своей первоначальной длины.

Скелетные мышцы совершают быстрые короткие сокращения, генерируя при этом, как правило, значительную силу и максимально сжимаясь (укорачиваясь). Для сокращения скелетной мышце необходимо снабжение нервными волокнами (*иннервация*), без которого мышечная клетка становится неподвижной (т.е. находится в состоянии *денервации*). Без восстановления нарушенной иннервации (реиннервации) клетка погибает. Денервированные мышечные волокна теряют тонус и становятся дряблыми. Со временем мышца атрофируется целиком. Большинство мышечных сокращений произвольны, однако головной мозг, независимо от нашего сознания, непрерывно контролирует степень сокращения (*мышечный тонус*) всех скелетных мышц. Поврежденная мышечная клетка может восстановиться за счет миобластов и достичь умеренных функциональных возможностей. В результате физических нагрузок скелетная мышца может гипертрофироваться.

ИСЧЕРЧЕННАЯ СЕРДЕЧНАЯ МЫШЕЧНАЯ ТКАНЬ

Кардиомиоциты, формирующие сердечную мышцу, представляют собой разветвленные исчерченные клетки с одним или двумя центрально расположенными ядрами и саркоплазмой, покрытой сарколеммой. Клетки сердечной мышцы соединены между собой «узловыми» комплексами, называемыми **вставочными дисками**. Кардиомиоциты сходны по строению с клетками скелетных мышц, однако менее организованы. Сердечная мышца обильно васкуляризирована; ее сильные ритмичные сокращения в большей степени регулируются атипичными кардиомиоцитами — водителями ритма, нежели нервами. Однако *частота* сердечных сокращений контролируется только вегетативной нервной системой.

ГЛАДКАЯ (НЕИСЧЕРЧЕННАЯ) МЫШЕЧНАЯ ТКАНЬ

Клетки гладкой мышечной ткани (гладкие миоциты, гладкомышечные клетки) — это удлинённые, веретенообразные клетки, лишенные поперечной исчерченности. Каждая клетка покрыта мембраной (**плазмалеммой**) и содержит центрально расположенное ядро. Клетки гладкой мышечной ткани образуют стенки внутренних органов. Благодаря медленным продолжительным и зачастую мощным ритмичным сокращениям гладкие миоциты обеспечивают волнообразные сокращения полых внутренних органов (примером могут служить менструальные боли и спазмы кишечника). Гладкомышечные клетки действуют подобно воротам (*сфинктерам*) в определенных частях тела, регулируя ток жидкостей (например, удерживая мочу). Сокращения волокон гладкой мышечной ткани, которая также обильно снабжена кровеносными сосудами, регулируются вегетативной нервной системой и гормонами.

КЛЕТКИ И ТКАНИ

ТКАНИ: МЫШЕЧНАЯ ТКАНЬ

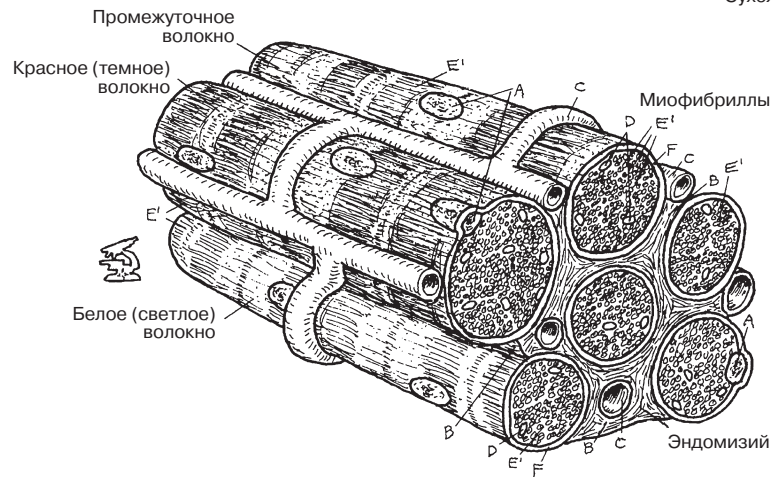
Советы по раскрашиванию. Используйте красный цвет для раскрашивания С и самые светлые тона для В, Е, G и I. (1) Сарколемму (F), покрывающую поперечно-полосатые и сердечные миоциты, и плазмолемму (F'), покрывающую гладкомышечные клетки, следует выделить цветом только на срезе. (2) Ядра (A), погруженные в глубь сердечных и гладкомышечных клеток, раскрасьте также только на срезе. (3) Вставочный диск (H) сердечных миоцитов изображен схематично, чтобы продемонстрировать структуру клетки (волокна).

СКЕЛЕТНАЯ/ПОПЕРЕЧНО-ПОЛОСАТАЯ МЫШЕЧНАЯ ТКАНЬ

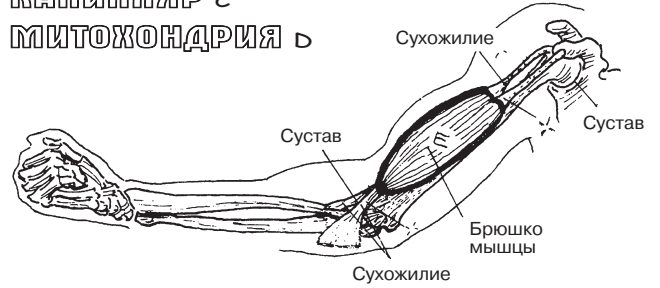
МЫШЦА E

КЛЕТКА E'

САРКОЛЕММА F'



ЯДРО A
СОЕДИНИТЕЛЬНАЯ ТКАНЬ В
КАПИЛЛЯР C
МИТОХОНДРИЯ D

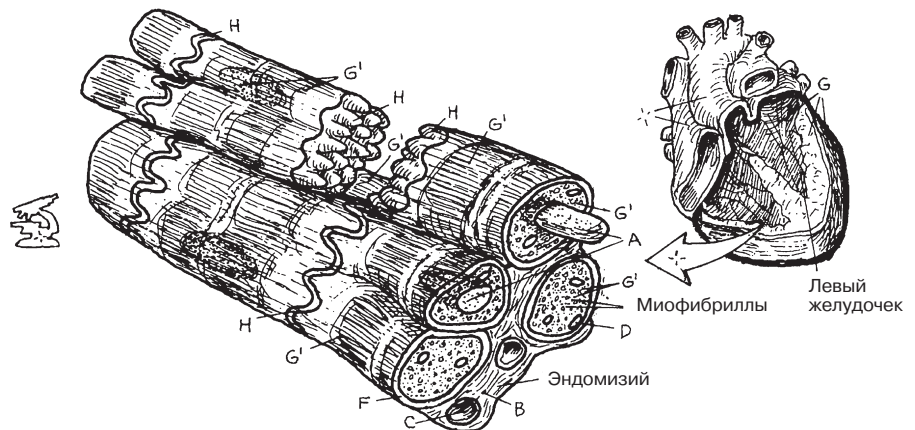


(ИСЧЕРЧЕННАЯ) СЕРДЕЧНАЯ МЫШЕЧНАЯ ТКАНЬ

МЫШЦА G

КЛЕТКА G'

ВСТАВОЧНЫЙ ДИСК H

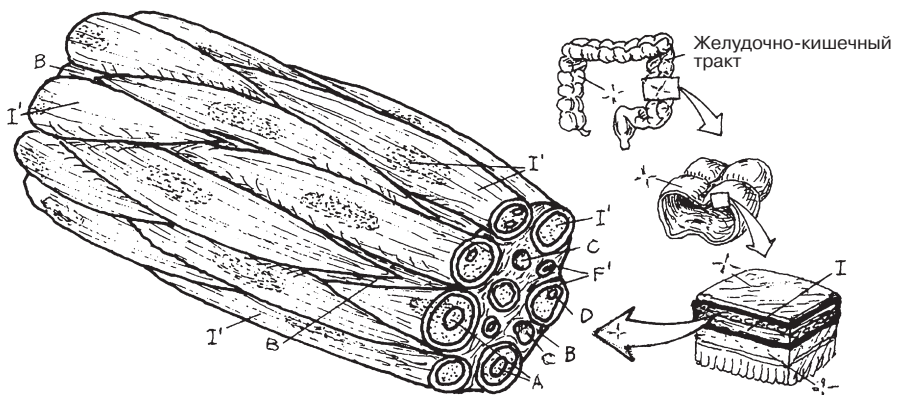


ГЛАДКАЯ/НЕИСЧЕРЧЕННАЯ МЫШЕЧНАЯ ТКАНЬ

МЫШЦА I

КЛЕТКА I'

ПЛАЗМОЛЕММА F'



Свою исчерченность **скелетные мышцы** приобретают за счет **сарколеммы**, которая показана на рисунке раскрытой, чтобы можно было увидеть некоторые органеллы клетки. Наиболее четко различимы в цитоплазме **миофибриллы** — сократительный компонент миоцита. Миофибриллы покрыты плоским трубчатым **саркоплазматическим ретикуломом** (СП, СПР), который частично регулирует поступление в них ионов кальция (Ca^{++}). Трубчатые узкие каналцы (впячивания) сарколеммы, называемые **системой поперечных трубочек** (Т-системой, системой Т-трубочек), располагаются перпендикулярно на уровне Z-линии миофибриллы. Т-трубочки, аккумулируя ионы натрия (Na^{++}) и кальция (Ca^{++}), обеспечивают проведение электрохимического возбуждения (потенциала действия) от сарколеммы к миофибриллам. Энергетическим депо клетки также являются **митохондрии**.

Миофибриллы состоят из *миофиламентов* двух типов: **толстых** (миозиновых) и **тонких**, состоящих из двух переплетенных нитей актина. Актиновые и миозиновые миофиламенты перемещаются продольно по отношению друг к другу и образуют *поперечные мостики*. Комплекс миофиламентов двух типов образует сократительную единицу мышечного волокна — **саркомер**. Каждая миофибрилла состоит из радиально расположенных саркомеров. Тонкие филаменты прикрепляются к **Z-линии**, разделяющей соседние саркомеры. В каждом из них можно различить *светлые* (I, H) и *темные* (A) диски, а также **M-линию**. В связи с характерным расположением дисков волокно скелетной или сердечной мышцы приобретает поперечную исчерченность.

При сокращении миофибриллы актиновые нити смещаются к центру (**H-зоне**), приводя к сближению Z-линий в каждом саркомере. Движение нитей друг относительно друга происходит таким образом, что толстые нити остаются неподвижными. Ни актиновые, ни миозиновые филаменты не способны сокращаться. Поскольку трубочки и Z-линии находятся в тесной связи, вместе они образуют «триггерную зону» волны возбуждения. Мышечное сокращение индуцируется **поперечными мостиками**, образуемыми толстыми нитями, которые, в свою очередь, связаны с актиновыми нитями. При участии энергоемких молекул АТФ поперечные мостики сдвигаются к H-зоне, перемещая за собой тонкие нити. При этом тонкие нити пересекаются или перекрывают друг друга на уровне M-линии.

Сокращения саркомеров, возникающие одновременно либо во всех миофибриллах, либо в большей их части, приводят в движение всю мышечную клетку. Суммарная сила сокращения сотен тысяч мышечных клеток, задействованных у профессионального спортсмена, позволяет ему, например, сделать такой замах бейсбольной битой, который пошлет мяч в воздух на сто метров или более.

КЛЕТКИ И ТКАНИ

ТКАНИ: МИКРОСКОПИЧЕСКОЕ СТРОЕНИЕ СКЕЛЕТНОЙ МЫШЦЫ

Советы по раскрашиванию. Используйте те же цвета, что и на предыдущей странице, для раскрашивания сарколеммы (А) и митохондрии (D). Раскрасьте светлыми цветами G и J, темными — H и самыми темными — F и K. (1) Выделите цветом А на рисунке с рассеченной мышцей. (2) Раскрасьте А–Н на большом рисунке с мышечной клеткой. (3) Выделите цветом расположенную в нижней части большого рисунка миофибриллу и обозначения под буквами, диски, линии и зоны. Для большей наглядности используйте для раскрашивания этой миофибриллы на срезе такой же цвет, что и для Е. (4) Раскрасьте саркомер в расслабленном и сокращенном состоянии, тонкий и толстый миофиламенты, механизм сокращения.

КЛЕТКА СКЕЛЕТНОЙ МЫШЦЫ

САРКОЛЕММА А

САРКОПЛАЗМАТИЧЕСКИЙ РЕТИКУЛУМ В

СИСТЕМА ПОПЕРЕЧНЫХ ТРУБОЧЕК (Т-СИСТЕМА) С

МИТОХОНДРИЯ D

МИОФИБРИЛЛА E

САРКОМЕР F

I-ДИСК G

ТОНКИЙ ФИЛАМЕНТ (АКТИН) G'

Z-ЛИНИЯ F'

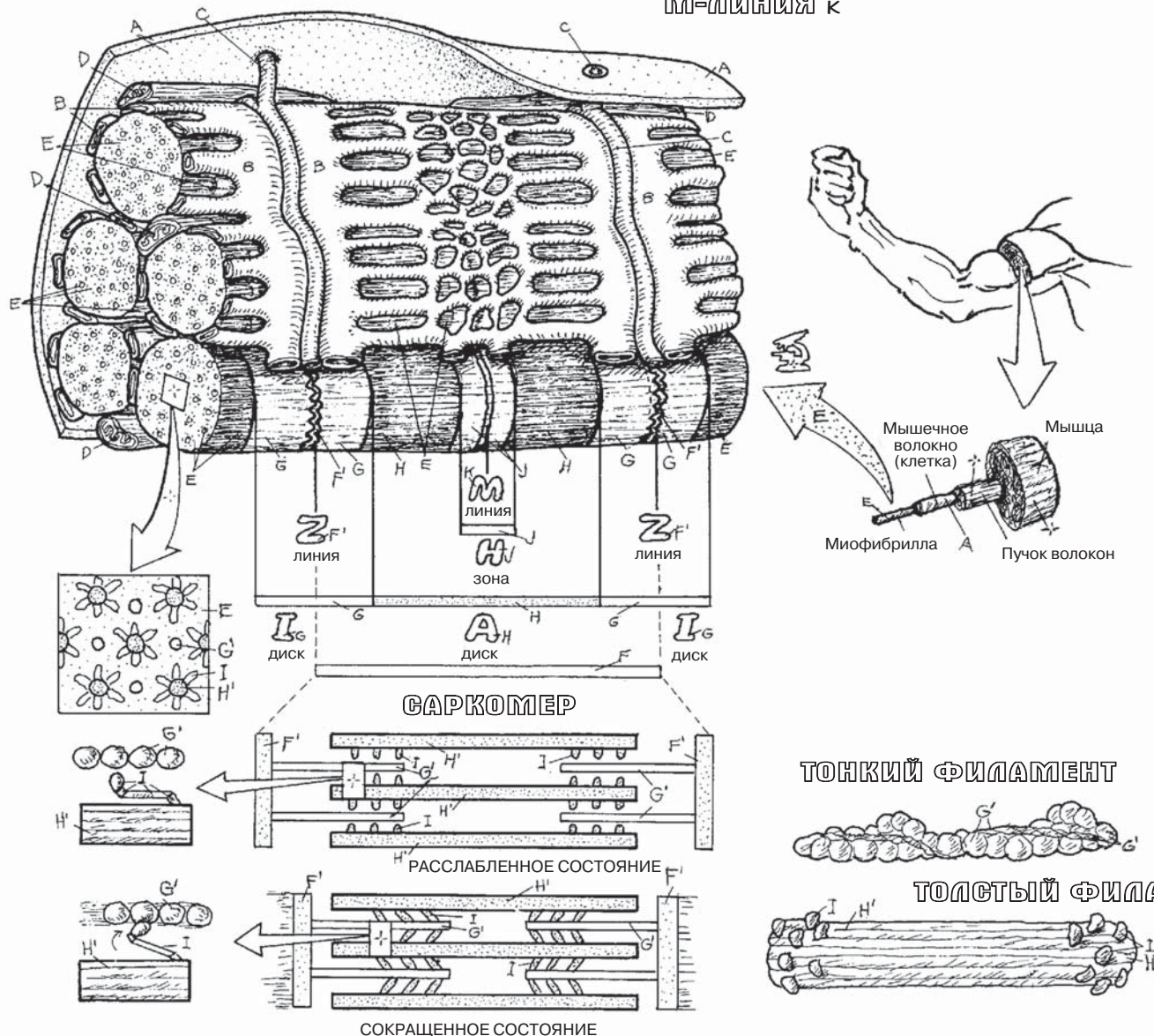
A-ДИСК H

ТОЛСТЫЙ ФИЛАМЕНТ (МИОЗИН) H'

ПОПЕРЕЧНЫЙ МОСТИК I

H-ЗОНА J

M-ЛИНИЯ K



Нервная ткань состоит из нейронов (нервных клеток) и нейроглии. Нейроны генерируют электрохимический импульс и обеспечивают его проведение по нейронным (клеточным) отросткам. Основную часть нейрона составляет **тело**, содержащее ядро и цитоплазму с типичными органеллами. Уникальным компонентом нервной клетки является *вещество Ниссля* — скопления структур эндоплазматического ретикулаума (эндоплазматической сети). Нейрональный рост происходит за счет древовидного разрастания отростков и сопровождается процессами миграции. Нейроны являются проводящей структурной единицей головного и спинного мозга (**центральной нервной системы**, или **ЦНС**), а также спинномозговых и черепных нервов (**периферической нервной системы**, или **ПНС**). Нервные клетки существуют и функционируют в определенной среде, которую им обеспечивает нейроглия. Клетки нейроглии служат нейронам опорой и не способны к возбуждению и проведению импульса.

КЛАССИФИКАЦИЯ НЕЙРОНОВ

В зависимости от количества отростков различают униполярные (одноотростчатые), биполярные (двухотростчатые) и мультиполярные (многоотростчатые) нервные клетки. Древовидно разветвленные (ветвящиеся) и лишенные миелина отростки нейрона — **дендриты** — обеспечивают проведение нервного импульса от органа (или ткани) к клетке. Тонкий длинный и почти не разветвленный **аксон**, напротив, проводит импульс от нейрона к органам и тканям. Нервные клетки отличаются многообразием форм и размеров. **Униполярные** нейроны имеют только один отросток (центральный), **псевдоуниполярные** (ложноуниполярные) — отросток, который делится вблизи тела клетки на центральную и периферическую части (чувствительный нейрон ПНС, на рисунке нижний слева). Оба эти отростка проводят импульс в одном направлении и называются аксонами. **Биполярная** нервная клетка имеет центральный и периферический отростки (аксоны), которые также проводят импульс по направлению от нейрона к органам и тканям. От тела **мультиполярного** нейрона отходят три отростка, из которых аксоном является только один. Мотонейроны (двигательные нейроны) проводят нервный импульс к другим нейронам или исполнительным органам и тканям, называемым эффекторами (скелетным/гладким мышцам). Униполярные и биполярные нервные клетки проводят в основном чувствительные импульсы.

Большинство аксонов покрыты одним или более (до 200) слоев фосфолипидов (**миелина**), которые способны увеличить скорость проведения импульса. Миелин образуют **олигодендроциты** в ЦНС и **шванновские клетки** в ПНС. Все аксоны периферической нервной системы покрыты клеточной мембраной шванновских клеток (*неврилеммой*), но не обязательно миелином. Промежутки между шванновскими клетками носят название **перехватов Ранвье**, обеспечивающих быстрое (сальтаторное) проведение импульса от перехвата к перехвату. За счет шванновских клеток аксоны ПНС способны регенерировать.

Нейроглия присутствует как в центральной, так и в периферической нервной системе (где она представлена шванновскими клетками). **Протоплазматические астроциты** располагаются преимущественно в сером веществе ЦНС, окружая дендриты и тела нейронов, **волокнистые** (фиброзные) **астроциты** — в белом веществе ЦНС, окружая миелинизированные аксоны. Отростки астроцитов контактируют как с нервными клетками, так и с кровеносными сосудами и, по-видимому, регулируют обмен веществ и выполняют питательную и опорную функции, принимая, таким образом, участие в формировании гемато-энцефалического барьера. Олигодендроциты, располагающиеся в непосредственной близости от нейронов, по размеру меньше астроцитов и имеют меньшее количество отростков. **Микроглия** представлена небольшими фагоцитирующими клетками (фагоцитами) головного и спинного мозга.

КЛЕТКИ И ТКАНИ

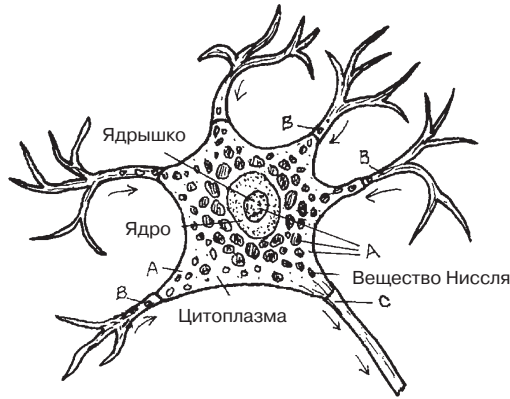
ТКАНИ: НЕРВНАЯ ТКАНЬ

Советы по раскрашиванию. Раскрасьте область А светлым цветом. Обратите внимание, что маленькими стрелками указано направление передачи нервного импульса. Нейроны периферической нервной системы (на нижнем левом изображении) схематично изображены относительно верхней конечности, их размер увеличен в несколько раз.

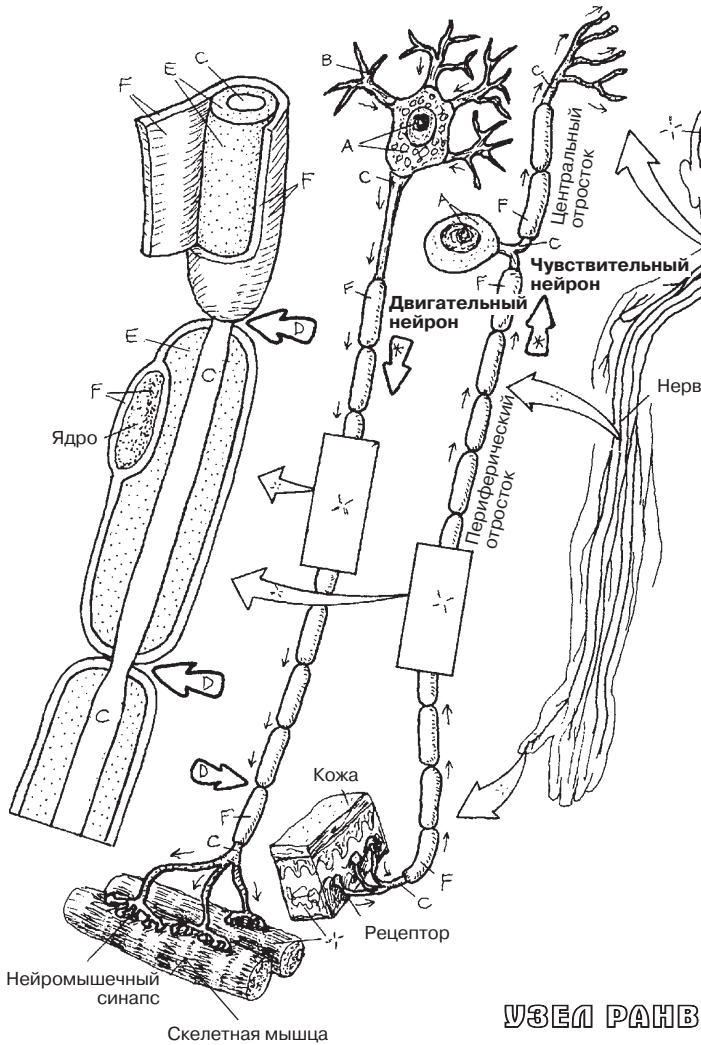
НЕЙРОН

ТЕЛО А

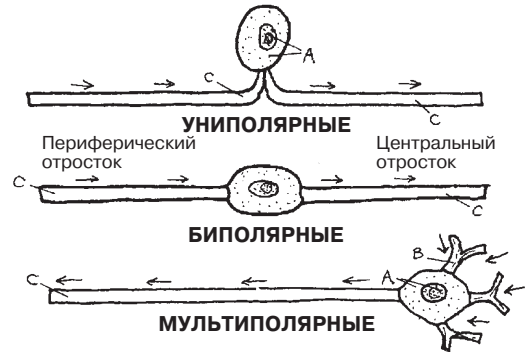
ОТРОСТКИ
ДЕНДРИТ В
АКСОН С



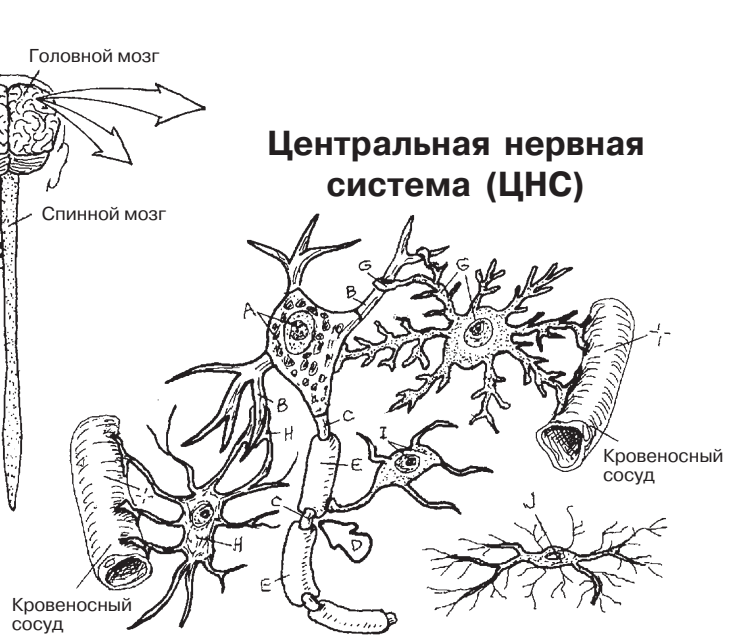
ПЕРИФЕРИЧЕСКАЯ НЕРВНАЯ СИСТЕМА (ПНС)



Типы нейронов



Центральная нервная система (ЦНС)



Нейрология

- ПРОТОПЛАЗМАТИЧЕСКИЙ АСТРОЦИТ G
- ФИБРОЗНЫЙ АСТРОЦИТ H
- ОЛИГОДЕНДРОЦИТ I
- МИКРОГЛИЯ J

УЗЕЛ РАНВЬЕ D

ОБОЛОЧКИ АКСОНА

МИЕЛИНОВАЯ ОБОЛОЧКА E

ШВАННОВСКАЯ КЛЕТКА F

Существует множество вариантов взаимодействия четырех данных видов ткани (эпителиальной, соединительной, мышечной и нервной), которые определяют строение сомы (стенки тела) и внутренних органов. Ниже мы сравним структуры опорно-двигательного аппарата со стенкой тонкой кишки.

СОМАТИЧЕСКИЕ СТРУКТУРЫ

Соматическими считаются структуры, относящиеся к опорно-двигательному аппарату. Они образуют каркас, который придает телу определенную форму, обеспечивает возможность перемещения тела в пространстве и защиту внутренних органов. Снаружи стенки тела покрыты защитным слоем **многослойного плоского ороговевающего эпителия** — эпидермисом. Другие эпителиальные ткани выстилают внутренний слой сосудов и желез (на рисунках не показаны). **Соединительной тканью** в стенках тела образованы: **глубокие слои кожи** (дерма), состоящие из плотной неоформленной волокнистой соединительной ткани, а также расположенная под кожей подвижная **поверхностная фасция** (рыхлые соединительная и жировая ткани), в которой проходят нервы, мелкие сосуды и крупные вены. **Глубокая фасция** также образована плотной неоформленной соединительной тканью, но более обогащенной сосудами и нервами. Она образует футляры для скелетных мышц, нервов и сосудов. **Связки** (плотная оформленная соединительная ткань) обеспечивают соединения между **костями**, вплетаясь в **надкостницу** (богатую сосудами ячеистую плотную неоформленную соединительную ткань), а также соединение кости с надкостницей (шарпеевы волокна). **Скелетные мышцы и нервы**, которые в них проходят, заключены в подвижную упаковку глубокой фасции, которая обеспечивает формирование сосудисто-нервных пучков. Соединительнотканная оболочка скелетных мышц замыкается на концах мышц и формирует сухожилия, которые, как и связки, прикрепляются к надкостнице и встраиваются в нее.

ВИСЦЕРАЛЬНЫЕ СТРУКТУРЫ

Висцеральные структуры отвечают за абсорбцию, секрецию, прерывание продвижения и/или транспорт пищи, воздуха, секрета желез и/или продуктов распада. **Эпителиальные ткани** выстилают поверхностный слой (**слизистую оболочку**) внутренней стенки органа. В просвете органа один слой клеток может подвергнуть продукт ферментативному распаду для дальнейшей абсорбции или обеспечить продвижение данного продукта с помощью перистальтических сокращений. Секрет одноклеточных или многоклеточных **желез** осуществляет подготовку продукта к абсорбции. **Слизистая оболочка** включает в себя субэпителиальный слой рыхлой волокнистой соединительной ткани (**собственную пластинку**), в которой располагаются клетки, железы, сосуды и нервы. Самый глубокий слой слизистой оболочки (если таковой присутствует) представляет собой тонкий слой гладких мышц, обеспечивающий движение маленьких выростов (ворсинок) на поверхности слизистой оболочки. Под слизистой оболочкой залегает плотная волокнистая соединительная ткань (**подслизистая основа**), богатая крупными сосудами и мелкими нервами/нервными клетками, которые, соответственно, снабжают кровью и иннервируют слизистую оболочку. Еще глубже располагаются два или три слоя **гладких мышц** (**мышечная оболочка** — *tunica muscularis*), иннервируемых близлежащими нервными клетками: они обеспечивают движения кишечной стенки, создавая перистальтические сокращения. Наружный слой желудочно-кишечного тракта — подвижная **серозная оболочка**, состоящая из однослойного плоского эпителия снаружи и волокнистой соединительной ткани внутри.

КЛЕТКИ И ТКАНИ ИНТЕГРАЦИЯ ТКАНЕЙ

Советы по раскрашиванию. Используйте два разных светлых цвета для закрашивания областей А и В, коричневый цвет для С и желтый для D. Кровеносные сосуды, лимфатические сосуды и нервы закрашивать не нужно, так как они состоят из тканей нескольких типов (1). Сначала полностью раскрасьте верхний рисунок, а потом нижний.

Соматические структуры

ЭПИТЕЛИАЛЬНАЯ ТКАНЬ

КОЖА (НАРУЖНЫЙ СЛОЙ) А

СОЕДИНИТЕЛЬНАЯ ТКАНЬ

КОЖА (ВНУТРЕННИЙ СЛОЙ) В

ПОВЕРХНОСТНАЯ ФАСЦИЯ В¹

ГЛУБОКАЯ ФАСЦИЯ В²

СВЯЗКА В³

КОСТЬ В⁴

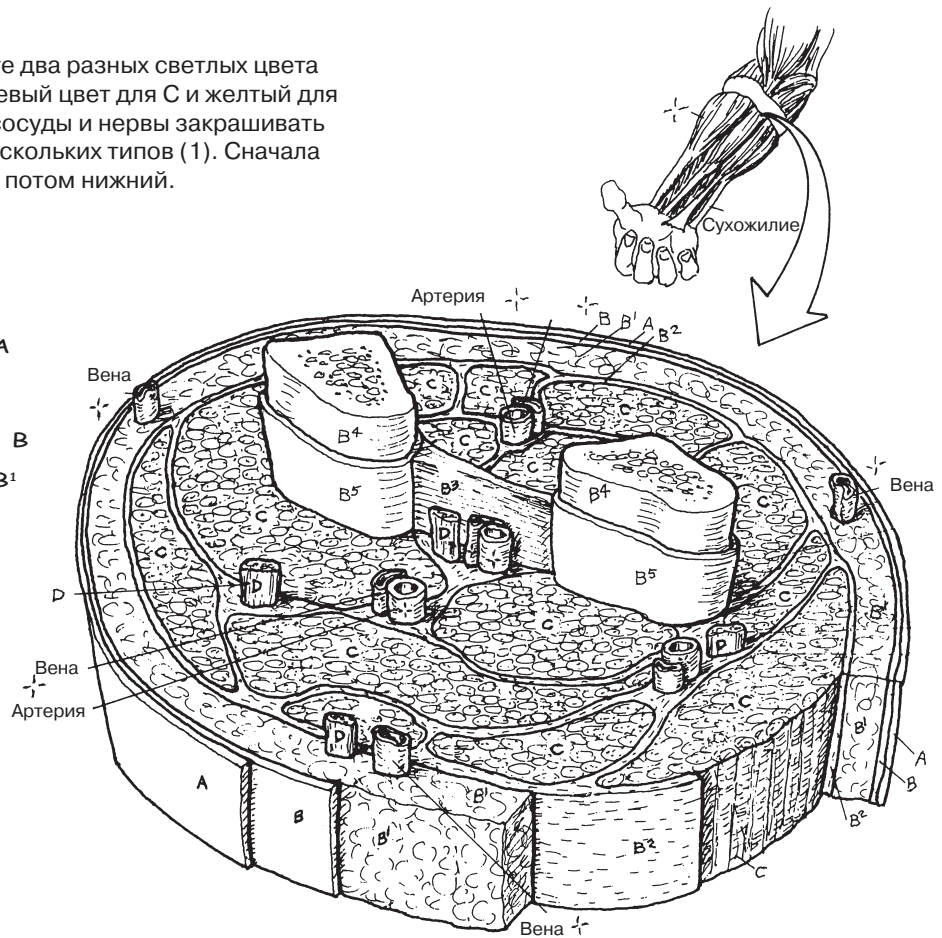
НАДКОСТНИЦА В⁵

МЫШЕЧНАЯ ТКАНЬ

СКЕЛЕТНАЯ МЫШЦА С

НЕРВНАЯ ТКАНЬ

НЕРВ D



Висцеральные структуры

ЭПИТЕЛИАЛЬНАЯ ТКАНЬ

СЛИЗИСТАЯ ОБОЛОЧКА А¹

ЖЕЛЕЗА А²

СЕРОЗНАЯ ОБОЛОЧКА

(НАРУЖНЫЙ СЛОЙ) А³

СОЕДИНИТЕЛЬНАЯ ТКАНЬ

СОБСТВЕННАЯ ПЛАСТИНКА В⁶

ПОДСЛИЗИСТАЯ ОСНОВА В⁷

СЕРОЗНАЯ ОБОЛОЧКА

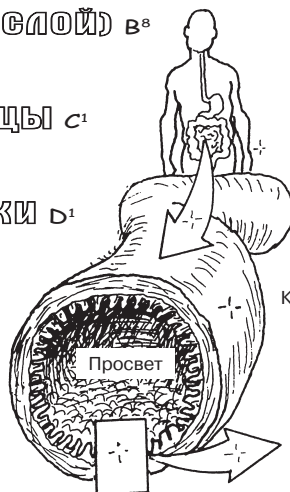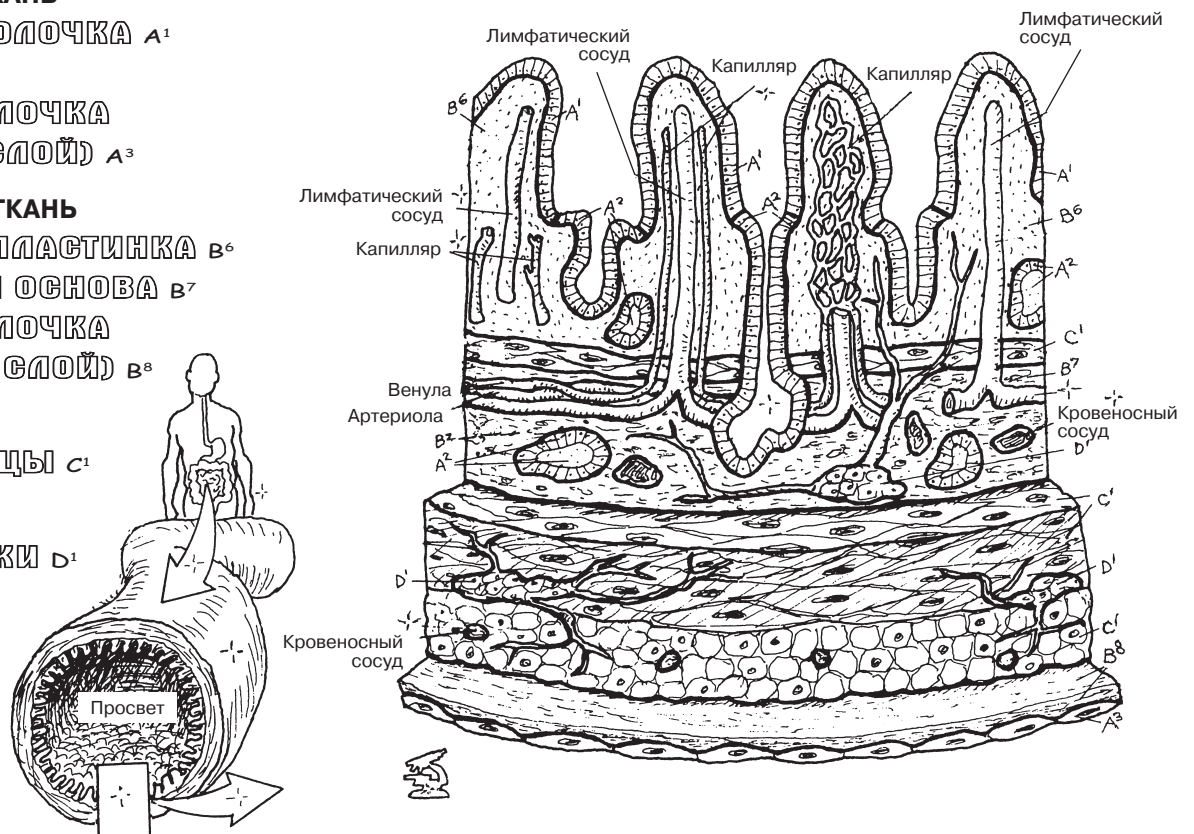
(ВНУТРЕННИЙ СЛОЙ) В⁸

МЫШЕЧНАЯ ТКАНЬ

ГЛАДКИЕ МЫШЦЫ С¹

НЕРВНАЯ ТКАНЬ

НЕРВНЫЕ КЛЕТКИ D¹



«Ни одна мантия волшебника не сможет сравниться с кожей! Кожа выполняет водоотталкивающую, покровную, солнцезащитную, защитную, охлаждающую функции; она чувствительна к прикосновению пера, изменению температуры, боли; она остается устойчивой к изнашиванию на протяжении десятков лет, а также способна к самовосстановлению»¹.

Эпидермис является лишенным сосудов многослойным плоскоклеточным производным эпителия. Поскольку **базальный слой (*stratum basale*)** примыкает непосредственно к дерме, начать раскрашивание нужно с нижнего слоя, постепенно продвигаясь вверх. Базальный слой представлен цилиндрическими клетками, которые постоянно делятся путем митоза. Он получает питательные вещества, которые диффундируют через базальную мембрану из капилляров дермы. Дочерние клетки продвигаются к вышележащему **шиповатому слою (*stratum spinosum*)**, где под микроскопом они определяются в виде шипиков. Как только клетки отдаляются от «питающих платформ» (капилляров), они начинают отделяться и накапливать гранулы кератогиалина (**кератиноциты**). По мере продвижения вверх от базальной мембраны в кератиноцитах появляются темноокрашенные гранулы, которые образуют **зернистый слой (*stratum granulosum*)**. В условиях отсутствия капилляров эти слои эпителия не получают достаточного питания. Самый поверхностный **роговой слой (*stratum corneum*)** состоит из клеток (**корнеоцитов**), заполненных гранулами кератина и жира, которые препятствуют потере жидкости нижележащими слоями эпидермиса. Поверхностные слои отшелушиваются естественным путем, например во время купания. **Блестящий слой (*stratum lucidum*)** наиболее выражен в толстой, не покрытой волосами коже; в нем происходит переход живых эпителиальных клеток в ороговевшие чешуйки.

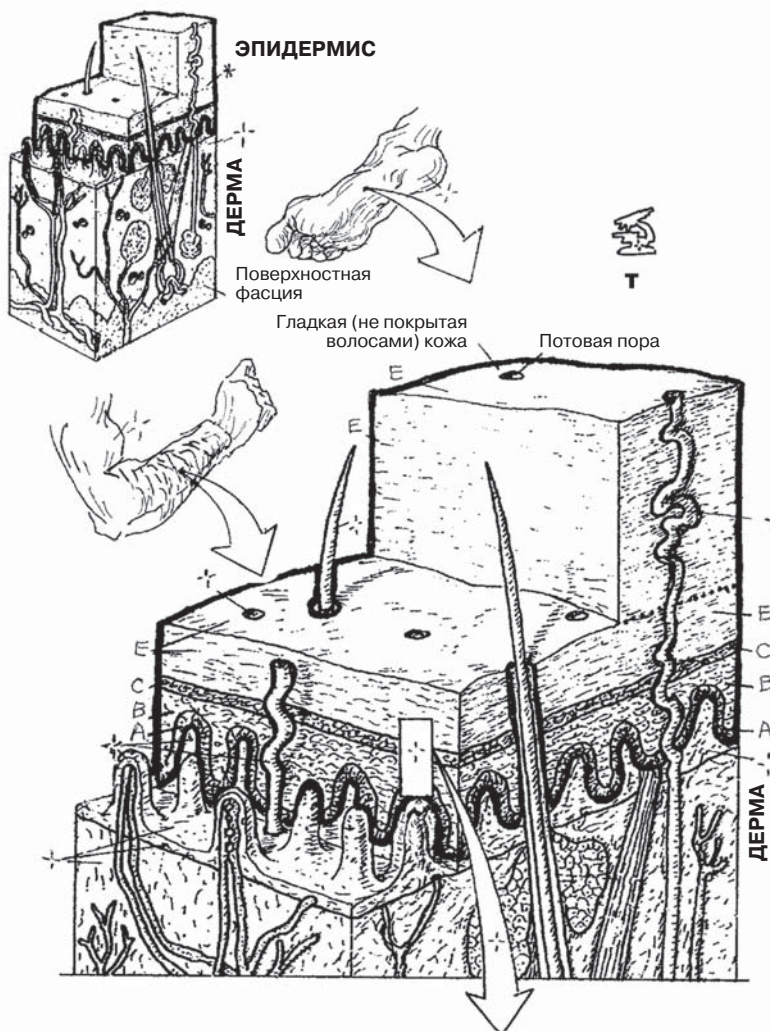
Меланоциты синтезируют гранулы меланина, которые распространяются вдоль выростов цитоплазмы (*древовидных отростков*). Эти отростки распространяются среди клеток базального и шиповатого слоев и доставляют меланин кератиноцитам. *Меланин* защищает кожу от ультрафиолетового (УФ) излучения. **Клетки Меркеля** — датчики механической деформации поверхности кожи. Они реагируют на прикосновение и посылают нервные импульсы в сопровождающий их нерв. **Клетки Лангерганса** (отростчатые) располагаются как в базальном и шиповатом слоях, так и в коже (дерме). Эти клетки обладают фагоцитарной активностью, а также предоставляют антигены Т-лимфоцитам (см. разд. 122).

Ногти — это пластинки, состоящие из плотных высококератинизированных клеток рогового слоя. Они полупрозрачны, благодаря чему под ними определяется богатое сосудами **ногтевое ложе**. В ногтевом ложе выделяют только базальный и шиповатый слои. Проксимальная часть ногтевой пластинки (**корень ногтя**) врастает в углубление под проксимальным ногтевым валиком. Эпителий вокруг корня служит источником ткани для ногтевой пластинки (A²), он простирается от корня ногтя до *лунки*. **Ногтевая пластина** удлиняется за счет роста эпителия **матрикса**.

¹ Источник: Lockhart, R.D., Hamilton, G.F. and Fyfe, F.W. Anatomy of the Human Body (2nd ed.). J.B. Lippincott & Co., Philadelphia, 1959.

СИСТЕМА ПОКРОВОВ ТЕЛА ПОКРОВ ТЕЛА: ЭПИДЕРМИС

Советы по раскрашиванию. На этой странице используйте светлые оттенки. (1) Сначала раскрасьте серым цветом небольшой участок эпидермиса наверху страницы. (2) Раскрасьте названия слоев и сами слои эпидермиса на большем срезе кожи, изображенном справа вверху. Порядок раскрашивания данного изображения предлагается необычный: начните с названия базального слоя (А), а затем раскрасьте соответствующий ему слой А. Затем раскрасьте названия слоев В, С и Е и сами слои в направлении снизу вверх, что соответствует направлению роста эпидермиса. (3) Название блестящего слоя (D) раскрашивать не нужно, потому что он виден только на толстой коже, лишенной волос. (4) Раскрасьте увеличенный срез эпидермиса справа внизу так же, как указано в пункте 2, используя серый цвет для раскрашивания меланоцитов и светло-серый для клеток Меркеля и отростчатых клеток. Обратите внимание на богатую сосудами дерму, находящуюся под базальной мембраной (раскрашивать ее не нужно). (5) Раскрасьте продольный срез ногтевой пластинки и окружающие ткани слева внизу.

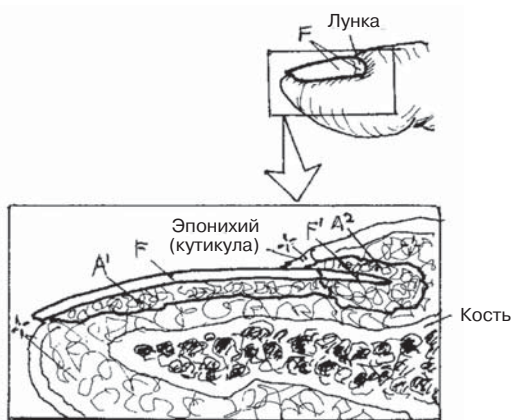


ЭПИДЕРМИС

- РОГОВОЙ СЛОЙ Е
- БЛЕСТЯЩИЙ СЛОЙ D (не показан)
- ЗЕРНИСТЫЙ СЛОЙ С
- ШИПОВАТЫЙ СЛОЙ В
- БАЗАЛЬНЫЙ СЛОЙ А

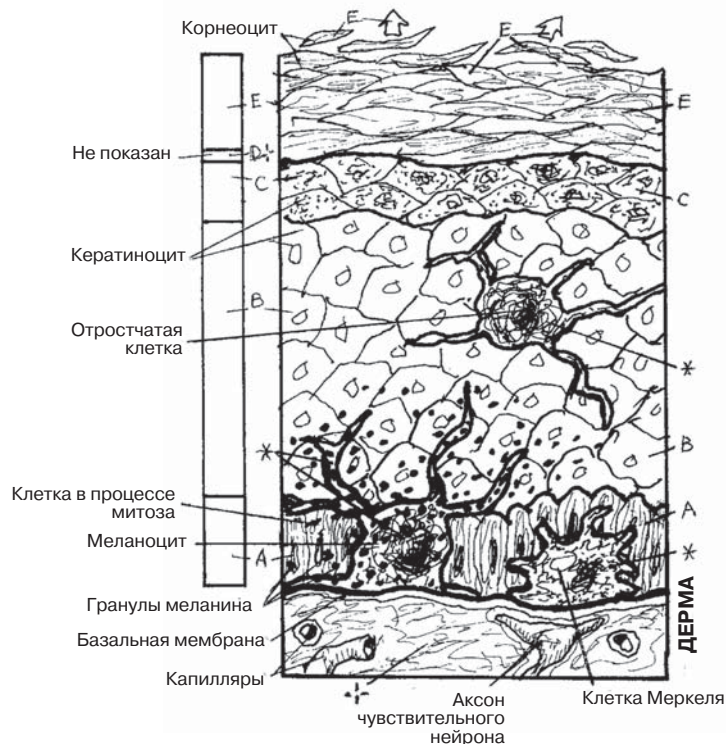
НОГОТЬ

- НОГТЕВАЯ ПЛАСТИНКА F
- КОРЕНЬ НОГТЯ F'
- НОГТЕВОЕ ЛОЖЕ A'
- МАТРИКС A²



НОГТЕВАЯ ПЛАСТИНКА И ОКРУЖАЮЩИЕ ТКАНИ

СЛОИ ЭПИДЕРМИСА И ИХ СОСТАВЛЯЮЩИЕ



Дерма — самый глубокий слой кожи. На 20% он состоит из рыхлой волокнистой неоформленной соединительной ткани (**сосочковый слой**) с **сосочками** (*papillae*), которые вдаются в эпидермис, не нарушая структуру базальной мембраны (*эпидермально-дермальное соединение*), и на 80% — из плотной волокнистой неоформленной соединительной ткани. Во время развития многочисленные производные эпителия (придатки кожи) вырастают в дерму (стержни волос, волосяные фолликулы, сальные и потовые железы). **Артерии** и **вены** формируют капилляры, которые достигают сосочков вместе с лимфатическими капиллярами, **нервами** и **рецепторами** чувствительных нервных волокон. В глубоких слоях дерма отделена от окружающих тканей *поверхностной фасцией* (гиподерма, подкожная жировая клетчатка), рыхлой неоформленной волокнистой соединительной тканью с различным количеством жировой ткани.

Стержни волос растут из волосяных **фолликулов**, которые во время развития опускаются в глубь дермы/гиподермы. Волосяные фолликулы *отсутствуют* на участках толстой кожи, губах, некоторых участках наружных половых органов. Фолликул начинается в том месте, где волос покидает эпидермис и заканчивается у основания волоса, где формирует луковицу. Основание луковицы обращено внутрь, что обеспечивает контакт с сосудами сосочка. Здесь рост клеток матрикса обеспечивает формирование стержня волоса. Корень волоса начинается от луковицы и простирается до места, в котором стержень волоса покидает кожу. Стержни волос состоят из множества слоев чешуек, окруженных слоями клеток волосяных фолликулов. Косо расположенная мышца, образованная гладкомышечными клетками, — это **мышца, поднимающая волос** (*arrector pili*). Один ее край включен в волосяную сумку, а другой крепится к сосочковому слою дермы. Когда эта мышца сокращается, соответствующий ей волос встает перпендикулярно поверхности кожи. У многих млекопитающих «волосы встают дыбом» (возникает пилоаррекция) при приближении опасности.

Сальные железы имеют гроздьевидное строение (состоят из серии *ацинусов*) и общий проток, открывающийся в волосяной фолликул. В основании железы залегают митотически активные клетки; дочерние клетки передвигаются в направлении центра железы, где наполняются молекулами липидов. Продукт секреции и клетка составляют **кожное сало**. По протоку железы кожное сало транспортируется на поверхность эпидермиса или в верхнюю часть волосяного фолликула. Кожное сало не имеет запаха, оно покрывает кожу и волосы и отвечает за проницаемость эпителия фолликулов для жидкости.

Потовые железы — закрученные трубчатые железы, располагающиеся в глубоких слоях эпидермиса. Выводные протоки этих желез пересекают эпидермис, закручиваясь вокруг кератиноцитов, и открываются наружу. Клетки железы продуцируют секрет (**пот**), который состоит в основном из воды с примесью солей, мочевины и других молекул. Потоотделение отвечает за степень охлаждения организма посредством испарения жидкости с поверхности тела.

СИСТЕМА КОЖНЫХ ПОКРОВОВ ТЕЛА

ПОКРОВ ТЕЛА: ДЕРМА

Советы по раскрашиванию. Используйте красный цвет для раскрашивания области I, синий — для J, зеленый — для K, желтый для — L и более светлые оттенки для остальных областей. (1) На изображении среза кожи раскрасьте стержень волоса (C) и потовые поры (G); эпидермис раскрашивать не нужно. (2) Строго следуйте описанию в тексте, когда приступите к раскрашиванию увеличенных изображений сальных (E) и потовых (G) желез.

ДЕРМА

СОСОЧКОВЫЙ СЛОЙ А

(Рыхлая волокнистая соединительная ткань)

СОСОЧЕК ДЕРМЫ А'

СЕТЧАТЫЙ СЛОЙ В

(Плотная волокнистая соединительная ткань)

СТЕРЖЕНЬ ВОЛОСА С

ВОЛОСЯНОЙ ФОЛЛИКУЛ С'

МЫШЦА, ПОДНИМАЮЩАЯ ВОЛОС Д

САЛЬНАЯ ЖЕЛЕЗА Е

ЭПИТЕЛИАЛЬНАЯ КЛЕТКА Е'

ВЫДЕЛЕНИЕ СЕКРЕТА F

РАЗРУШЕНИЕ

ЭПИТЕЛИАЛЬНОЙ

КЛЕТКИ Е²

КОЖНОЕ САЛО F+E²

ПОТОВАЯ ЖЕЛЕЗА G

ВЫВОДНОЙ ПРОТОК,

ОБРАЗОВАННЫЙ

ЭПИТЕЛИАЛЬНЫМИ

КЛЕТКАМИ G'

ЖЕЛЕЗИСТЫЙ ЭПИТЕЛИЙ G²

СЕКРЕТ ПОТОВЫХ ЖЕЛЕЗ

(ПОТ) H

АРТЕРИЯ I

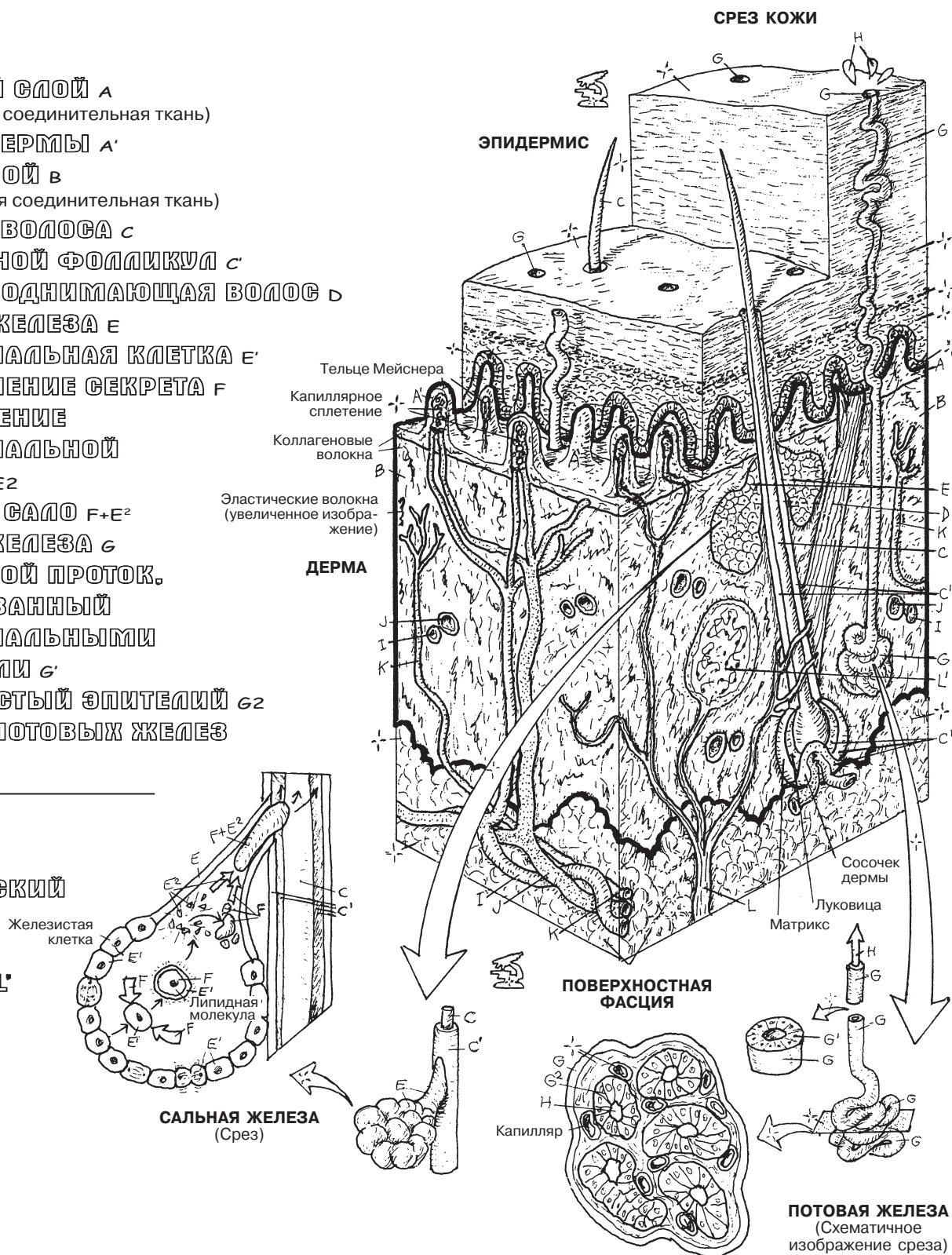
ВЕНА J

ЛИМФАТИЧЕСКИЙ

СОСУД K

НЕРВ L

РЕЦЕПТОР L'



Кость — это живая богатая сосудами структура, которая имеет в своем составе органический и минеральный компоненты. Органический компонент (клетки, волокна, сосуды, нервы) составляет 35% массы кости; минеральный компонент (кальций, гидроксиапатит) — 65%. Кость (1) выполняет поддерживающую (опорно-механическую) функцию; (2) служит местом прикрепления скелетных мышц, связок, сухожилий и суставных капсул; (3) является депо кальция и (4) центральным органом кроветворения. Бедренная кость относится к **длинным костям**.

Эпифиз — это концевой отдел длинной кости. Зрелый эпифиз представлен в основном губчатым веществом. Суставная поверхность эпифиза покрыта слоем гиалинового (суставного) хряща толщиной от 3 до 5 миллиметров.

Диафиз — это центральный отдел (тело) длинной кости. В нем находится костномозговая полость с костным мозгом, окруженная компактным веществом. Компактное вещество находится между периостом (надкостницей), синтезирующим костные клетки, и эндостом (не показан), выполняющим костеобразующую функцию.

Суставной хрящ — это гладкая, скользкая, пористая, эластичная, лишенная нервных волокон и сосудов пластинка, покрывающая суставные поверхности костей. Наличие суставного хряща в организме взрослого человека является единственным доказательством хрящевой закладки костей.

Периост — это фиброзная, ячеистая, богатая сосудами и нервами оболочка кости, которая осуществляет жизнеобеспечение кости путем синтеза костных клеток на протяжении всей жизни.

Губчатое (трабекулярное) вещество состоит из сплетенных костных балок (трабекул) в области эпифизов длинных костей, тел позвонков и в плоских костях. Пространство между трабекулами заполнено красным или желтым костным мозгом и кровеносными сосудами. Губчатая кость образует подвижную ячеистую структуру, способную изменять свою форму в ответ на воздействие внешней силы, изменение позы и мышечное напряжение.

Компактное вещество формирует прочные стенки диафизов и тонкие наружные поверхности костей, не имеющих суставных хрящей (например, плоские кости черепа).

Костномозговая полость — это полость, расположенная в диафизе кости. В ней находится красный костный мозг, который с возрастом заменяется во многих длинных костях желтым. Костномозговая полость выстлана соединительнотканым слоем с множеством костеобразующих клеток (*эндостом*).

Красный костный мозг — это красное желеобразное вещество, состоящее из красных и белых кровяных телец различной степени зрелости (*гемопоэтическая ткань*) и специализированных капилляров (*синусоидов*), сплетающихся в ретикулярной ткани. У взрослых людей красный костный мозг в основном находится в грудине, позвоночнике, ребрах, тазовых костях, ключицах и костях черепа.

Желтый костный мозг представлен жировой тканью, которая не продуцирует клетки крови.

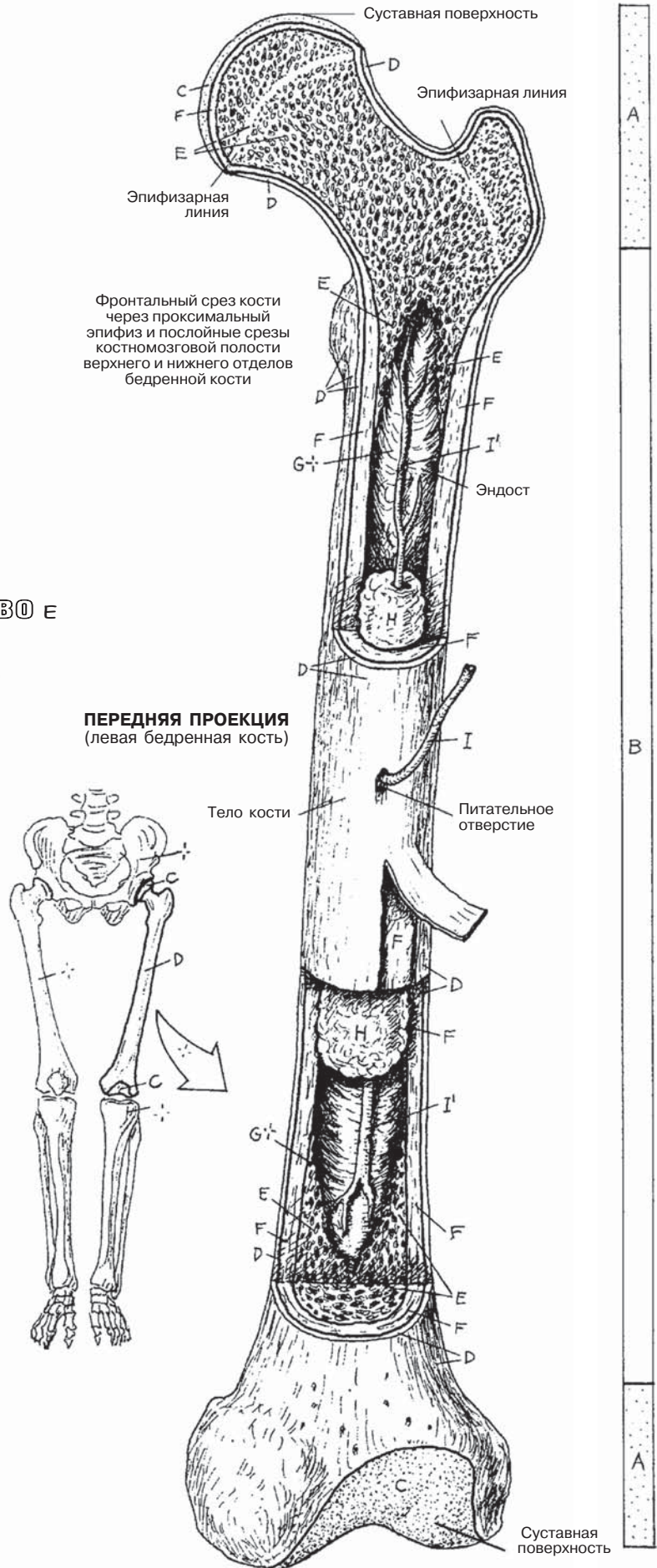
Питающая артерия — это основной сосуд, поставляющий кислород и питательные вещества к телу кости. Ее **ветви** проходят через извитые каналы гаверсовой системы и другие трубчатые полости кости.

КОСТНО-СУСТАВНАЯ СИСТЕМА СТРОЕНИЕ ДЛИННОЙ КОСТИ

Советы по раскрашиванию. Используйте голубой цвет для раскрашивания области С, коричневый — для области D, светлые цвета — для областей E и F, желтый — для I и красный — для области J. (1) Раскрасьте вертикальную полосу, находящуюся справа от кости, на которой отмечены область эпифиза (A) и область диафиза (B) длинной кости. Затем раскрасьте остальные части длинной кости и небольшое изображение слева. (2) Костномозговую полость (G) раскрашивать не нужно.

СТРОЕНИЕ ДЛИННОЙ КОСТИ

- ЭПИФИЗ А
- ДИАФИЗ В
- СУСТАВНОЙ ХРЯЩ С
- ПЕРИОСТ D
- ГУБЧАТОЕ (СТРАБЕКУЛЯРНОЕ) ВЕЩЕСТВО E
- КОМПАКТНОЕ ВЕЩЕСТВО F
- КОСТНОМОЗГОВАЯ ПОЛОСТЬ G
- КРАСНЫЙ КОСТНЫЙ МОЗГ H (не показан)
- ЖЕЛТЫЙ КОСТНЫЙ МОЗГ I
- ПИТАЮЩАЯ АРТЕРИЯ J
- ВЕТВИ J'



Формирование костной ткани происходит на основе соединительной ткани (эндесмальная оссификация) и/или на основе хряща (эндохондральная оссификация). На рисунках изображены продольные срезы длинной кости на разных стадиях развития, как из соединительной ткани, так и из хряща. Особое внимание уделено эндохондральному типу окостенения.

Процесс эндохондральной оссификации (окостенения) начинается с формирования хрящевой модели кости (прототипа кости) из эмбриональной соединительной ткани примерно через пять недель после оплодотворения. Впоследствии (через 16–25 лет) основная масса хрящевой ткани заменяется костной (изображения 2–8). Скорость и продолжительность этого процесса в дальнейшем определяют рост человека.

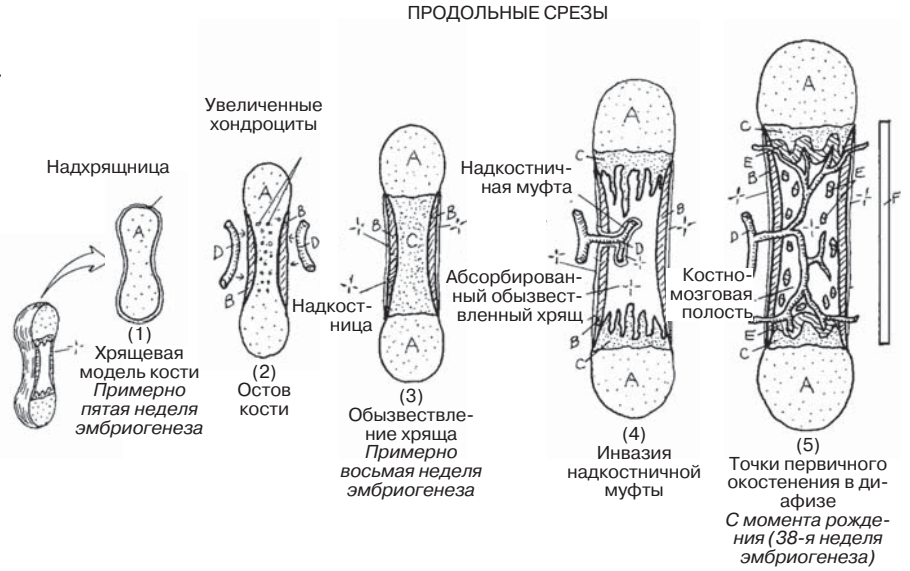
Эндохондральная оссификация начинается с образования хрящевой модели кости (1). Когда хрящ начинает расти, происходит дегидратация его центральной части. Хрящевые клетки в этой области дегенерируют: они увеличиваются, погибают и обызвествляются. В то же время по кровеносным сосудам к «талии» хрящевой модели кости доставляются клетки, формирующие кость (*остеобласты*), в результате чего остов кости (2) формируется вокруг хрящевой муфты в пределах надхрящницы. Так надхрящница превращается в *надкостницу* (*периост*) — васкуляризованную клеточную соединительнотканную мембрану, окружающую остов кости. Новый остов кости (**надкостница**) становится поддерживающим цилиндром для хрящевой модели кости с собственным ядром разрушения и обызвествления хряща (3).

Кровеносные сосуды из соединительнотканной надкостницы проникают в остов кости, входят в хрящевую модель кости через *надкостничную муфту* (4), пролиферируют и доставляют остеобласты из надкостницы к хрящевой модели кости (4). Начиная примерно с восьмой недели эмбриогенеза эти формирующие кость клетки выстраиваются вдоль полуостровков обызвествленного хряща (5) по краям костного остова (**диафиза**) и формируют новую кость (5). Обызвествленный хрящ дегенерирует и всасывается в кровь. Именно таким образом происходит замещение обызвещенного хряща в процессе **эндохондрального окостенения**. Участки, в которых происходят данные процессы, называются *первичными точками окостенения*. Рост на этих участках происходит в направлении концов формирующейся кости. Впоследствии обызвещенный хрящ и часть кости, образовавшейся из хряща в диафизе, абсорбируются и формируется костномозговая полость (5). Эта полость в развивающейся трубчатой кости плода заполняется желеподобной субстанцией — красным костным мозгом. Первичные (диафизарные) точки окостенения лучше всего определяются после рождения.

Начиная с первых лет жизни, когда кровеносные сосуды проникают в эпифизарный хрящ, формируются *вторичные точки окостенения* (6). Жизнеспособный хрящ между эпифизарным и диафизарным центрами окостенения формирует **эпифизарную пластинку** (7). В дальнейшем рост кости происходит за счет роста эпифизарной пластинки. В метафизе (7) постепенное замещение хряща костной тканью приводит к истончению эпифизарной пластинки и в конце концов способствует слиянию эпифизарного и диафизарного центров окостенения (8). В результате рост кости в длину останавливается (в возрасте 12–20 лет). Плотные участки кости в месте слияния точек окостенения (**эпифизарная линия**) могут оставаться и в зрелом возрасте.

КОСТНО-СУСТАВНАЯ СИСТЕМА ЭНДОХОНДРАЛЬНАЯ ОССИФИКАЦИЯ

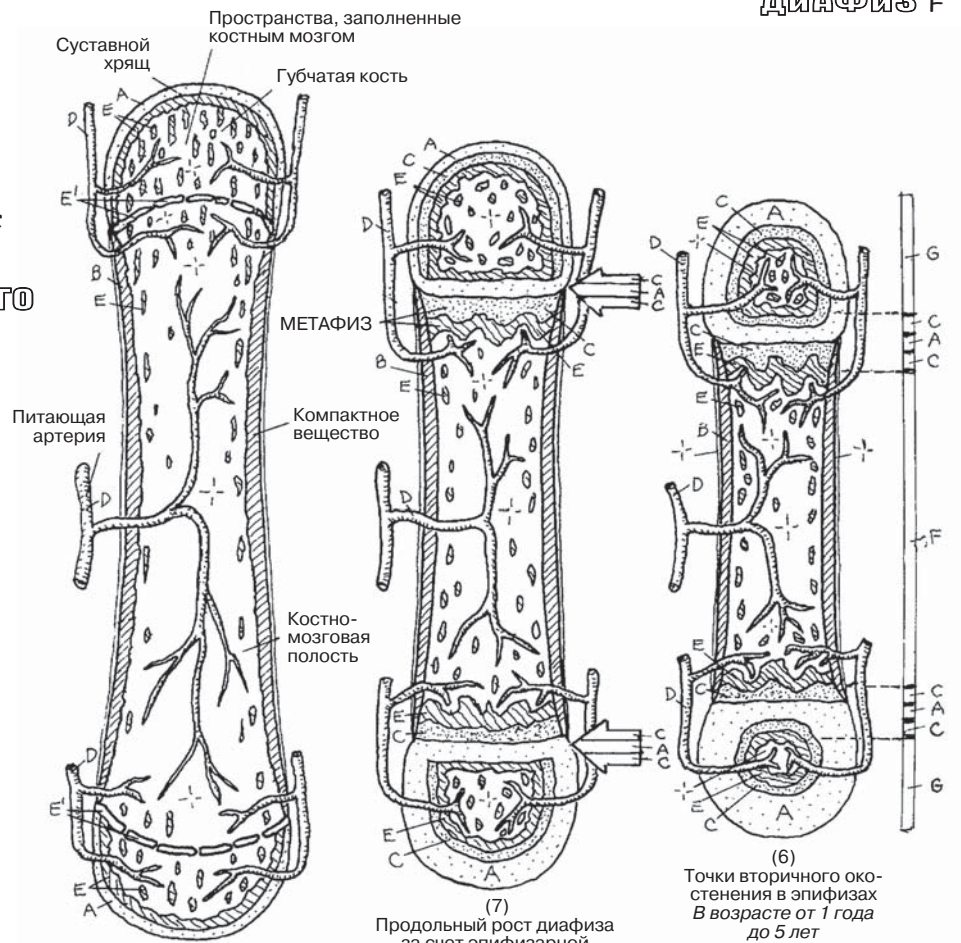
Советы по раскрашиванию. Цвета, которыми вы раскрашивали области С, F и E на предыдущей странице, на этой странице следует использовать для раскрашивания гиалинового хряща (A), надкостницы (B) и области эндохондрального окостенения (E). Область D раскрасьте красным цветом. (1) Раскрасьте изображения стадий формирования кости в указанной последовательности. (2) Не раскрашивайте надкостницу, которая плотно прилежит к кости, образовавшейся из нее (изображения 3–8). (3) Раскрасьте небольшие участки эндохондрального окостенения (E) в области диафизов и эпифизов на изображениях 5–8. Они представляют собой губчатую кость эндохондрального происхождения.



ДИАФИЗ F

РАЗВИТИЕ КОСТИ

ГИАЛИНОВЫЙ ХРЯЩ А
КОСТЬ, ОБРАЗОВАВШАЯСЯ
ИЗ НАДКОСТНИЦЫ В
ОБЫЗВЕЩВЛЕННЫЙ ХРЯЩ С
КРОВЕНОСНЫЙ СОСУД D
УЧАСТОК ЭНДОХОНДРАЛЬНОГО
ОКОСТЕНЕНИЯ E



ЭПИФИЗ G

ЭПИФИЗАРНАЯ ЛИНИЯ E'

ЭПИФИЗАРНАЯ (РОСТ) ПЛАСТИНКА AC

Осевой скелет — это основная поддерживающая (опорная) структура организма. Он ориентирован вдоль продольной оси. К осевому скелету относятся череп, позвоночник, грудина, ребра и подъязычная кость. Большая часть движений туловища осуществляется за счет множества подвижных соединений позвоночного столба.

Добавочный скелет включает в себя плечевой и тазовый пояса, кости плеча, предплечья, кисти, бедра, голени и стопы. Суставы добавочного скелета обеспечивают свободу движений верхних и нижних конечностей. Переломы и смещения наиболее часто встречаются в добавочном скелете, но в осевом скелете они наиболее опасны.

КЛАССИФИКАЦИЯ КОСТЕЙ

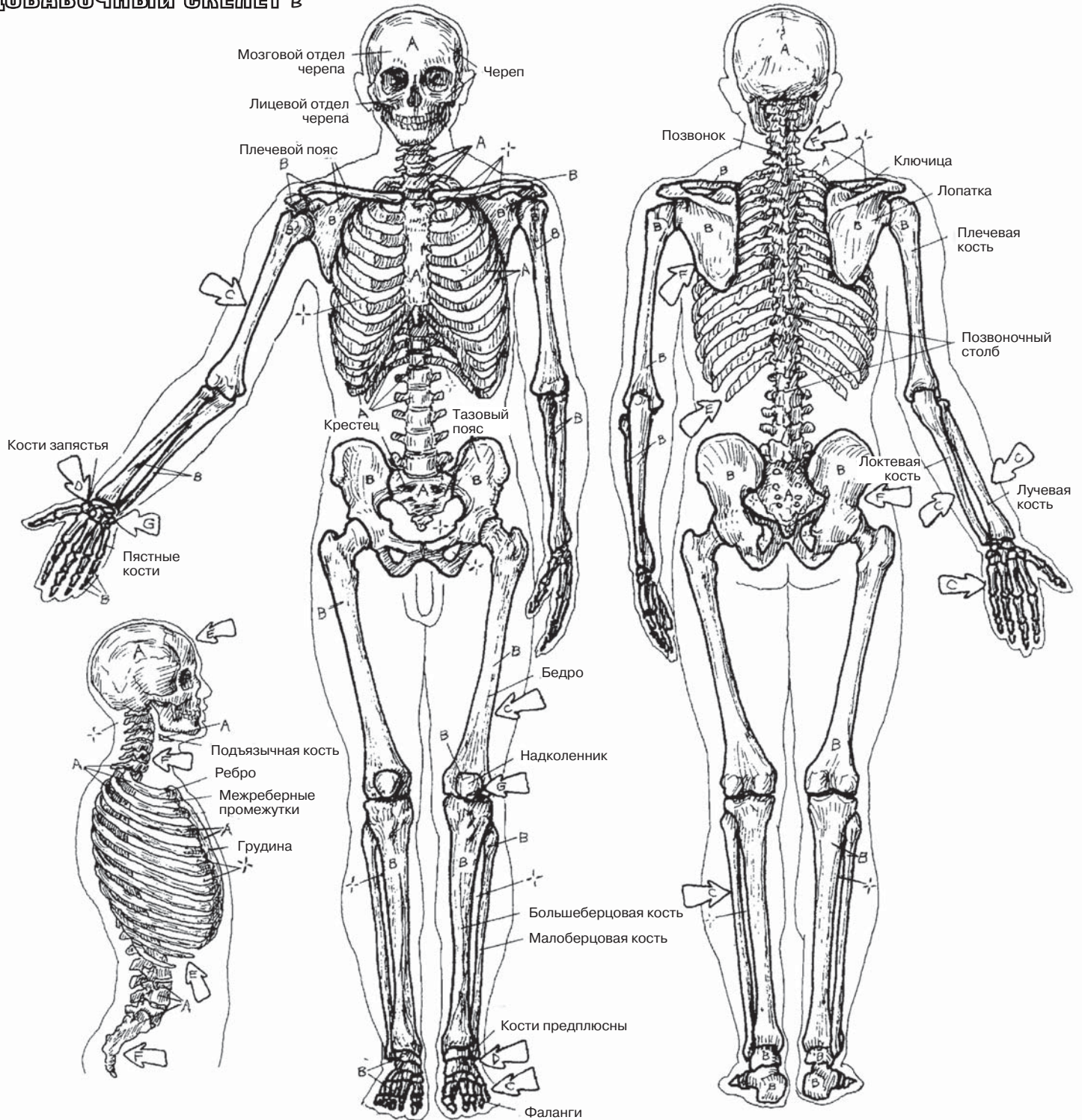
Кости имеют различную форму. **Длинные кости** (например, бедренная кость, фаланги) имеют большую длину по одной оси по сравнению с другой; они имеют костномозговую полость, полый диафиз, представленный компактной костью, и не менее двух эпифизов. **Короткие кости** (например, кости запястья и предплюсны) имеют, приблизительно говоря, кубовидную форму; они представлены в основном губчатой костной тканью, покрытой тонким слоем компактного вещества; они не имеют полости. **Плоские кости** (кости черепа, лопатки, ребра) обладают незначительной толщиной. **Смешанные кости** (позвонки) имеют сложную форму. К ним относятся кости, которые нельзя отнести к другим типам.

Сесамовидные кости располагаются в сухожилиях (например, надколенном) и представлены костной тканью, смешанной с соединительной и хрящевой тканью. Они имеют суставную поверхность, покрытую хрящом, которая соприкасается с прилежащей костью; могут являться частью капсулы синовиального сустава. Сесамовидные кости по форме напоминают горошины и чаще всего обнаруживаются в сухожилиях/суставных капсулах верхних и нижних конечностей. Самая большая сесамовидная кость — надколенник (*patella*). Надколенник залегает в толще четырехглавой мышцы бедра. Сесамовидные кости защищают сухожилия, увеличивают подвижность суставов.

КОСТНО-СУСТАВНАЯ СИСТЕМА ОСЕВОЙ/ДОБАВОЧНЫЙ СКЕЛЕТ

Советы по раскрашиванию. Используйте светлые контрастные цвета для раскрашивания областей А и В. (1) Раскрасьте осевой скелет (А) во всех трех проекциях. Не раскрашивайте межреберные промежутки. (2) Раскрасьте более темными цветами добавочный скелет (В). (3) Раскрасьте стрелки, обозначающие принадлежность костей к тому или иному типу.

ОСЕВОЙ СКЕЛЕТ А ДОБАВОЧНЫЙ СКЕЛЕТ В



КЛАССИФИКАЦИЯ КОСТЕЙ

ДЛИННЫЕ С
 КОРОТКИЕ D
 ПЛОСКИЕ E
 СМЕШАННЫЕ F
 СЕСАМОВИДНЫЕ G

Существует множество видов **соединения костей**: неподвижные (*синартрозы*), полуподвижные (*амфиартрозы*) и свободноподвижные (*диартрозы*). Ниже приведена классификация свободноподвижных соединений по структуре.

Фиброзные соединения (*синартрозы*) — это соединения соприкасающихся костей волокнистой соединительной тканью. К таким **неподвижным** фиброзным соединениям относятся швы черепа (у детей швы более эластичны, но у взрослых большинство швов окостеневают). Разновидностью синартрозов являются *гомфозы* («вколоченные» соединения костей), в которых корни зубов фиксируются в альвеолах. **Частично подвижными** фиброзными соединениями являются *синдесмозы*. Примером синдесмозов служат межкостные связки между костями предплечья или голени.

Хрящевые соединения (*синхондрозы*) — в целом **неподвижные** соединения костей, которые обнаруживаются в период роста кости — например, эпифизарные пластинки или сустав между первым ребром и грудиной. Фиброзно-хрящевые соединения (*амфиартрозы*) относятся к **частично подвижным** соединениям — например, межпозвоночный диск или крестцово-подвздошное сочленение. К ним также относятся симфизы — например, соединение лобковых костей (лобковый симфиз) или соединение рукоятки и тела грудины (угол грудины).

Синовиальные суставы (*диартрозы*) относятся к **свободноподвижным** соединениям, но движения в них ограничены связками и близлежащими костными структурами. Для синовиального сустава характерно наличие **сочленяющихся костей**, суставные поверхности которых покрыты хрящевой тканью (**суставным хрящом**) и окружены **суставной капсулой**. Эта соединительнотканная капсула укреплена связками, обладает богатой иннервацией, выстлана изнутри богатыми сосудами **синовиальной оболочкой**, которая секретирует синовиальную жидкость в полость сустава. Синовиальная оболочка не покрывает суставной хрящ.

Синовиальные оболочки выстилают соединительнотканые карманы (**сумки**, или бурсы, которые представлены во всех частях организма, где возможно трение между двумя смежными структурами). Эти мешочки облегчают движения, позволяя избегать раздражения суставных поверхностей.

К **шаровидным** относятся плечевой и бедренный суставы. В них осуществляются движения во всех направлениях: сгибание, разгибание, приведение, отведение, пронация, супинация и циркумдукция.

Шарнирные (блоковидные) суставы позволяют осуществлять движения только в одной плоскости: сгибание/разгибание. К шарнирным относятся голеностопные, межфаланговые и локтевые (плечелоктевой) суставы.

Седловидный сустав (например, пястно-запястный сустав в области основания большого пальца) имеет две вогнутые суставные поверхности, позволяющие осуществлять все виды движений, кроме ротации.

Эллипсоидный (мышцелковый) сустав представляет собой уменьшенный шаровидный сустав, в котором невозможно осуществление вращательных движений (например, имеющий два мыщелка коленный сустав, височно-нижнечелюстной и лучезапястный суставы).

Цилиндрический сустав имеет костное кольцо вокруг оси другой кости; например, позвонок С1 вращается вокруг костного выроста неподвижного позвонка С2, который называют зубовидным отростком.

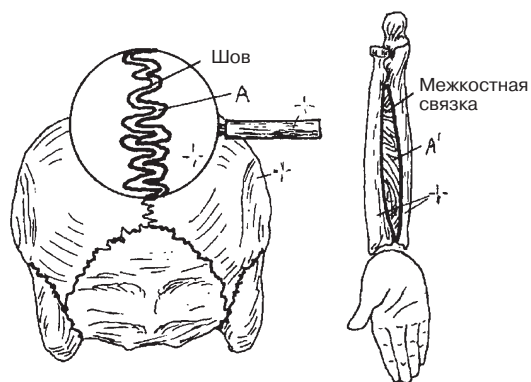
Плоские суставы (например, фасеточные суставы позвоночника, акромиально-ключичный, межзапястные и межплюсневые суставы), как правило, имеют плоские суставные поверхности.

КОСТНО-СУСТАВНАЯ СИСТЕМА КЛАССИФИКАЦИЯ СОЕДИНЕНИЙ КОСТЕЙ (СУСТАВОВ)

Советы по раскрашиванию. Используйте голубой цвет для раскрашивания области D, черный — для области F и серый — для области H. (1) Кости в верхней половине страницы раскрашивать не нужно. (2) Раскрасьте стрелки, указывающие на области, в которых располагаются суставы, а также сами изображения суставов.

ФИБРОЗНЫЕ СУСТАВЫ

НЕПОДВИЖНЫЕ A
ПОЛУПОДВИЖНЫЕ A'



СУСТАВ

(Свободноподвижное соединение)

СОЕДИНЯЮЩИЕСЯ КОСТИ C
СУСТАВНОЙ ХРЯЩЬ D
СИНОВИАЛЬНАЯ ОБОЛОЧКА E
СИНОВИАЛЬНАЯ ПОЛОСТЬ (ЖИДКОСТЬ) F
СУСТАВНАЯ КАПСУЛА G
СУСТАВНАЯ СУМКА H
КОЛЛАТЕРАЛЬНАЯ СВЯЗКА I*

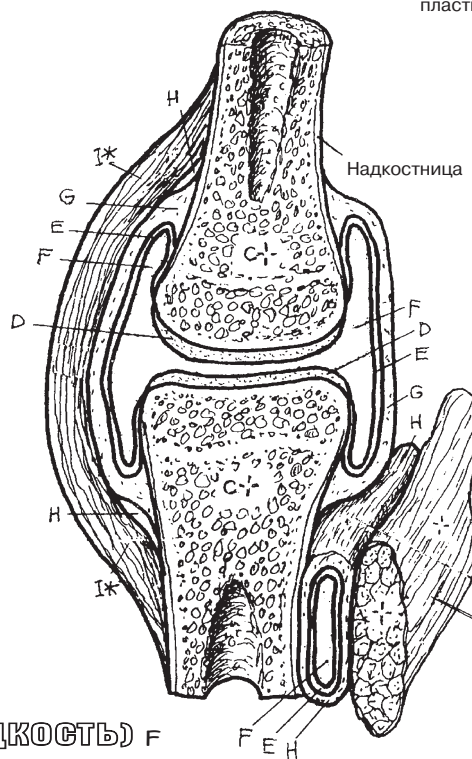
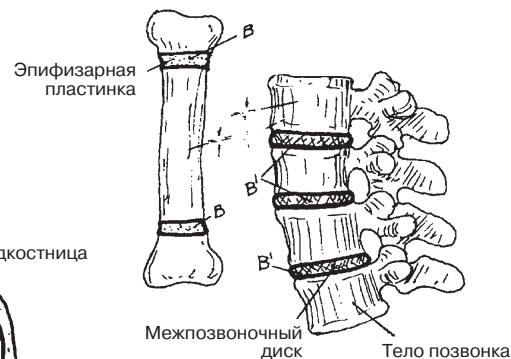


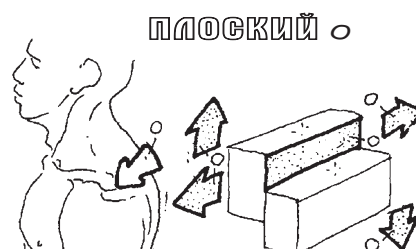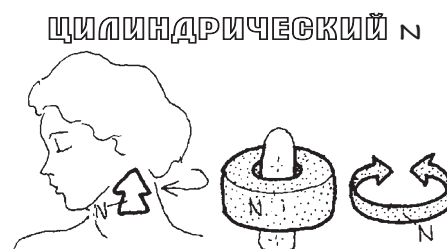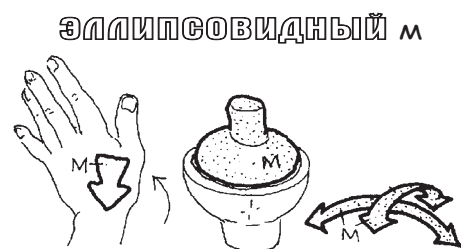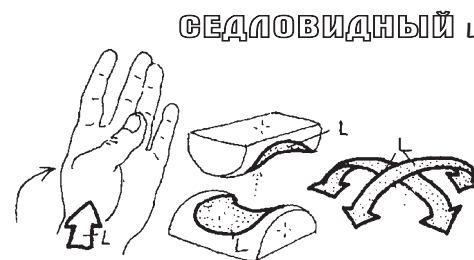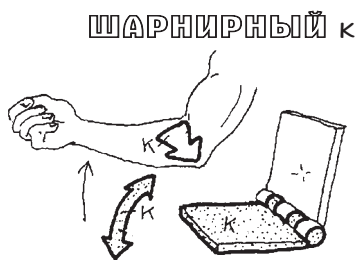
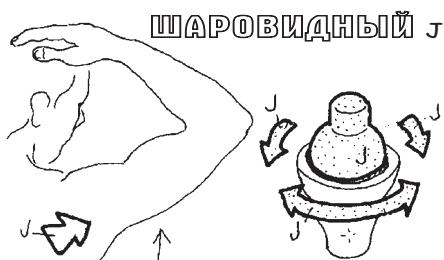СХЕМА СТРОЕНИЯ
СИНОВИАЛЬНОГО СУСТАВА
И СУСТАВНОЙ СУМКИ

ХРЯЦЕВЫЕ СОЕДИНЕНИЯ

НЕПОДВИЖНЫЕ B
ПОЛУПОДВИЖНЫЕ B'



ВИДЫ СУСТАВОВ



Движения костей друг относительно друга происходят в суставах, поэтому обозначения направлений движения относятся не к костям, а к суставам (сгибание костей приводит к их перелому!). Объем движений зависит от строения сочленяющихся поверхностей костей (суставных поверхностей), а также укрепляющих сустав связок и соответствующих мышц. Ориентируясь на анатомическое положение тела, можно четко установить направление движений и измерить их объем.

Разгибание сустава обычно обозначает движение, приводящее к его выпрямлению. При анатомическом положении тела суставы находятся в расслабленном (нейтральном) положении разгибания. По отношению к анатомическому положению разгибание происходит в сагиттальной плоскости. Чрезмерное принудительное разгибание называется *гиперэкстензией (переразгибанием)*. Разгибание в голеностопных суставах и запястьях называется **тыльным сгибанием**.

Сгибание сустава — это движение, приводящее к уменьшению угла между сочленяющимися костями. Движения, приводящие к сгибанию, происходят в сагиттальной плоскости. В голеностопном суставе сгибание также называется **сгибанием подошвы**.

Приведение — это движение в суставе, направленное к срединной линии тела (или, при движении пальцев кистей и стоп, к среднему пальцу). По отношению к анатомическому положению тела приведение происходит во фронтальной плоскости.

Отведение — это движение в суставе, направленное от срединной линии тела (или от среднего пальца кисти или стопы). Отведение происходит во фронтальной плоскости.

Циркумдукция — это круговое движение, осуществляющееся в шаровидных, мыщелковых и седловидных суставах. Циркумдукция является последовательным сочетанием сгибания, отведения, разгибания и приведения.

Вращение — это движение в суставе, приводящее к повороту кости вокруг продольной оси. Вращение конечности кнутри называется *внутренним*, или *медиальным, вращением*. Вращение конечности кнаружи называется *наружным*, или *латеральным, вращением*.

Супинация — это наружное вращение в плечелучевом суставе, при котором кисть и запястье обращаются ладонью вверх. Супинация стопы — это вращение в подтаранном (таранно-пяточном) суставе и поперечном суставе предплюсны (таранно-ладьевидном и пяточно-кубовидном суставах: см. разд. 40), в результате которого подошва перемещается в медиальном направлении.

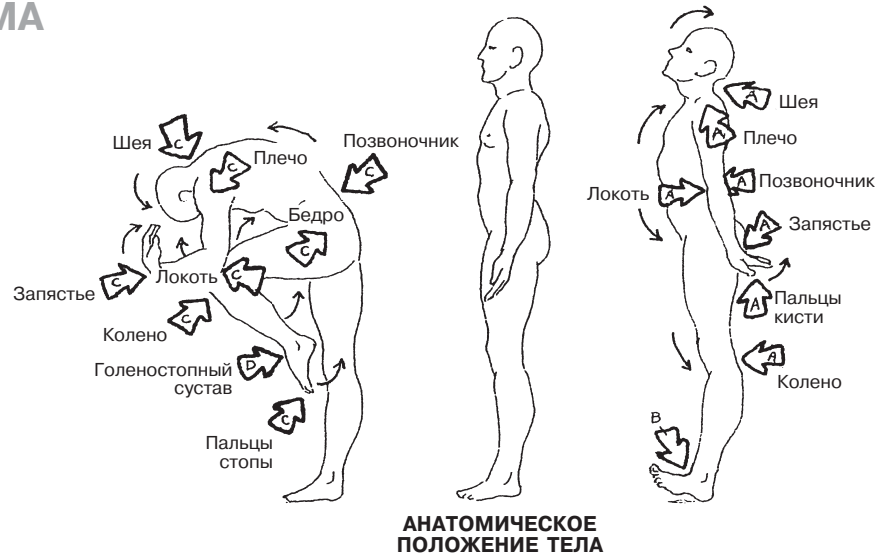
Пронация — это внутреннее вращение в плечелучевом суставе, при котором кисть и запястье обращаются ладонью вниз. Пронация стопы — это вращение в подтаранном и поперечном суставе предплюсны в латеральном направлении.

Инверсия — это поднятие медиального края подошвы с поворотом стопы кнутри, происходящее в результате супинации в подтаранном и поперечном суставе предплюсны и приведения переднего отдела стопы. (См. глоссарий.)

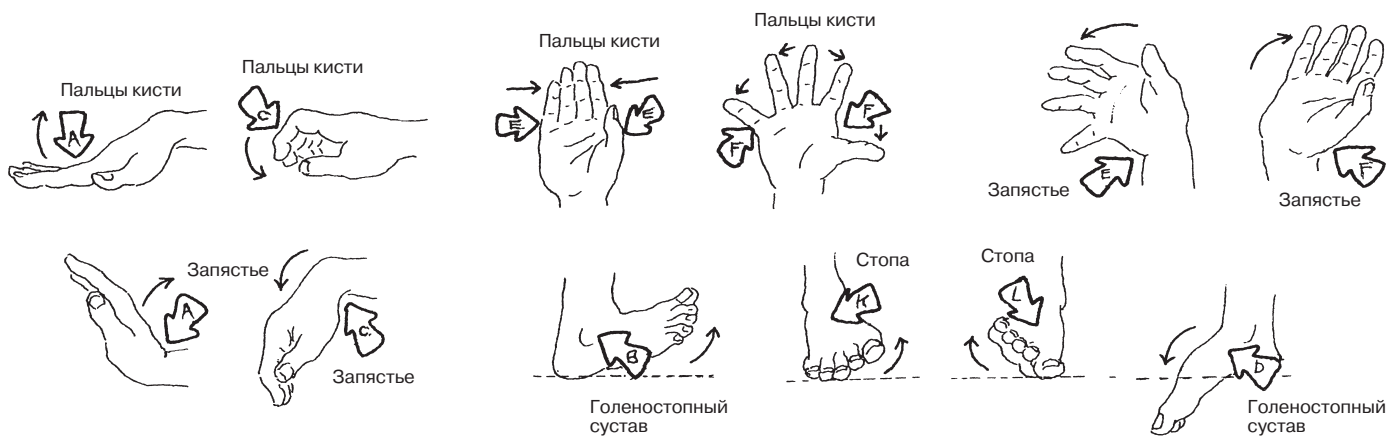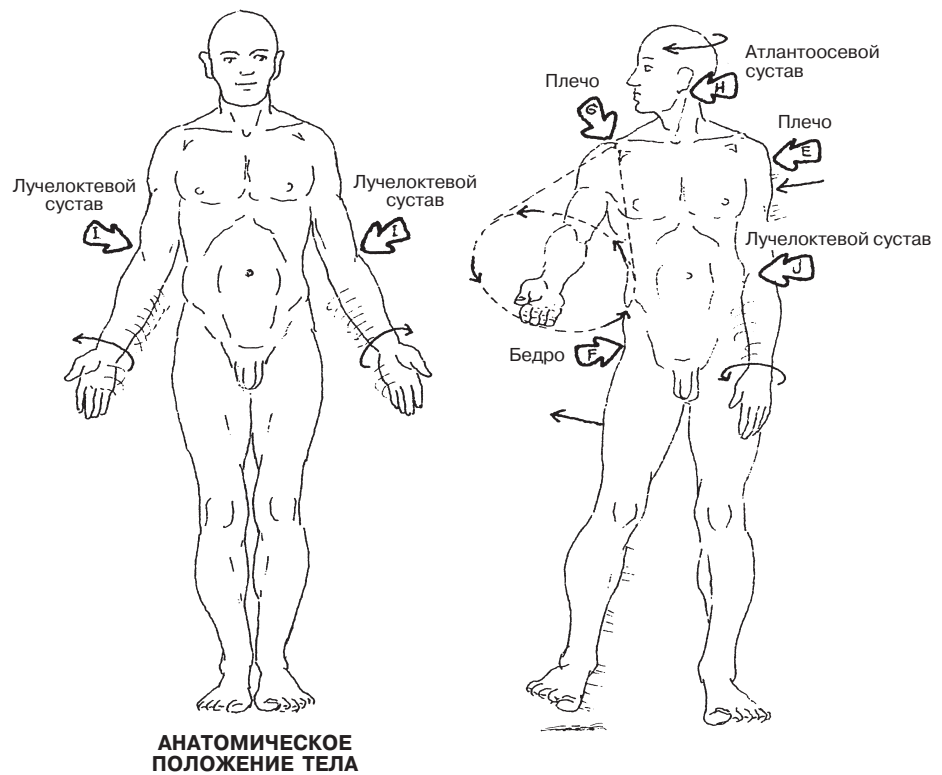
Эверсия — это поднятие латерального края подошвы с поворотом стопы кнаружи, происходящее в результате пронации в поперечном суставе предплюсны и отведения переднего отдела стопы.

КОСТНО-СУСТАВНАЯ СИСТЕМА ДВИЖЕНИЯ

Советы по раскрашиванию. Изучите изображение анатомического положения тела (вид сбоку), расположенное в верхней части страницы между двумя другими изображениями положений тела — с согнутыми суставами (С и D) и разогнутыми суставами (А и В). (1) Раскрасьте обозначения видов движения и соответствующие им стрелки, указывающие на различные суставы. (2) После закрашивания каждой из стрелок произведите соответствующее движение, изображенное на рисунке.



- РАЗГИБАНИЕ А
- ТЫЛЬНОЕ СГИБАНИЕ В
- СГИБАНИЕ С
- СГИБАНИЕ ПОДОШВЫ Д
- ПРИВЕДЕНИЕ Е
- ОТВЕДЕНИЕ F
- ЦИРКУМДУКЦИЯ G
- ВРАЩЕНИЕ H
- СУПИНАЦИЯ I
- ПРОНАЦИЯ J
- ИНВЕРСИЯ K
- ЭВЕРСИЯ L



Череп состоит из **костей мозгового отдела**, образующих вместилище для головного мозга, и **костей лицевого отдела**, дающих начало мимическим мышцам и образующих контрфорсы для защиты головного мозга. Почти все кости черепа, за исключением нижней челюсти, входящей в состав височно-нижнечелюстного сустава (синовиальный сустав), соединены посредством неподвижных фиброзных швов, которые со временем окостеневают, образуя синостозы.

Глазница (орбита) состоит из семи костей (С, Е, F, I, J, K и L), одна из которых — К, входящая в состав нижней стенки, — вносит столь незначительный вклад в ее структуру, что не видна на рисунках. Глазница имеет один канал (одно отверстие) и две щели. В полости глазницы расположены глазное яблоко и его мышцы, а также нервы и сосуды. На медиальной стенке глазницы расположена самая тонкая кость черепа (I). Наружный нос, за исключением **носовых костей**, представлен хрящом и, таким образом, не является костной составляющей черепа.

В определенных участках черепа кости имеют утолщения (*контрфорсы*), которые обеспечивают сильное сопротивление приложенной силе, перемещая ее с уязвимых участков, таких как глазница, носовые полости и головной мозг, на себя и, таким образом, препятствуя образованию перелома. Наиболее заметными являются верхний, латеральный и нижний контрфорсы, расположенные по краям глазницы, — их легко можно нащупать на себе. Также существуют контрфорсы, расположенные вокруг полости рта (жевательные), в области подбородка (подбородочный бугорок) и задней части черепа (**затылочный**).

На внутреннем основании черепа находятся многочисленные отверстия, обеспечивающие вход и выход черепных нервов и сосудов. Многие из этих сосудисто-нервных пучков (комплексов) представлены в разд. 23. Обратите внимание на три парных отверстия, расположенных в вертикальной плоскости выше и ниже глазницы, а также на **нижней челюсти**. Они являются местом выхода надглазничного, подглазничного и подбородочного нервов (ответвлений трех ветвей тройничного нерва — V¹, V² и V³, см. разд. 83), иннервирующих кожу лица.

Поместите палец в ухо и совершайте жевательные движения. Вы почувствуете наталкивающийся на дно наружного слухового прохода (канала) суставной отросток нижней челюсти (посмотрите на область вокруг наружного слухового прохода, изображенную на боковой проекции черепа). Немного выше можно нащупать **скуловую дугу**, а глубже — височную мышцу, покрытую прочной фасцией (разд. 45). Эта костно-мышечно-фасциальная стенка защищает среднюю мозговую артерию (она проходит в борозде, расположенной на внутренней поверхности **височной** кости) при повреждении головы в данной области.

КОСТНО-СУСТАВНАЯ СИСТЕМА

КОСТИ ЧЕРЕПА (1)

МОЗГОВОЙ ОТДЕЛ (8 КОСТЕЙ)

ЗАТЫЛОЧНАЯ (1) А
ВИСОЧНАЯ (2) В

ТЕМЕННАЯ (2) В
РЕШЕТЧАТАЯ (1) Е

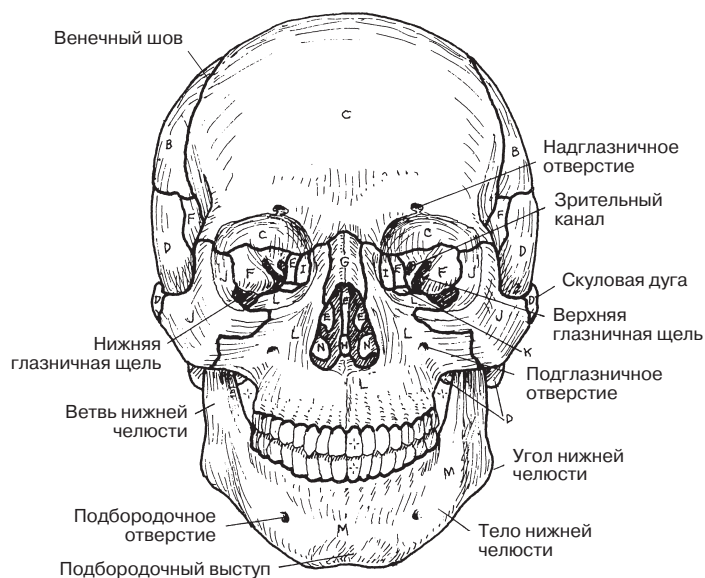
ЛОБНАЯ (1) С
КЛИНОВИДНАЯ (1) F

ЛИЦЕВОЙ ОТДЕЛ (14 КОСТЕЙ)

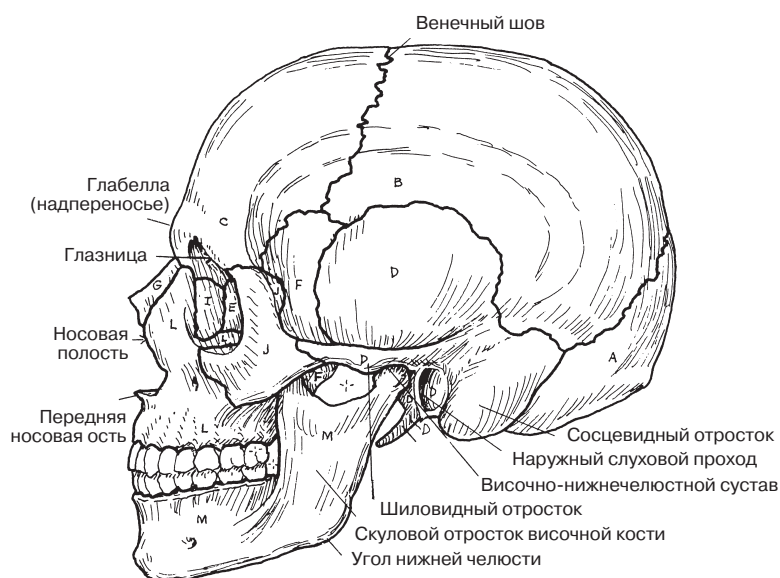
НОСОВАЯ (2) G
СКУЛОВАЯ (2) J
НИЖНЯЯ ЧЕЛЮСТЬ (1) M

СОШНИК (1) H
НЕБНАЯ (2) K

СЛЕЗНАЯ (2) I
ВЕРХНЯЯ ЧЕЛЮСТЬ (2) L
НИЖНЯЯ НОСОВАЯ РАКОВИНА (2) N

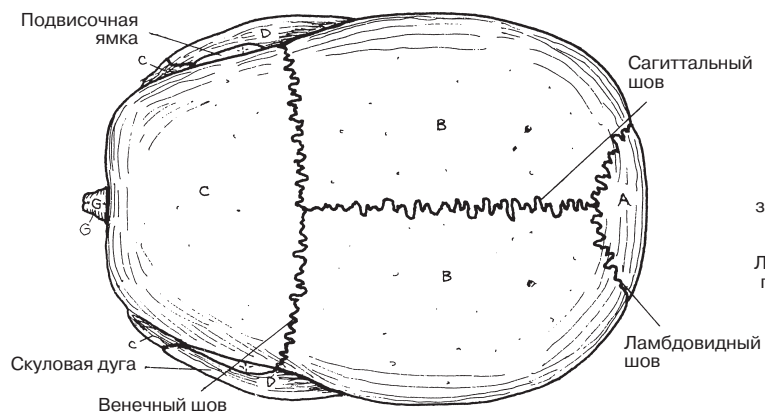


ПЕРЕДНЯЯ ПРОЕКЦИЯ

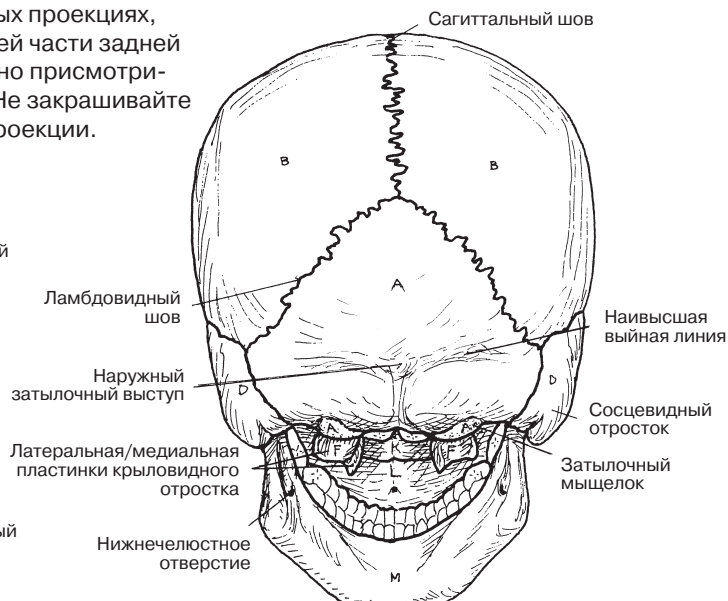


БОКОВАЯ ПРОЕКЦИЯ

Советы по раскрашиванию. Используйте самые яркие цвета для раскрашивания маленьких костей и самые светлые — для раскрашивания больших. (1) Сначала раскрасьте одну и ту же кость, представленную в разных проекциях, затем переходите к следующей. (2) В области глазницы и нижней части задней проекции черепа находятся очень маленькие кости. Внимательно присмотритесь к границам этих костей, прежде чем раскрашивать их. (3) Не закрашивайте затемненные области глазниц и носовой полости в передней проекции.



ВЕРХНЯЯ ПРОЕКЦИЯ



ЗАДНЯЯ ПРОЕКЦИЯ

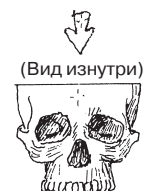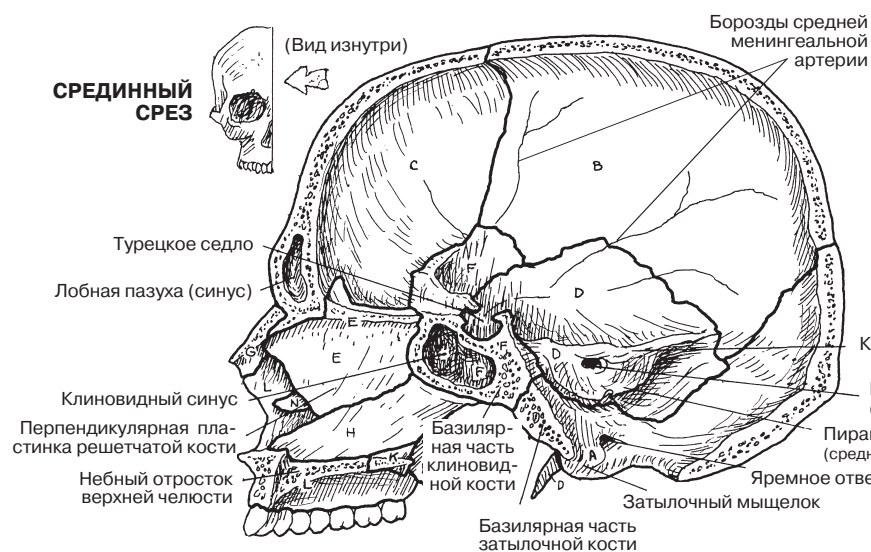
На верхнем рисунке изображена правая половина черепа изнутри. Начните его изучение с переднего отдела: обратите внимание на костную перегородку, разделяющую **носовую** полость на левую и правую половины. Большая часть носовой перегородки образована **сошником** и перпендикулярной пластинкой **решетчатой кости**. В результате травматической деформации может произойти «искривление носовой перегородки», что нередко приводит к затруднению носового дыхания. В костях черепа расположены полости (придаточные пазухи носа) (см. разд. 129). На данном рисунке можно увидеть большую **клиновидную** пазуху клиновидной кости. Гипофиз расположен над клиновидной пазухой в так называемом турецком седле (*sella turcica*) — углублении, напоминающем по форме седло. С двух сторон от турецкого седла расположена большая пазуха, заполненная венозной кровью (кавернозный синус). Иногда продукты клеточного распада, образованные в результате проникновения инфекции, затрудняют ток крови в кавернозном синусе, формируя его тромбоз, приводящий к возникновению симптома очков («глаз енота»), отеку и риску скрытого (внутреннего) венозного кровоизлияния.

Если посмотреть на дно полости черепа, изображенное на рисунке в левом нижнем углу (основание черепа, вид изнутри), можно увидеть переднюю черепную ямку, в которой расположены лобные доли головного мозга (разд. 73); обонятельные пути проходят над решетчатой пластинкой решетчатой кости, пронизанной обонятельными нервами (разд. 99). Средняя черепная ямка вмещает в себя височные доли; обратите внимание на многочисленные отверстия (каналы) для черепных нервов и сосудов. Задняя черепная ямка содержит мозжечок, расположенный сзади, и ствол головного мозга, расположенный впереди (разд. 76), а также соответствующие нервы и сосуды, которые входят в область задней черепной ямки и выходят из нее (разд. 83). Удар по затылку в большинстве случаев не приводит к повреждению структур в данной области, но может сместить лобные доли мозга в *передней* черепной ямке, вызвав так называемую травму от противоудара одной или обеих лобных долей/префронтальных областей.

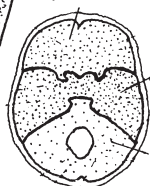
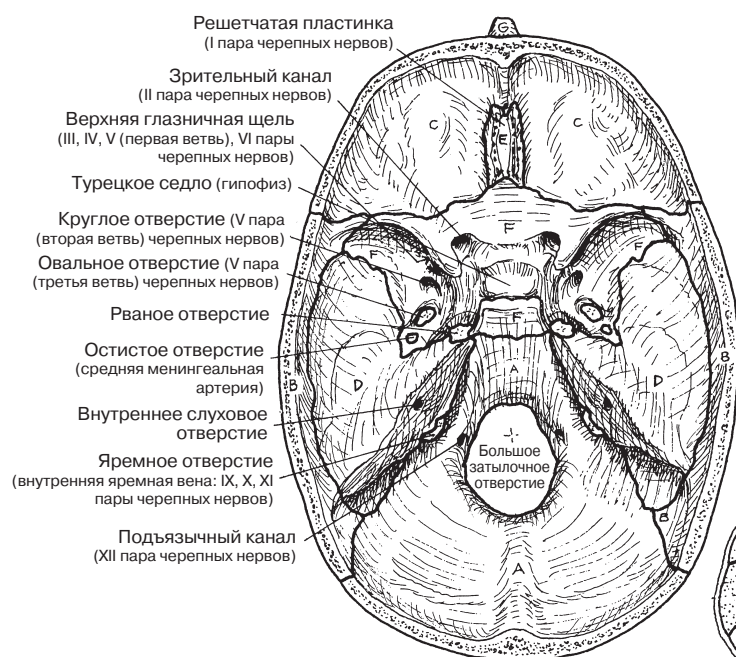
На рисунке в правом нижнем углу представлен вид основания черепа снаружи. Широкая наружная поверхность **затылочной** кости служит местом прикрепления задней группы мышц шеи (разд. 47). Через большое затылочное отверстие проходит нижняя часть ствола головного мозга и спинной мозг. Большие мыщелки затылочной кости сочленяются с суставными поверхностями атланта (первого шейного позвонка). Мышечная стенка глотки прикрепляется вокруг задних отверстий полости носа (хоан).

КОСТНО-СУСТАВНАЯ СИСТЕМА КОСТИ ЧЕРЕПА (2)

Советы по раскрашиванию. Для раскрашивания костей используйте те же цвета, что и на предыдущей странице. (1) Раскрашивайте кости в трех проекциях одновременно. (2) Изучая нижние рисунки, обратите внимание на многочисленные отверстия, которые не следует выделять цветом. (3) Обратите внимание на небольшой рисунок в самом низу, на котором представлены все большие черепные ямки; не закрашивайте его. Постарайтесь представить себе эти ямки на изображениях большего масштаба.



ОСНОВАНИЕ ЧЕРЕПА



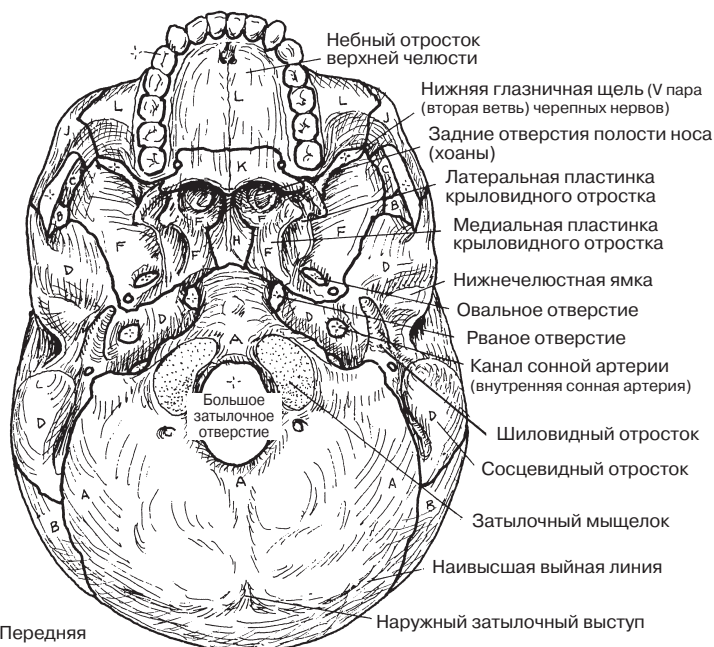
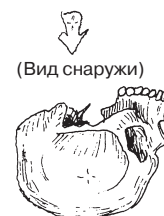КОСТИ ЛИЦЕВОГО ОТДЕЛА

НОСОВАЯ **С**
СОШНИК **Н**
СКУЛОВАЯ **Т**
НЕБНАЯ **К**
ВЕРХНЯЯ ЧЕЛЮСТЬ **Л**
НИЖНЯЯ НОСОВАЯ РАКОВИНА **М**

КОСТИ МОЗГОВОГО ОТДЕЛА

ЗАТЫЛОЧНАЯ **А**
ТЕМЕННАЯ **В**
ЛОБНАЯ **С**
ВИСОЧНАЯ **Д**
РЕШЕТЧАТАЯ **Е**
КЛИНОВИДНАЯ **Ф**

ОСНОВАНИЕ ЧЕРЕПА



Передняя черепная ямка

Средняя черепная ямка

Задняя черепная ямка

Череп соединен с нижней челюстью при помощи двух **височно-нижнечелюстных суставов**, образованных головками левого и правого **мышцелковых отростков нижней челюсти** и соответствующими суставными ямками **височных костей**. Любое движение или травма одного из двух височно-нижнечелюстных суставов (ВНЧС) обязательно отражаются на контралатеральном суставе. ВНЧС является комплексным (комбинированным) синовиальным суставом, в котором осуществляются выдвигание, угловое смещение и вращение, а не только простые шарнирные движения нижней челюсти, как может показаться на первый взгляд. Виды движений в ВНЧС показаны в разд. 45.

ВНЧС окружен фиброзной (суставной) оболочкой, являющейся единственной истинной связкой сустава. **Суставной диск** (мениск) представляет собой фиброзно-хрящевую овальную пластинку, расположенную между суставными поверхностями суставной ямки и мышцелковым отростком, покрытыми хрящом. Он делит **суставную полость** на **верхнее и нижнее суставное пространство**. Диск состоит из двух бессосудистых отделов, длинные оси которых лежат во фронтальной плоскости (на рисунке их можно увидеть в поперечном срезе внизу слева). Эти отделы соединяет промежуточная зона фиброзной ткани. Диск прочно прикреплен к латеральной крыловидной мышце спереди, эластичной, содержащей сосуды двухслойной зоне сзади (так называемой **задисковой прокладке**, из которой диск получает питание), мышцелковому отростку медиально/латерально. При сомкнутых зубных рядах головка мышцелкового отростка упирается в большой, **задний отдел** мениска. Когда ротовая полость открывается, головка мышцелкового отростка вращается вперед и вниз, упираясь в **передний отдел** при полном открытии рта (35–50 мм между верхними и нижними резцами). Во время открывания рта мениск растягивается, так как его оттягивает вперед головка мышцелкового отростка.

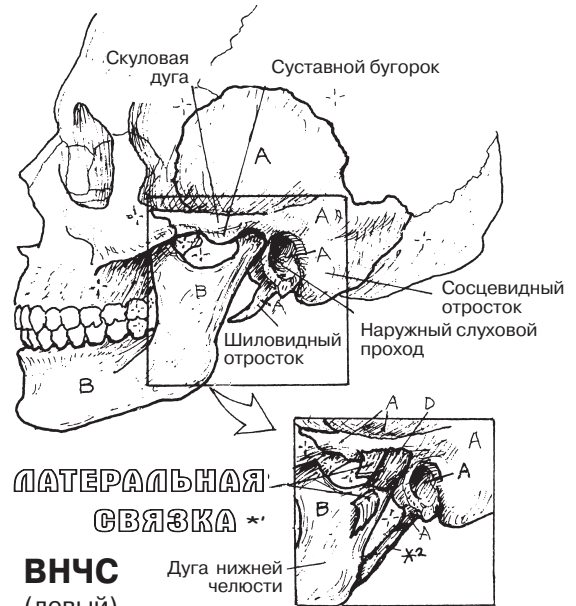
Суставной диск ВНЧС может вывихиваться или изнашиваться с возрастом, при чрезмерной нагрузке (травме) или в результате нарушения функции (сжатие, скрежет зубов). Эти нарушения могут приводить к возникновению битемпоральных головных болей (перегрузке височных мышц) и характерных щелчков во время движения челюсти, снижению амплитуды движений. Диск также может быть структурно неполноценным (даже перфорированным), что является врожденным нарушением развития.

КОСТНО-СУСТАВНАЯ СИСТЕМА

ВИСОЧНО-НИЖНЕЧЕЛЮСТНОЙ СУСТАВ

(Сочленение нижней челюсти с черепом)

Советы по раскрашиванию. Используйте голубой цвет для раскрашивания области С, светлые тона — для А и В, а зоны E¹–E² не раскрашивайте. (1) Начните с закрашивания серым цветом ВНЧС и соответствующих связок на рисунках сверху справа. (2) На центральном рисунке («Суставные поверхности ВНЧС») для раскрашивания суставных поверхностей мыщелкового отростка и суставной ямки используйте одинаковые цвета. (3) Закрасьте нижнюю челюсть на рисунке снизу справа. (4) Раскрасьте боковую проекцию ВНЧС и две проекции ВНЧС в сагиттальной плоскости с закрытой (слева) и открытой (справа) ротовой полостью.



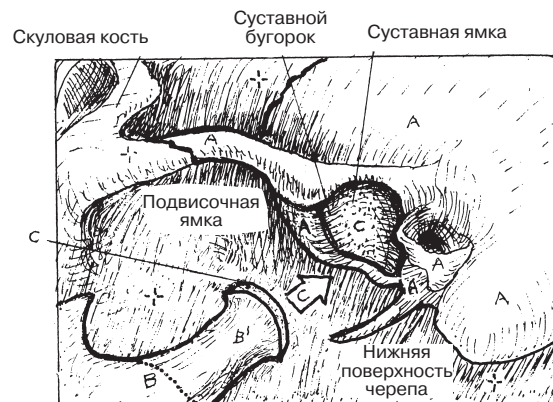
НИЖНЕЧЕЛЮСТНАЯ СВЯЗКА *2

ВИСОЧНО-НИЖНЕЧЕЛЮСТНОЙ СУСТАВ

ВИСОЧНАЯ КОСТЬ А
НИЖНЯЯ ЧЕЛЮСТЬ В
МЫЩЕЛКОВЫЙ ОТРОСТОК В'

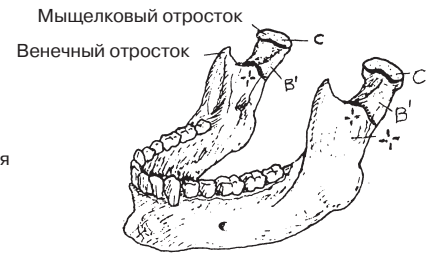
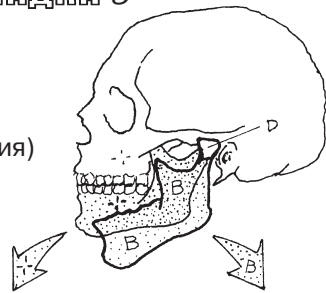
СТРУКТУРЫ СУСТАВА

СУСТАВНОЙ ХРЯЩ С
СУСТАВНАЯ КАПСУЛА Д
СИНОВИАЛЬНАЯ ПОЛОСТЬ Е
ВЕРХНЕЕ СУСТАВНОЕ ПРОСТРАНСТВО Е'
НИЖНЕЕ СУСТАВНОЕ ПРОСТРАНСТВО Е2
СУСТАВНОЙ ДИСК F
ПЕРЕДНИЙ ОТДЕЛ F'
ЗАДНИЙ ОТДЕЛ F2
ЗАДИСКОВАЯ ПРОКЛАДКА G

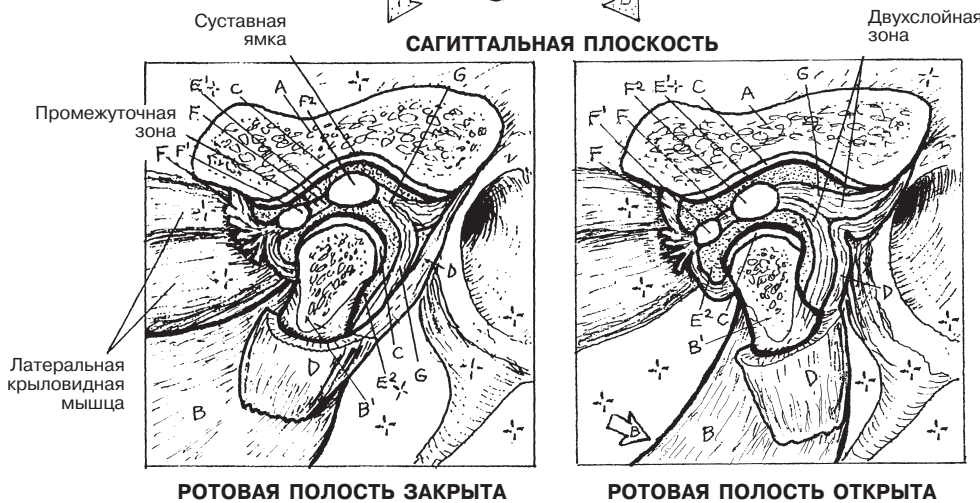


СУСТАВНЫЕ ПОВЕРХНОСТИ ВНЧС
(Вид черепа сбоку и снизу)

ВНЧС
(боковая проекция)



НИЖНЯЯ ЧЕЛЮСТЬ



РОТОВАЯ ПОЛОСТЬ ЗАКРЫТА

РОТОВАЯ ПОЛОСТЬ ОТКРЫТА

Позвоночный столб (*позвоночник*) состоит из **24 позвонков**, разделенных на отделы: **шейный (7)**, **грудной (12)** и **поясничный (5)**. Обратите внимание на то, что пять **крестцовых** позвонков срастаются, образуя *крестец*, а 4 **копчиковых** позвонка формируют *копчик*. Количество позвонков в каждом отделе одинаково; в редком случае позвонки С1 и С2 могут быть сращены с затылочной костью черепа; позвонок L5 может срастаться с крестцом (сакрализация поясничного позвонка); иногда позвонок S1 не срастается с крестцом (переходный позвонок). Шейный отдел позвоночника, как правило, образует изгиб (*шейный лордоз*), выпуклость которого обращена вперед; грудной отдел позвоночника образует изгиб, выпуклость которого обращена назад; поясничный отдел позвоночника образует изгиб, выпуклость которого обращена вперед. Все эти изгибы формируются вторично приблизительно в трехмесячном возрасте в ответ на реализацию постуральных рефлексов. Примеры чрезмерного искривления позвоночника показаны на рисунках в левом нижнем углу. Крестец является ключевой костью тазового пояса, располагающейся между двумя тазовыми костями. Крестцовый/копчиковый изгиб позвоночника является врожденным.

Каждая пара отдельных, не сращенных друг с другом позвонков (с межпозвоночным диском между ними, дугоотростчатыми суставами и связками) составляет **позвоночно-двигательный сегмент**, являющийся основным подвижным комплексом позвоночного столба. Совместные движения позвоночно-двигательных сегментов лежат в основе движений шеи, а также верхней, средней и нижней части спины. Каждые два позвонка в позвоночно-двигательном сегменте, за исключением С1–С2, связаны тремя соединениями: частично подвижным *межпозвоночным диском* спереди и парой скользящих *фасеточных* (дугоотростчатых) *суставов* сзади. Позвонки соединены друг с другом **связками**, а фасеточные суставы окружены фиброзными суставными капсулами. Расположенные друг под другом **позвоночные отверстия** образуют спинномозговой (позвоночный) канал, содержащий спинной мозг и окружающие его оболочки, а также сосуды и нервные корешки. Между каждой парой ножек дуг позвонков по обе стороны расположены отверстия, сообщающиеся с позвоночным каналом (каждое из отверстий называется *межпозвоночным отверстием*), через которые проходят спинномозговые нервы с покрывающими оболочками и питающими сосудами, а также сосуды, кровоснабжающие спинной мозг и осуществляющие отток крови.

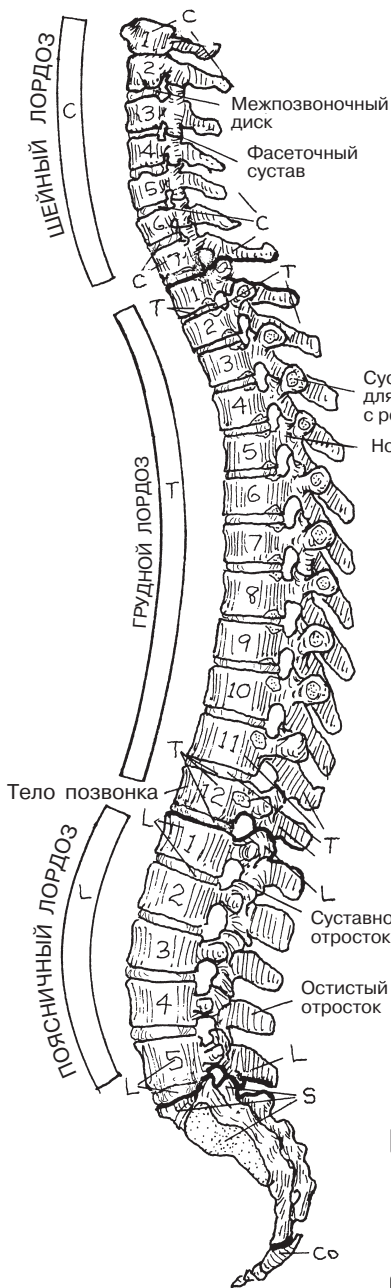
Межпозвоночный диск является частично подвижным соединением между двумя позвонками и состоит из: (1) **фиброзного кольца**, прикрепленного к телам позвонков сверху и снизу (оно представлено несколькими слоями переплетенных между собой, имеющих циркулярный ход коллагеновых волокон, между которыми расположены хрящевые клетки), которое воспринимает нагрузку; (2) расположенного ближе к центру **пульпозного ядра** (представляет собой совокупность тонких неполноценных коллагеновых волокон, протеогликанов и воды). Вода, входящая в состав пульпозного ядра, не может быть подвергнута сжатию; нагрузка, приходящаяся на нее, передается на фиброзное кольцо. Межпозвоночные диски обеспечивают подвижность позвонков. С возрастом межпозвоночные диски теряют воду и становятся тоньше, что приводит к уменьшению роста. Раньше остальных подвергаются дегенерации межпозвоночные диски, расположенные в шейном и поясничном отделах. Истончение и/или разрыв фиброзного кольца могут привести к локальной (фокальной) протрузии пульпозного ядра и прилегающей области кольца, из-за чего происходит сдавление **спинномозгового нерва** в межпозвоночном отверстии или латеральных бороздах канала спинного мозга.

КОСТНО-СУСТАВНАЯ СИСТЕМА ПОЗВОНОЧНИК

Советы по раскрашиванию. Используйте серый цвет для раскрашивания областей D, желтый — для H и светлые тона — для оставшихся деталей. (1) Начните с отделов позвоночника и примеров трех заболеваний, вызванных его искривлением (изображения внизу слева). (2) Закрасьте позвоночно-двигательный сегмент и рисунки, демонстрирующие его роль в сгибании и разгибании позвоночника. (3) Закрасьте три проекции справа, на которых изображены позвоночный канал и межпозвоночные отверстия. (4) Закрасьте межпозвоночный диск и зону протрузии с ущемлением спинномозгового нерва.

ОТДЕЛЫ ПОЗВОНОЧНИКА

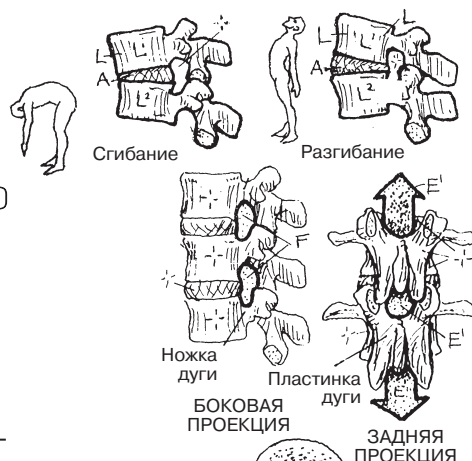
ШЕЙНЫЙ *C*
ГРУДНОЙ *T*
ПОЯСНИЧНЫЙ *L*
КРЕСТЦОВЫЙ *S*
КОПЧИКОВЫЙ *Co*



ПОЗВОНОЧНО-ДВИГАТЕЛЬНЫЙ СЕГМЕНТ *

ПОЗВОНОЧНО-ДВИГАТЕЛЬНЫЙ СЕГМЕНТ

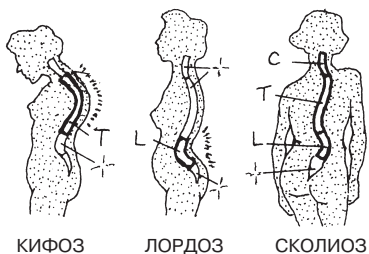
ПОЗВОНОК *L*
МЕЖПОЗВОНОЧНЫЙ ДИСК *A*
ПОВЕРХНОСТЬ ФАСЕТОЧНОГО СУСТАВА *B*
СУСТАВНАЯ КАПСУЛА ФАСЕТОЧНОГО СУСТАВА *B'*
СВЯЗКА *D**
ПОЗВОНОК *L*



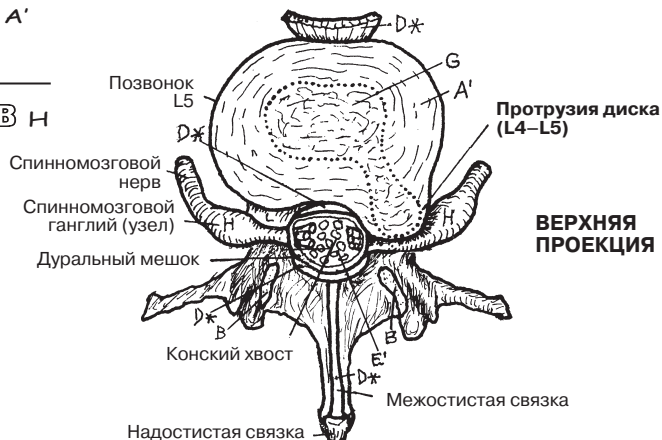
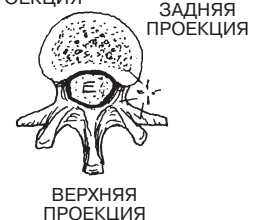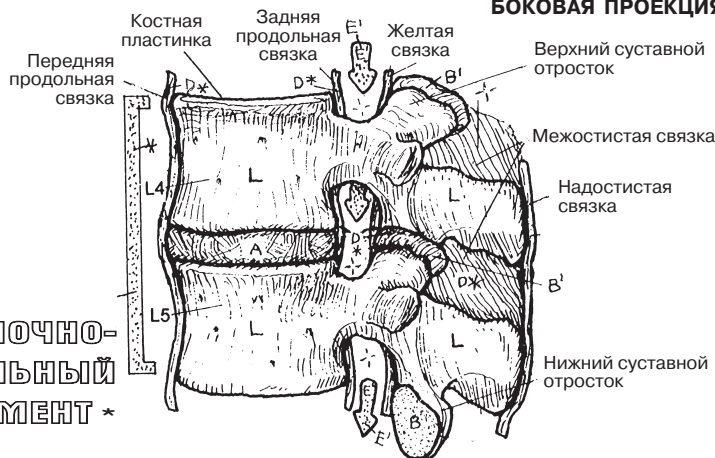
ПОЗВОНОЧНОЕ ОТВЕРСТИЕ *E*
ПОЗВОНОЧНЫЙ КАНАЛ *E'*
МЕЖПОЗВОНОЧНОЕ ОТВЕРСТИЕ *F*

МЕЖПОЗВОНОЧНЫЙ ДИСК *A*
ФИБРОЗНОЕ КОЛЬЦО *A'*
ПУЛЬПОЗНОЕ ЯДРО *C*
СПИННОМОЗГОВОЙ НЕРВ *H*

ВИДЫ ИСКРИВЛЕНИЯ ПОЗВОНОЧНИКА



БОКОВАЯ ПРОЕКЦИЯ



Семь относительно небольших **шейных позвонков** в комплексе с межпозвоночными дисками, расположенными от уровня позвонка С2 до уровня позвонка Т1, связками и ремневидными околопозвоночными мышцами удерживают голову и шею и обеспечивают подвижность этих отделов. *Атлант* (позвонок С1) не имеет черепа и представляет собой кольцо; таким образом, между затылочной костью черепа и позвонком С1, а также между позвонками С1 и С2 (*осевым позвонком, или аксисом*) отсутствуют воспринимающие нагрузку диски. Вес головы передается по большим **суставным отросткам** и **суставным поверхностям** позвонков С1 и С2 на позвонок С3. Атлантозатылочный сустав и фасеточные суставы С3–С7 участвуют в сгибании/разгибании (осуществлении кивательных движений). Зубовидный отросток позвонка С2 сочленяется с передней дугой позвонка С1, образуя цилиндрический сустав, позволяющий осуществлять вращение головы и позвонка С1 с амплитудой до 80° (движения из стороны в сторону, как при выражении несогласия). Осуществление таких вращательных движений возможно благодаря почти горизонтальному расположению фасеточных суставов шейного отдела. Позвонки С3–С6 имеют сходное строение; позвонок С7 отличается наличием выступающего **остистого отростка**, который легко пальпируется. Шейный изгиб, направленный вперед (выпуклость спереди), и хорошо развитая шейная мускулатура полностью исключают пальпацию остистых отростков других шейных позвонков.

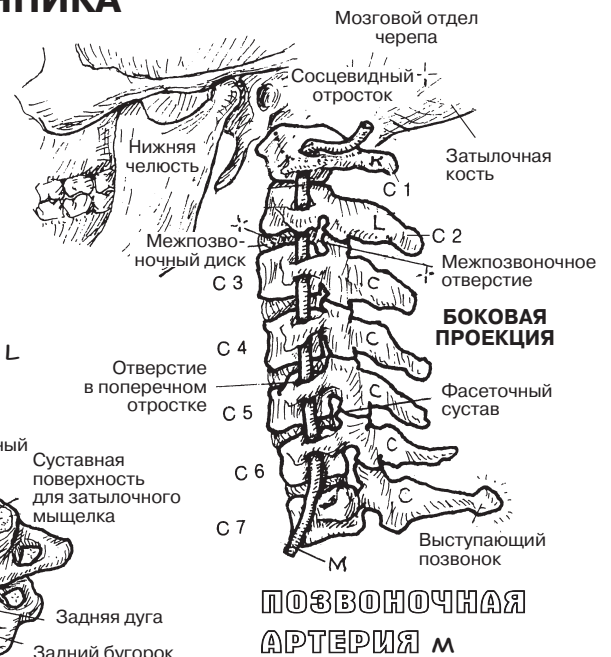
Позвоночные артерии отходят от *подключичных артерий*, проходят в *отверстиях поперечных отростков* шести верхних шейных позвонков и далее делают S-образный изгиб, достигая большого затылочного отверстия и ствола мозга. Эти сосуды могут повреждаться, растягиваясь в момент переразгибания шеи.

В шейном отделе позвоночного канала расположен шейный отдел спинного мозга с покрывающими его оболочками (на рисунках не показан). Наиболее подвижными сегментами шейного отдела являются позвоночно-двигательные сегменты С4–С5 и С5–С6, поэтому межпозвоночные диски и суставные поверхности данной области особенно изнашиваются с возрастом.

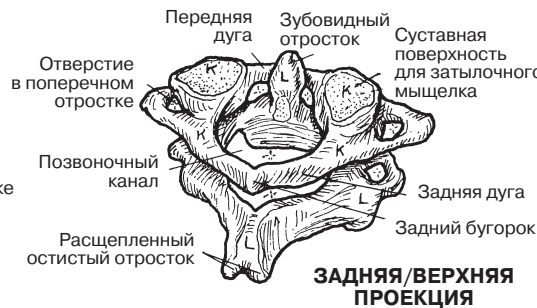Двенадцать **грудных позвонков** имеют длинные тонкие остистые отростки, сердцевидные **тела**, почти вертикально расположенные **суставные поверхности** и одиннадцать суставных дисков. Грудные позвонки сочленяются с **ребрами** с двух сторон и являются опорой для грудной клетки. Обычно каждое ребро образует синовиальный сустав с двумя **реберными полуямками** на телах смежных позвонков и с одной реберной ямкой на поперечном отростке нижнего позвонка. Разновидности этих реберно-позвоночных суставов можно увидеть на уровне позвонков Т1, Т11 и Т12. Наличие ребер в области грудной клетки ограничивает подвижность данного участка позвоночника.

КОСТНО-СУСТАВНАЯ СИСТЕМА ШЕЙНЫЙ И ГРУДНОЙ ОТДЕЛЫ ПОЗВОНОЧНИКА

Советы по раскрашиванию. Для раскрашивания областей С и Т используйте те же цвета, что и на предыдущей странице. Используйте красный цвет для раскрашивания области М, темные тона — для N, O и R. (1) Начните с шейного отдела позвоночника. Обратите внимание, что позвонки К и L следует закрасить разными цветами, чтобы отличать их от остальных шейных позвонков (С). Закрасьте К и L. (2) Закрасьте грудной отдел позвоночника и грудной отдел спинного мозга. Для суставных поверхностей Н, O и Р следует выбрать три разных цвета.

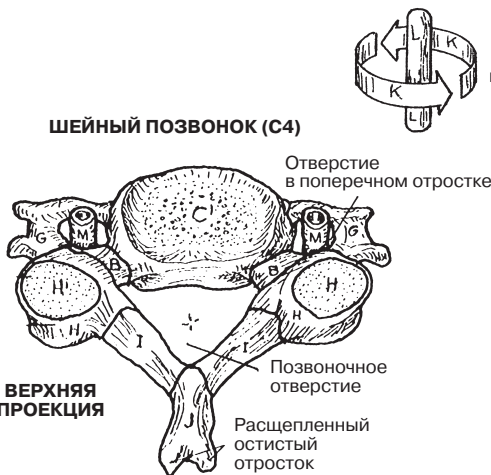


АТЛАНТ К АКСИС (ПОСЕВОЙ ПОЗВОНОК) L



ЗАДНЯЯ/ВЕРХНЯЯ ПРОЕКЦИЯ

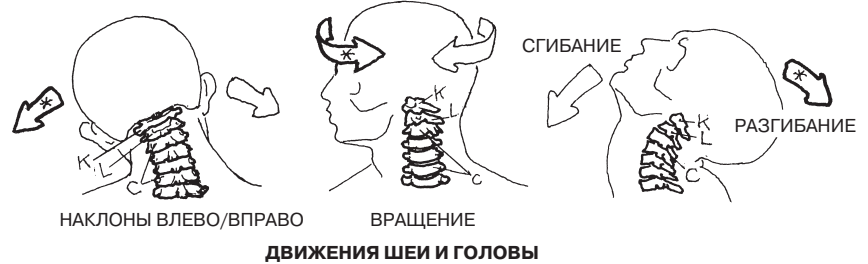ПОЗВОНОЧНАЯ АРТЕРИЯ М



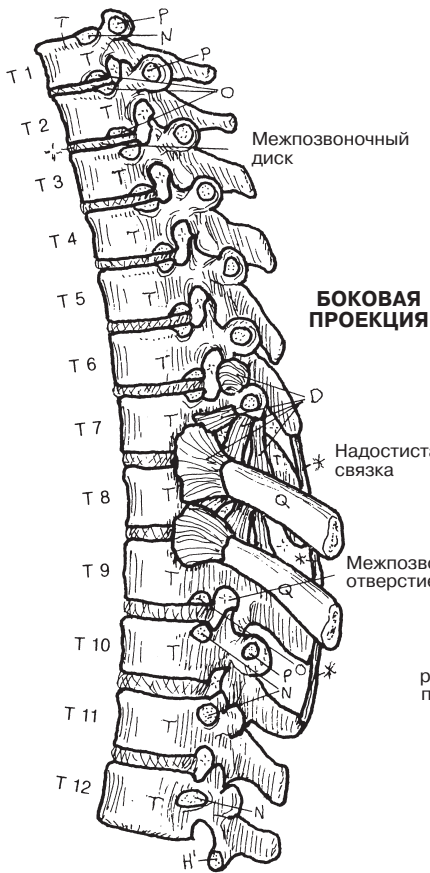
ШЕЙНЫЙ ПОЗВОНОК (C4)

ВЕРХНЯЯ ПРОЕКЦИЯ

ШЕЙНЫЙ ПОЗВОНОК С
ТЕЛО ПОЗВОНКА С'
НОЖКА ДУГИ В
ПОПЕРЕЧНЫЙ ОТРОСТОК G
СУСТАВНОЙ ОТРОСТОК Н
СУСТАВНАЯ ПОВЕРХНОСТЬ Н'
ПЛАСТИНКА ДУГИ I
ОСТИСТЫЙ ОТРОСТОК J

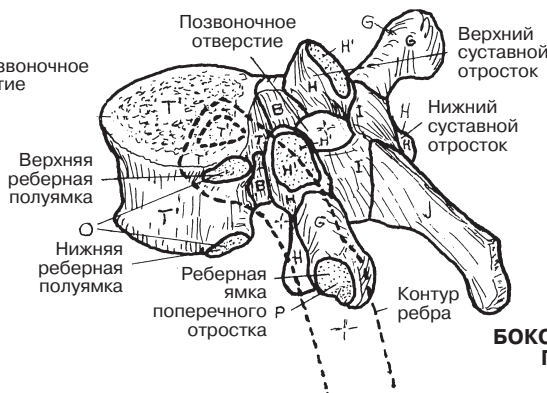


ДВИЖЕНИЯ ШЕИ И ГОЛОВЫ



БОКОВАЯ ПРОЕКЦИЯ

ГРУДНОЙ ПОЗВОНОК (Т5)



БОКОВАЯ/ВЕРХНЯЯ ПРОЕКЦИЯ

ГРУДНОЙ ПОЗВОНОК Т

ТЕЛО ПОЗВОНКА Т
РЕБЕРНАЯ ЯМКА N
ПОЛУЯМКА O
РЕБЕРНАЯ ЯМКА
ПОПЕРЕЧНОГО ОТРОСТКА Р
РЕБРО Q
СВЯЗКА D*

Пять **поясничных позвонков** — самые массивные среди позвонков, не сращенных друг с другом. Их толстые отростки являются местом прикрепления многочисленных связок, мышц и сухожилий. В поясничном и пояснично-крестцовом позвоночно-двигательных сегментах возможны значительное сгибание и разгибание, в частности, на уровне L4–L5 и L5–S1. Спинной мозг заканчивается приблизительно на уровне позвонка L1, где переходит в конский хвост (пучок поясничных, крестцовых и копчиковых корешков спинномозговых нервов — см. разд. 68). **Межпозвоночные отверстия** в поясничном отделе характеризуются большим размером; проходящие корешки нервов и покрывающие их оболочки занимают лишь 50% объема отверстия. Чаще всего дегенерация межпозвоночных дисков и суставных поверхностей происходит на уровне сегментов L4–L5 и L5–S1, сопровождаясь уменьшением отверстия и увеличением риска раздражения/компрессии корешков нервов. Иногда позвонок L5 частично или полностью срастается с крестцом (сакрализация L5), и тогда поясничных позвонков остается только четыре. Позвонок S1 может быть частично или полностью сращен с позвонком L5 (люмбализация S1). В таком случае поясничных позвонков оказывается шесть, а крестец состоит из четырех сросшихся позвонков.

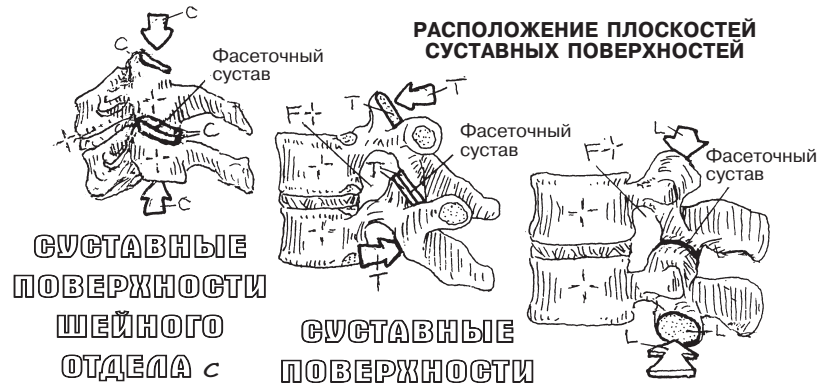Расположение **плоскостей суставных поверхностей** в значительной степени (хотя и не полностью) определяет направление движения и степень подвижности позвоночно-двигательного сегмента. Плоскости **суставных поверхностей шейных позвонков** расположены под углом 30°, что существенно повышает подвижность шеи, в частности при вращении. **В грудном отделе суставные поверхности** расположены во фронтальной плоскости почти вертикально и практически не несут на себе нагрузку. Диапазон движений в данной области (в особенности вращательных) значительно ограничен во всех плоскостях. **Суставные поверхности в поясничном отделе** в большей степени расположены в сагиттальной плоскости, что препятствует вращению поясничного отдела позвоночника. Наибольшую роль при сгибании/разгибании поясничного отдела играют фасеточные суставы позвонков L4–L5. Эти нижние суставы поясничного отдела, поверхности которых расположены в сагиттальной плоскости, имеют предрасположенность к переориентации в сторону фронтальной плоскости под воздействием постоянной ротационной нагрузки. Такое изменение позиции увеличивает риск травмы межсуставного диска на уровне позвонков L4–L5 и L5–S1, поскольку во время поворота туловища влево или вправо в момент воздействия нагрузки происходит более сильное вращение по сравнению с нормой.

Крестец состоит из пяти сросшихся между собой позвонков; **межпозвоночные диски** в этом отделе в значительной степени замещаются костной тканью. Продолговатый **позвоночный канал** (см. разд. 5), выстланный твердой мозговой оболочкой, в области крестца содержит терминальный (дуральный) мешок твердой мозговой оболочки, заканчивающийся на уровне позвонка S2. Крестцовые (и копчиковые) нервные корешки проходят через соответствующие межпозвоночные отверстия копчика и формируют внизу конский хвост. Зона этого мешка является относительно безопасным местом проведения пункции и забора спинномозговой жидкости. Крестец соединяется с подвздошной костью таза посредством ушковидной поверхности, формируя крестцово-подвздошное сочленение. Крестец и подвздошные кости таза формируют дугу, по которой нагрузка передается или распределяется от позвоночника к головкам бедренных костей.

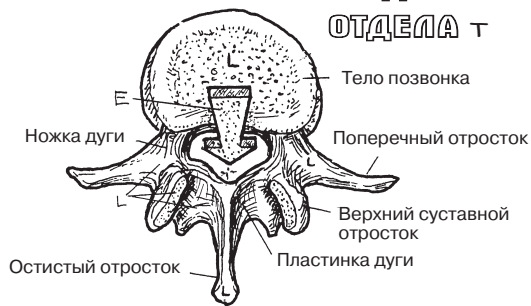
Копчик состоит из 2–4 крошечных сросшихся между собой рудиментарных позвонков. В редких случаях копчиковых позвонков может быть больше. Падение на копчик оказывается одним из наиболее неприятных моментов в жизни.

КОСТНО-СУСТАВНАЯ СИСТЕМА ПОЯСНИЧНЫЙ, КРЕСТЦОВЫЙ И КОПЧИКОВЫЙ ОТДЕЛЫ ПОЗВОНОЧНИКА

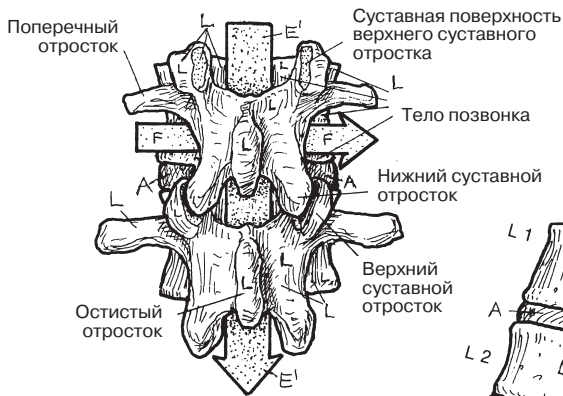
Советы по раскрашиванию. Для раскрашивания областей С, Т, L, E, F, A, S и Co используйте те же цвета, что и в предыдущих двух разделах. (1) Начните с крупных изображений поясничных позвонков в трех проекциях. (2) Закрасьте разные плоскости суставных поверхностей в трех наиболее подвижных зонах позвоночника. (3) Закрасьте крестец и копчик в четырех проекциях. Обратите внимание, что позвоночный канал (E') на срединном срезе крестца (S) остается того же цвета, что и на остальных изображениях.



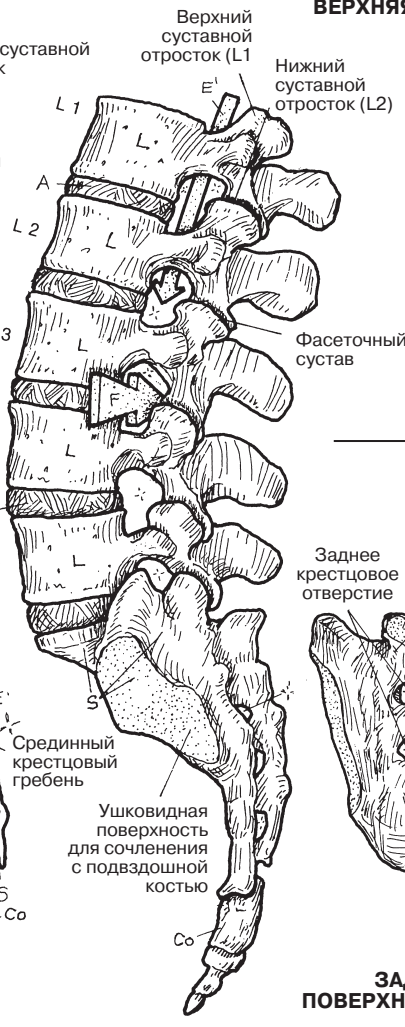
ПОЯСНИЧНЫЙ ПОЗВОНОК L
ПОЗВОНОЧНОЕ ОТВЕРСТИЕ E
ПОЗВОНОЧНЫЙ КАНАЛ E'
МЕЖПОЗВОНОЧНОЕ ОТВЕРСТИЕ F
МЕЖПОЗВОНОЧНЫЙ ДИСК A



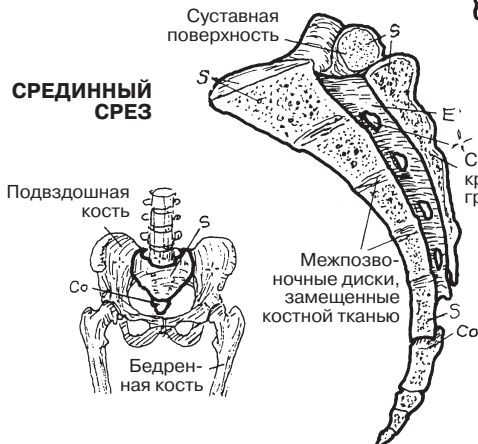
ВЕРХНЯЯ ПРОЕКЦИЯ



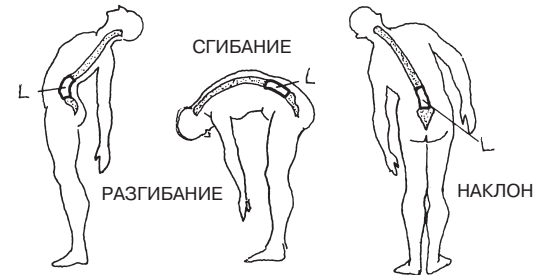
ЗАДНЯЯ ПРОЕКЦИЯ



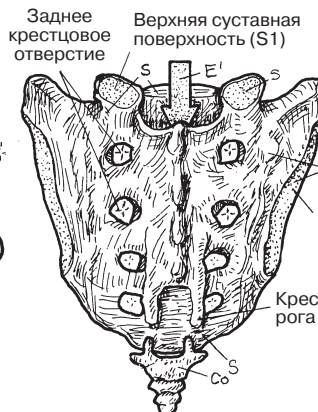
БОКОВАЯ ПРОЕКЦИЯ



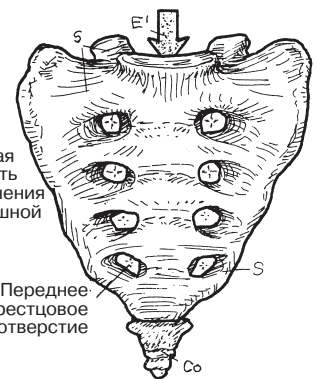СРЕДИННЫЙ СРЕЗ



КРЕСТЕЦ S



ЗАДНЯЯ ПОВЕРХНОСТЬ



КОПЧИК Co

ПЕРЕДНЯЯ ПОВЕРХНОСТЬ

Грудная клетка — каркас грудной полости; в ней находятся сердце, легкие и другие органы, а также сосуды и нервы. Верхняя апертура грудной клетки представляет собой отверстие между шеей и грудной полостью, через которое проходят пищевод, трахея, нервные стволы, крупные лимфатические протоки и сосуды. Нижняя апертура грудной клетки (нижнее отверстие костно-хрящевого скелета грудной клетки) практически полностью закрыта мышечно-сухожильной перегородкой — диафрагмой; через нее проходят аорта, нижняя полая вена и пищевод (разд. 133). Диафрагма отделяет грудную полость от брюшной, а также выполняет дыхательную функцию, на 75 % обеспечивая вентиляцию легких.

У человека 12 пар ребер; 10 из них (непосредственно или опосредованно) прикрепляются передними концами к краям грудины. Фиброзно-хрящевое соединение **рукоятки с телом грудины** (угол грудины) позволяет во время дыхания осуществлять небольшие петлеобразные движения и расширять объем легких при вдохе. **Мечевидный отросток** прикреплен к телу грудины при помощи фиброзно-хрящевое соединения (синхондроз мечевидного отростка). Грудина является губчатой костью, содержащей красный костный мозг.

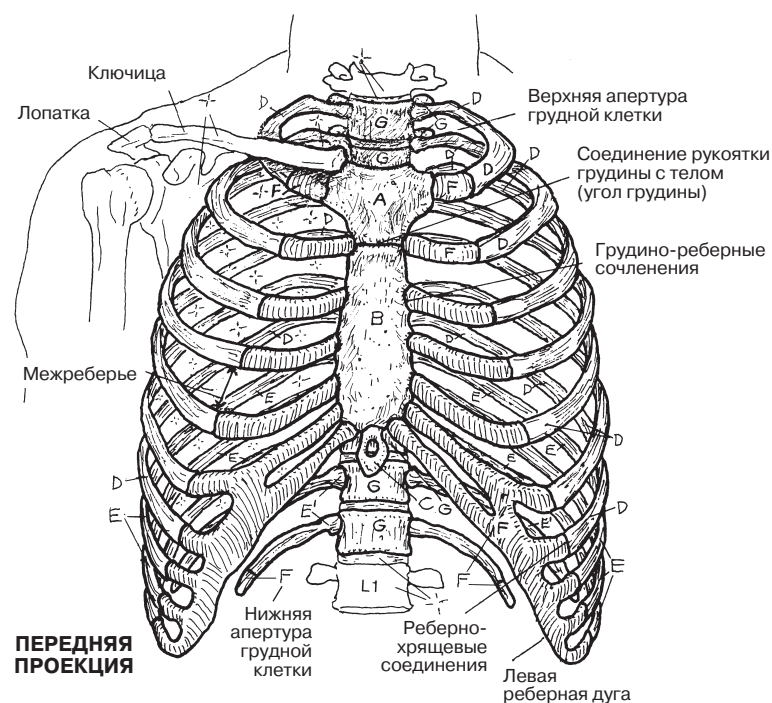
Передние концы всех ребер представлены хрящом (**реберные хрящи**). Хрящевая и костная часть каждого ребра связаны хрящевым (реберно-хрящевым) соединением. Самый верхний (первый) реберный хрящ прикреплен к рукоятке грудины с помощью хрящевого (грудино-реберного) соединения. 2–7-я пары ребер соединены с грудиной плоскими грудино-реберными синовиальными суставами. Верхние 7 пар ребер, непосредственно соединенные с грудиной, называются **истинными ребрами**. Межхрящевые соединения хрящей VI и VII, VII и VIII, VIII и IX ребер являются плоскими синовиальными суставами; соединение между IX и X ребром образовано фиброзной тканью (представляет собой синдесмоз). Поскольку 5 нижних пар ребер не соединены с грудиной непосредственно, их называют **ложными ребрами**. 11-я и 12-я пары ребер имеют свободные передние концы и называются **колеблющимися ребрами**. Их передние концы заканчиваются в латеральной группе мышц брюшной стенки и имеют хрящевой конец (который с возрастом может окостеневать). Пространство между каждой парой ребер называется межреберьем. В нем расположены мышцы, фасции, сосуды и нервы (разд. 48).

Сзади все 12 пар **ребер** образуют с 12 **грудными позвонками** синовиальные суставы (реберно-позвоночные суставы). Каждая пара ребер со 2-й по 9-ю сочленяется с реберной полуямкой тела вышележащего позвонка и реберной полуямкой тела нижележащего позвонка, образуя реберно-позвоночный сустав (сустав головки ребра). Кроме того, бугорок ребра сочленяется с хрящевой **суставной поверхностью**, расположенной на конце **поперечного отростка** нижележащего позвонка (реберно-поперечный сустав). 1, 10, 11 и 12-я пары ребер соединяются с одним позвонком, а 11-я и 12-я пары не имеют реберно-поперечных суставов.

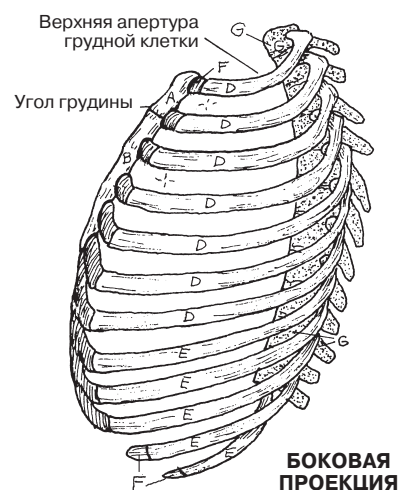
Грудная клетка является динамической структурой; совместное движение ребер обеспечивает около 25% дыхательного усилия. Это усилие можно увеличить при возникновении одышки: для этого, находясь в положении стоя, наклонитесь вперед и положите руки на колени, а локти разведите в стороны. Такое положение позволит мышцам верхних конечностей, берущим начало от грудной клетки, увеличить активность дыхания.

КОСТНО-СУСТАВНАЯ СИСТЕМА ГРУДНАЯ КЛЕТКА

Советы по раскрашиванию. Для раскрашивания истинных ребер (D), грудных позвонков (G), реберных суставных поверхностей (H), реберных полуямков (I) и суставных поверхностей поперечных отростков (J) используйте те же цвета, что и в разд. 26. Для областей А–С выберите яркие цвета. (1) Раскрасьте переднюю, заднюю и боковую проекции грудной клетки. Каждое ребро закрашивайте полностью, затем переходите к следующему. (2) При закрашивании реберных суставов на нижнем рисунке обратите внимание на то, что реберные суставные поверхности (H), нарисованные пунктиром, тоже должны быть выделены цветом, хотя они и находятся с другой стороны ребра.



**ПЕРЕДНЯЯ
ПРОЕКЦИЯ**



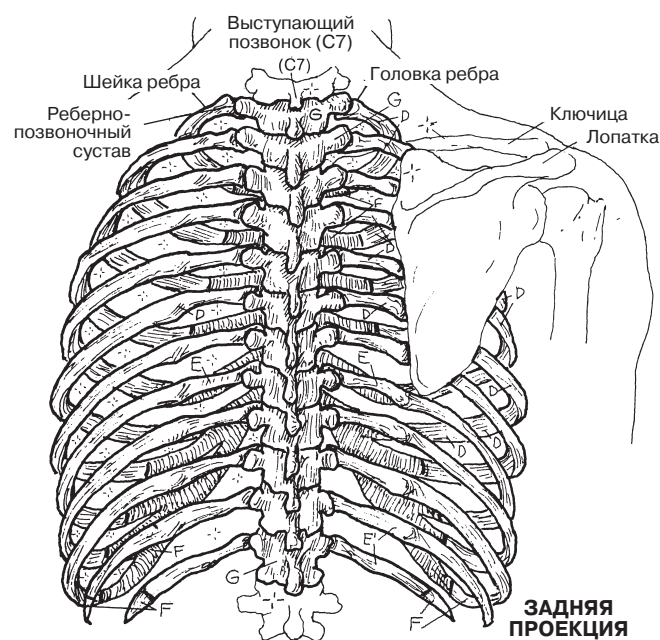
**БОКОВАЯ
ПРОЕКЦИЯ**

ГРУДИНА

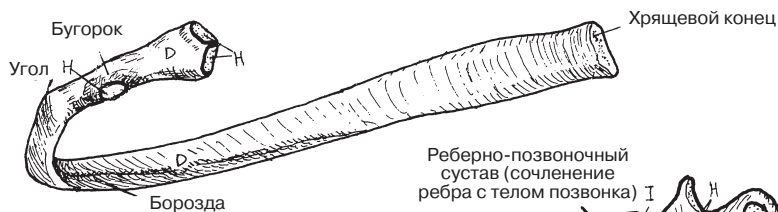
РУКОЯТКА ГРУДИНЫ А
ТЕЛО ГРУДИНЫ В
МЕЧЕВИДНЫЙ ОТРОСТОК С

12 ПАР РЕБЕР

7 ПАР ИСТИННЫХ РЕБЕР Д
5 ПАР ЛОЖНЫХ РЕБЕР Е
(2 ПАРЫ КОЛЕБАЮЩИХСЯ РЕБЕР) Е'
РЕБЕРНЫЕ ХРЯЩИ (12) F
ГРУДНЫЕ ПОЗВОНКИ (12) G

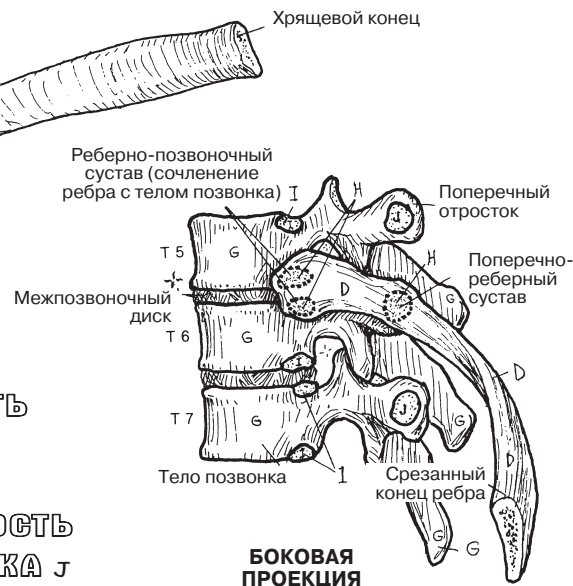


**ЗАДНЯЯ
ПРОЕКЦИЯ**



РЕБЕРНЫЕ СУСТАВНЫЕ ПОВЕРХНОСТИ

СУСТАВНАЯ ПОВЕРХНОСТЬ
РЕБРА Н
РЕБЕРНАЯ ПОЛУЯМКА I
СУСТАВНАЯ ПОВЕРХНОСТЬ
ПОПЕРЕЧНОГО ОТРОСТКА J



**БОКОВАЯ
ПРОЕКЦИЯ**

Плечевой пояс, обеспечивающий подвижность верхних конечностей, состоит из двух **лопаток** и двух **ключиц**. Он почти полностью окружает верхнюю апертуру грудной клетки (см. верхнюю проекцию, показанную в нижней части страницы). Кости плечевого пояса соединены с осевым скелетом *только* с помощью парных грудино-ключичных суставов. Эти суставы являются синовиальными, имеют седловидную форму и содержат суставной диск, окруженный связками, обеспечивающими подвижность. Такое его строение позволяет выдерживать значительные нагрузки, предотвращая травмы плечевого пояса (падение на плечо чаще приводит к перелому ключицы). Благодаря ключицам обе лопатки вместе с прилежащими к ним с латеральной стороны плечевыми суставами несколько отстоят от костного остова грудной клетки, что обеспечивает достаточную подвижность этих суставов. Дистальный конец каждой ключицы и акромион лопатки образуют синовиальное сочленение, называемое акромиально-ключичным суставом. Сухожилия и связки сустава при определенных видах деятельности могут растягиваться, таким образом ослабляя его, что может создать клиническую картину вывиха плечевого сустава.

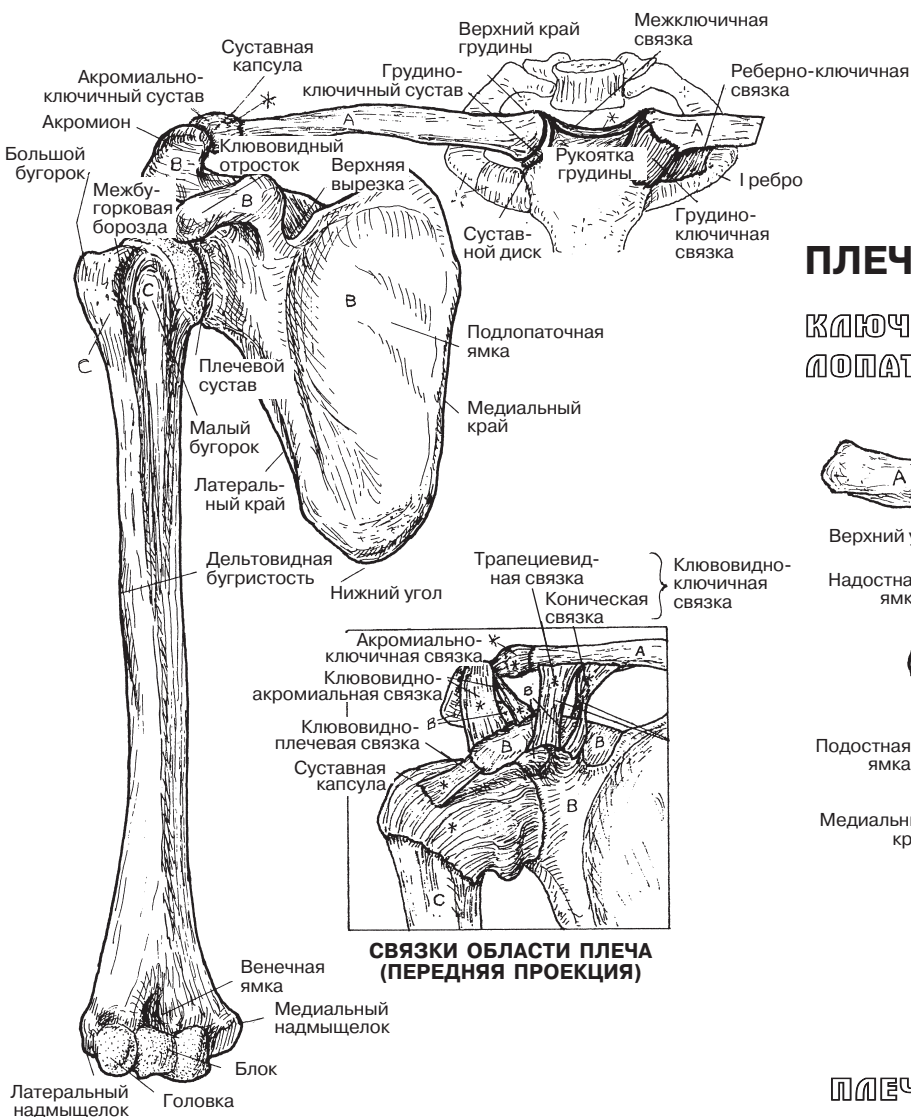
Лопатки не прикрепляются к осевому скелету напрямую. Они подвижно связаны с ним посредством ряда мышц. Мышцы, берущие свое начало от лопатки, обладают еще и защитной функцией: они предотвращают переломы плоской части этой кости при падениях и травмах.

Плечевая кость соединена с лопаткой посредством плечевого сустава, являющегося многоосным шаровидным (разд. 30). Его строение способствует большей подвижности лопатки и плечевой кости. В связи с этим было бы интересно понаблюдать за движениями южноазиатского гиббона — небольшой обезьяны, живущей на деревьях. Лопатки этого примата расположены более латерально, чем у людей, а верхние конечности длиннее нижних, что позволяет ему свободно передвигаться, перепрыгивая с дерева на дерево и с ветки на ветку.

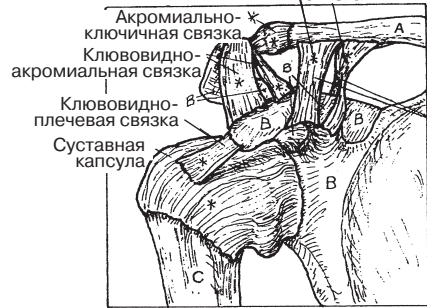
Переломы плечевой кости обычно происходят в области хирургической шейки, в средней части (диафизарные переломы плеча) и дистальном ее отделе. При поражении медиального надмыщелка нередко задевается локтевой нерв, что вызывает резкую боль.

КОСТНО-СУСТАВНАЯ СИСТЕМА/ВЕРХНЯЯ КОНЕЧНОСТЬ ПЛЕЧЕВОЙ ПОЯС И ПЛЕЧЕВАЯ КОСТЬ

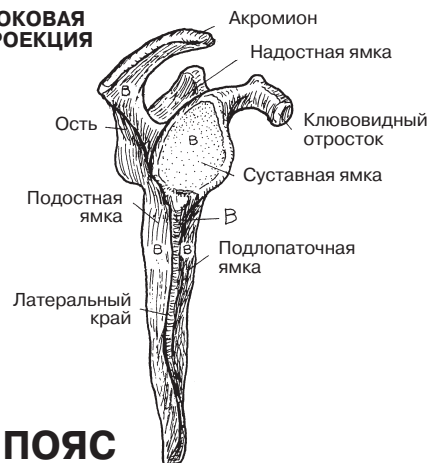Советы по раскрашиванию. Используйте самые светлые тона, чтобы после раскрашивания остались видны детали изображенных поверхностей. (1) Раскрашивайте каждую проекцию полностью, прежде чем перейти к следующей. (2) Раскрасьте серым цветом связки грудно-ключичного сустава на рисунке в верхней части страницы, а также связки плечевого и акромиально-ключичного суставов на рисунке в центре страницы.



СВЯЗКИ ОБЛАСТИ ПЛЕЧА (ПЕРЕДНЯЯ ПРОЕКЦИЯ)

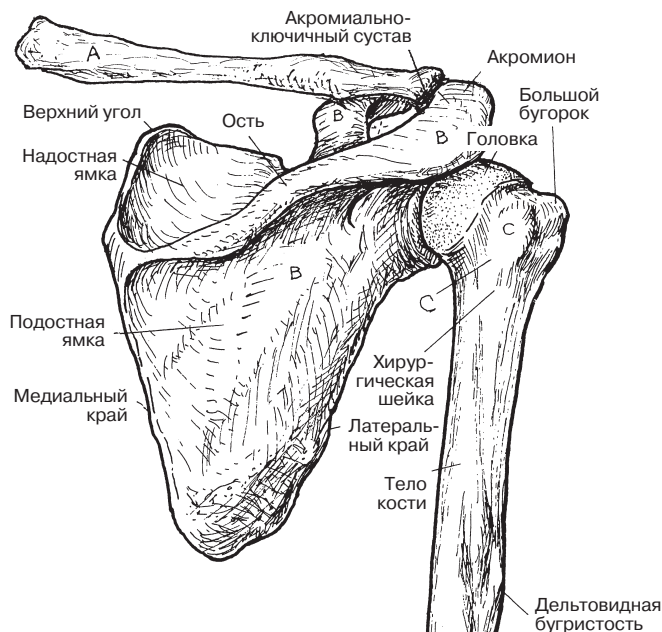


БОКОВАЯ ПРОЕКЦИЯ

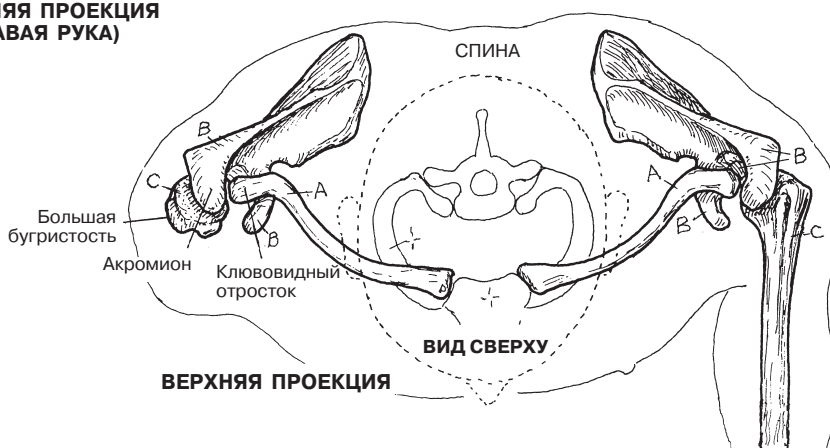


ПЛЕЧЕВОЙ ПОЯС

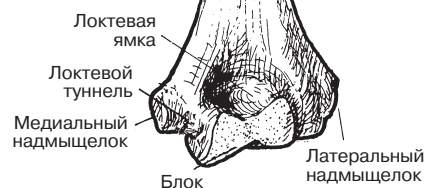**КЛЮЧИЦА А
ЛОПАТКА В**



ПЛЕЧЕВАЯ КОСТЬ С



ВЕРХНЯЯ ПРОЕКЦИЯ



ЗАДНЯЯ ПРОЕКЦИЯ

Плечевой сустав является синовиальным шаровидным многоосным сочленением между суставной ямкой **лопатки** и головкой **плечевой кости**. Между данными образованиями располагается тонкий слой гиалинового хряща. Глубина суставной поверхности лопатки увеличивается за счет фиброзного хряща — так называемой **суставной губы**, идущей по краю суставной впадины.

Сравните суставную ямку лопатки с суставной впадиной тазобедренного сустава (разд. 37) и ответьте на вопрос: имеется ли какая-либо взаимосвязь между формой и глубиной тазобедренного сустава, с одной стороны, и его функциями, с другой?

Фиброзная капсула сустава, покрывающая суставную ямку лопатки и головку плечевой кости, выстлана изнутри **синовиальной оболочкой** и содержит небольшое количество синовиальной жидкости. Суставная капсула состоит из трех слоев, два из которых расположены параллельно друг другу между плечевой костью и суставной губой (во фронтальной плоскости), а третий — между сухожилиями надостной и подлопаточной мышц. Передняя стенка сустава укреплена тремя пучками **суставно-плечевых связок**: верхней, средней и нижней. На задней стенке эти связки отсутствуют, поэтому капсула в этом месте несколько тоньше, чем спереди.

Между костными выступами и мышцами с их сухожилиями располагаются соединительнотканые синовиальные мешочки, заполненные синовиальной жидкостью, — так называемые **суставные сумки**. Несмотря на свое анатомическое расположение, они обычно рассматриваются отдельно от капсулы сустава и его полости. Суставные сумки обладают амортизирующей функцией. Сильнее всего воздействию силы трения подвергается субакромиальная суставная сумка (см. разд. 53). Подлопаточная сумка, располагающаяся между верхней и средней суставно-плечевыми связками (а точнее, между шейкой лопатки и подлопаточной мышцей), сообщается с полостью плечевого сустава. Такое анатомическое строение нередко ведет к развитию синовита капсулы этого сустава. В зависимости от воздействия на суставную капсулу могут образовываться как выпячивания, так и углубления стенки сустава. Чаще всего выпячивание образуется между нижней суставно-плечевой связкой и задней стенкой суставной капсулы. Оно носит название подмышечного кармана.

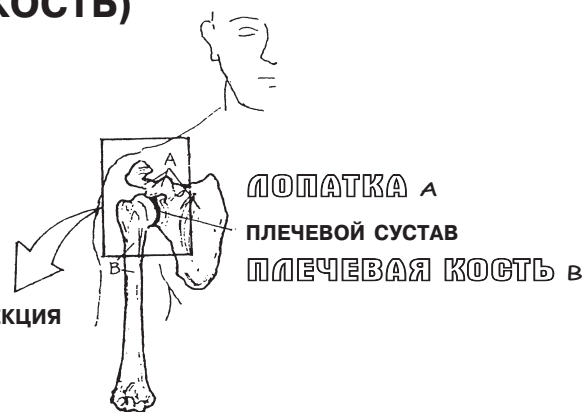Капсульно-связочный аппарат плечевого сустава укрепляется мышцами (см. разд. 53), которые, в отличие от связок, обеспечивают ему большие подвижность и гибкость.

Сухожилие длинной головки **двуглавой мышцы плеча** берет свое начало от надсуставного бугорка лопатки и прилегающей к нему кости — немного выше суставной губы (на двенадцати часах условного циферблата). Заключенное в синовиальную оболочку сухожилие проходит над головкой плечевой кости в пределах фиброзной капсулы и выходит ниже ее в межбугорковую борозду, где соединяется с короткой головкой двуглавой мышцы, которая, в свою очередь, берет свое начало от клювовидного отростка лопатки.

Чрезмерные занятия спортом и физическая нагрузка часто приводят к повреждению акромиально-ключичного и плечевого суставов. В этом случае суставная капсула теряет плотность, суставная губа отрывается от костного остова, сухожилие длинной головки двуглавой мышцы изнашивается и рвется, а неоднократные вывихи головки плечевой кости вызывают повреждение суставного хряща.

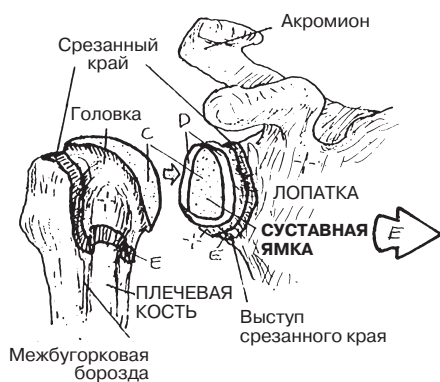
КОСТНО-СУСТАВНАЯ СИСТЕМА/ВЕРХНЯЯ КОНЕЧНОСТЬ ПЛЕЧЕВОЙ ПОЯС (ЛОПАТКА И ПЛЕЧЕВАЯ КОСТЬ)

Советы по раскрашиванию. При раскрашивании областей А и В используйте цвета, которые были использованы на странице 29 для раскрашивания областей В и С. (1) Все связки выделяйте серым цветом. Поскольку суставно-плечевые связки являются утолщением суставной капсулы (Е), их следует раскрашивать как серым цветом, так и тем цветом, который вы выберете для области Е. (2) На рисунке в нижнем левом углу страницы (боковая проекция) сухожилие двуглавой мышцы смещено медиально: это позволяет лучше рассмотреть суставную капсулу (Е) и суставной хрящ лопаточной впадины (С).

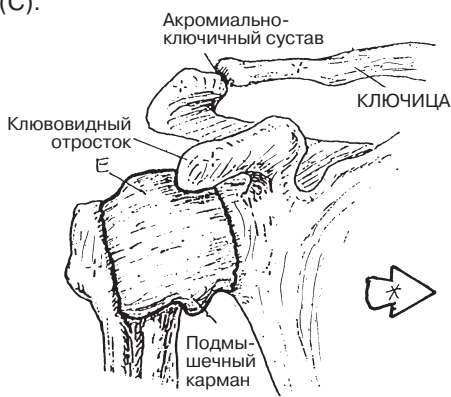


ЛОПАТКА А
ПЛЕЧЕВОЙ СУСТАВ В
ПЛЕЧЕВАЯ КОСТЬ Б

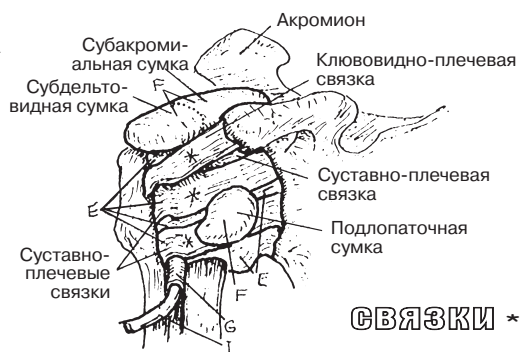
ПЕРЕДНЯЯ ПРОЕКЦИЯ



«РАСКРЫТЫЙ» СУСТАВ



СУСТАВ В КАПУЛЕ



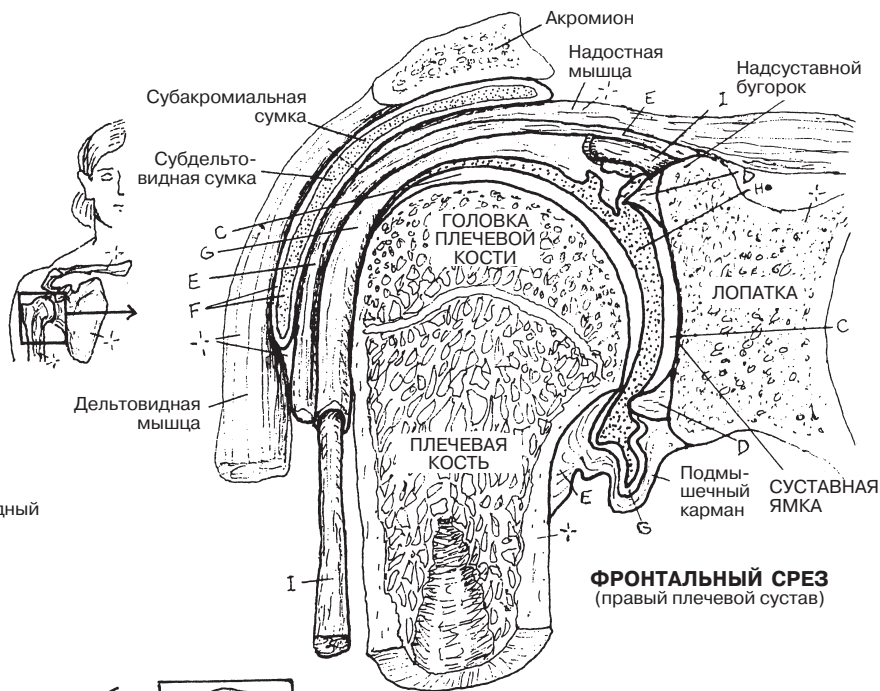
СВЯЗКИ *

СВЯЗКИ СУСТАВА

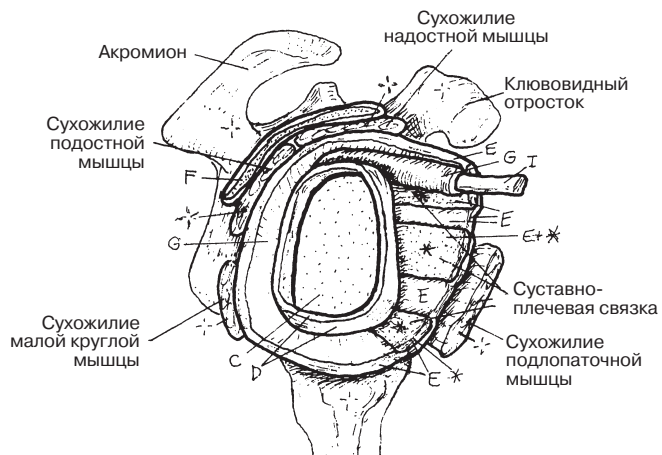
СТРУКТУРЫ СУСТАВА

- СУСТАВНОЙ ХРЯЩ С
- СУСТАВНАЯ ГУБА Д
- СУСТАВНАЯ КАПУЛА Е
- СУМКА F
- СИНОВИАЛЬНАЯ МЕМБРАНА G
- СИНОВИАЛЬНАЯ ПОЛОСТЬ H
- СУХОЖИЛИЕ ДВУГЛОВОЙ МЫШЦЫ

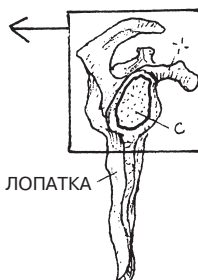
МЫШЦА ПЛЕЧА I



ФРОНТАЛЬНЫЙ СРЕЗ (правый плечевой сустав)



БОКОВАЯ ПРОЕКЦИЯ («раскрытый» сустав без плечевой кости)



Две кости предплечья и связанные с ними суставы можно назвать механическим чудом: одна кость (более крупная), оставаясь неподвижной, обеспечивает прочность и выполняет защитную функцию; вторая кость способна поворачиваться и позволяет совершать разные движения. Нащупайте пальцами свой *локтевой отросток*. Обратите внимание, что определить его размеры довольно легко. Постепенно продвигая пальцы от локтевого отростка вниз к костям запястья со стороны мизинца, можно почувствовать тело **локтевой кости (*ulna*)**. Толщина локтевой кости уменьшается к дистальному концу; далее следует головка кости, которая соединяется посредством лучелоктевого сустава с лучевой костью. Данный сустав, в свою очередь, примыкает к полулунной и трехгранной костям кисти. Основой предплечно-запястного сустава является волокнисто-хрящевой диск (следует помнить, что данное сочленение не является суставом в обычном понимании этого слова). Если перехватить локтевую кость посередине ее диафиза, то при поворотах предплечья можно отметить, что локтевая кость не вращается. Теперь вновь нащупайте локтевой отросток. Повращайте рукой. Локтевая кость по-прежнему остается неподвижной, но в то же время человек может поворачивать ее кнутри или кнаружи... В чем же секрет?

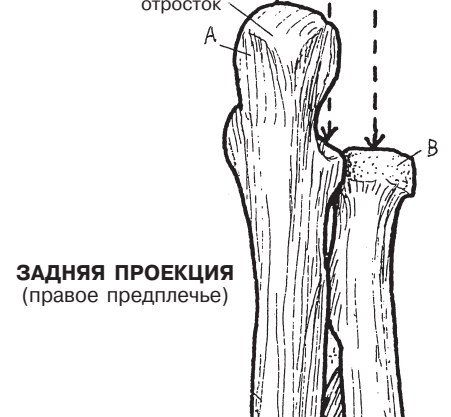
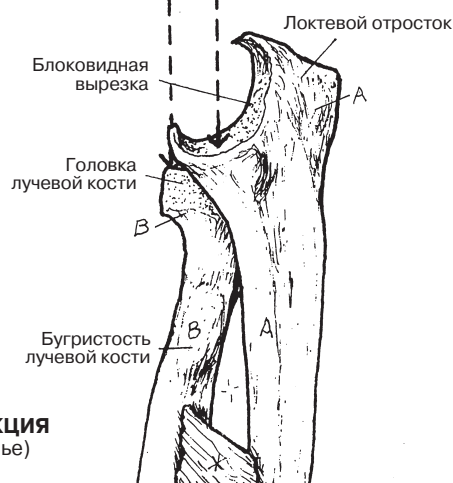
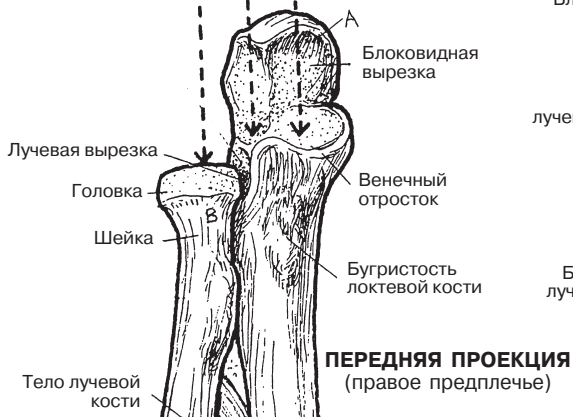
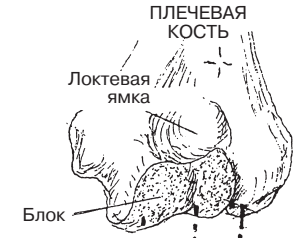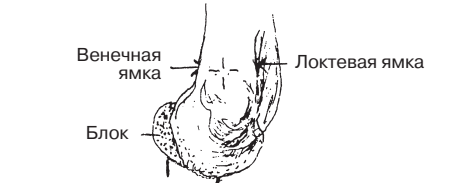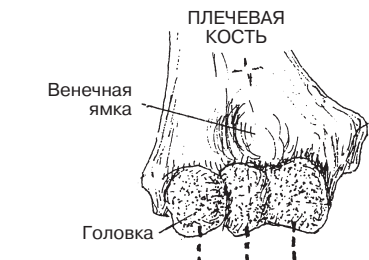На другой стороне предплечья располагается **лучевая кость (*radius*)**. Ощупайте ее *головку* — она располагается немного ниже латерального надмыщелка плечевой кости. По форме она напоминает плато холма или небольшой горы — плоский верх и крутые склоны. Лучевая кость может вращаться как стержень под закругленной головкой плечевой кости. Тело лучевой кости утолщается от проксимального своего конца к дистальному, образуя несущее основание для лучезапястного сустава. Теперь вращайте рукой, наблюдая за своим большим пальцем. Вот и ответ на вопрос: лучевая кость вместе со своей головкой меняет положение по всей своей длине вплоть до большого пальца! Следовательно, рука вращается вместе с лучевой костью. И вновь совершите вращательные движения, в этот раз держась за локтевой отросток. Лучевая кость изменяет положение относительно локтевой кости, локтевая же кость остается неподвижной.

Ознакомьтесь с тремя иллюстрациями в нижней части страницы («Супинация / Пронация»). Помните, в медицинской речи нет термина «*вращение*». Вместо этого используются термины «супинация» и «пронация». В анатомическом положении тела кости предплечья параллельны друг другу. *Проксимальный* лучелоктевой сустав находится в состоянии супинации. Теперь положите руку ладонью вниз. Проксимальный лучелоктевой сустав и ладонь при этом находятся в состоянии пронации. Итак: ладонь вниз — супинация, ладонь вверх — пронация. Эти движения возможны благодаря наличию межкостной мембраны (перепонки), связывающей между собой тела локтевой и лучевой костей (раскрашивая их, используйте серый цвет).

КОСТНО-СУСТАВНАЯ СИСТЕМА/ВЕРХНЯЯ КОНЕЧНОСТЬ КОСТИ ПРЕДПЛЕЧЬЯ

ЛОКТЕВАЯ КОСТЬ А
ЛУЧЕВАЯ КОСТЬ В

Советы по раскрашиванию. Для раскрашивания областей А и В используйте самые светлые цвета. (1) Раскрасьте кости во всех трех проекциях. (2) Выделите цветом схематические изображения супинации/пронации.

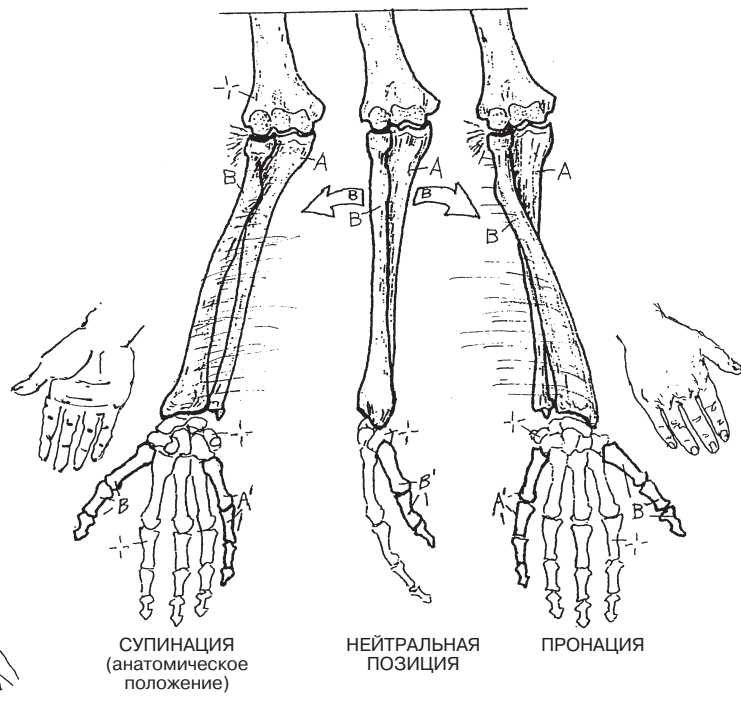
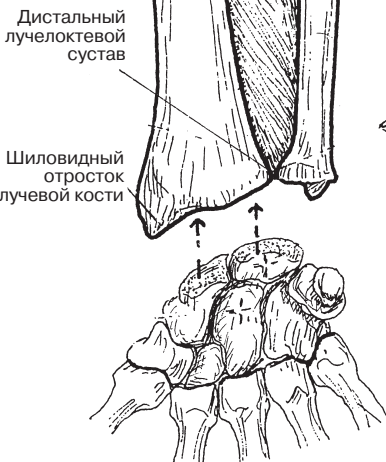


ПЕРЕДНЯЯ ПРОЕКЦИЯ
(правое предплечье)

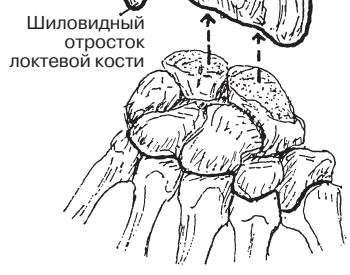
МЕДИАЛЬНАЯ ПРОЕКЦИЯ
(правое предплечье)

ЗАДНЯЯ ПРОЕКЦИЯ
(правое предплечье)

ЛУЧЕВАЯ КОСТЬ В / ЛАТЕРАЛЬНАЯ СТОРОНА В
ЛОКТЕВАЯ КОСТЬ А / МЕДИАЛЬНАЯ СТОРОНА А



СУПИНАЦИЯ/ПРОНАЦИЯ



Локтевой сустав представляет собой шарнирное соединение между суставными поверхностями блока, а также головки **плечевой кости**, хрящевыми поверхностями блоковидной вырезки **локтевой кости** и головки **лучевой кости**. Перечисленные суставы представлены в нижней части страницы на рисунке под названием «Кольцевая связка». Они располагаются в одной *фиброзной капсуле*, более плотной сзади и более тонкой спереди, и укрепляются с медиальной (локтевой) и латеральной (лучевой) сторон коллатеральными связками. В локтевом суставе возможны только сгибание и разгибание. Следует отметить, что в процессе этих движений выстланная **суставным хрящом** С-образная блоковидная вырезка локтевой кости вращается вокруг роликобразного блока плечевой кости. При сгибании венечный отросток локтевой кости входит в венечную ямку плечевой кости — и тогда на проксимальном конце локтевой кости можно с легкостью нащупать локтевой отросток. Высокая прочность локтя очень важна, поскольку в течение жизни он многократно подвергается самому разнообразному физическому воздействию. При разгибании верхняя часть блоковидной вырезки входит в локтевую ямку позади плечевой кости. При разгибании предплечье находится в состоянии супинации, под углом к плечевой кости (в латеральную сторону). Сравнивая этот угол у мужчин и женщин, можно отметить, что у последних он больше примерно на 10 градусов. Интересно, чем объясняется этот факт?

Соединение между лучевой и локтевой костями (**проксимальный лучелоктевой сустав**) позволяет головке лучевой кости вращаться относительно лучевой вырезки локтевой кости, что делает возможными супинацию и пронацию костей предплечья. Округлая головка лучевой кости поворачивается вокруг головки плечевой кости. Локтевая кость, в свою очередь, лишена способности вращаться — это обусловлено особенностями **плечелоктевого сустава**. Обратите внимание на три части коллатеральной локтевой связки, представленные на рисунке внизу страницы (медиальная проекция). **Кольцевая связка**, чья внутренняя поверхность выстлана синовиальной оболочкой, крепится двумя концами по обе стороны лучевой вырезки локтевой кости. В нижней своей части она более узкая, далее — расширяется. Данная связка окружает головку лучевой кости (выше) и шейку лучевой кости (ниже), выполняя при этом протективную функцию — она препятствует смещению кости при вытягивании рук. Однако у маленьких детей связочный аппарат развит еще недостаточно, поэтому у них нередки случаи двусторонних подвывихов или смещений лучелоктевых сочленений во время игр или физических упражнений. Также защитную функцию выполняют **суставная капсула** и **радиальная коллатеральная связка**.

КОСТНО-СУСТАВНАЯ СИСТЕМА/ВЕРХНЯЯ КОНЕЧНОСТЬ ЛОКОТЬ И СВЯЗАННЫЕ С НИМ СУСТАВЫ

Советы по раскрашиванию. Раскрашивая все три кости, используйте те же цвета, что и в разделах 29 и 31. На рисунке, расположенном в рамочке, элементы, отмеченные буквой Н, раскрасьте голубым цветом, а на рисунке в правой части страницы (сагиттальный срез локтевой области) для выделения области К возьмите желтый цвет. (1) Сначала раскрасьте три сустава локтевой области. Обратите внимание, что каждая суставная поверхность (выделенная точками) обозначается тем же цветом, что и кость, к которой она принадлежит. (2) Не забудьте раскрасить суставную капсулу и связки в других проекциях.

КОСТИ

ПЛЕЧЕВАЯ А
ЛОКТЕВАЯ В
ЛУЧЕВАЯ С

СУСТАВЫ

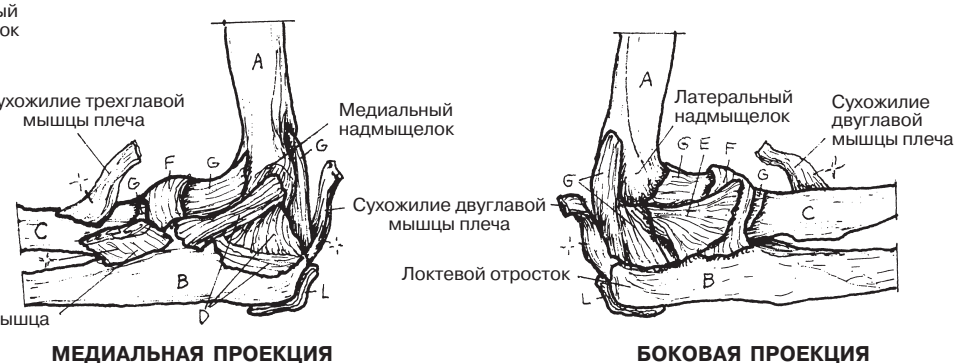
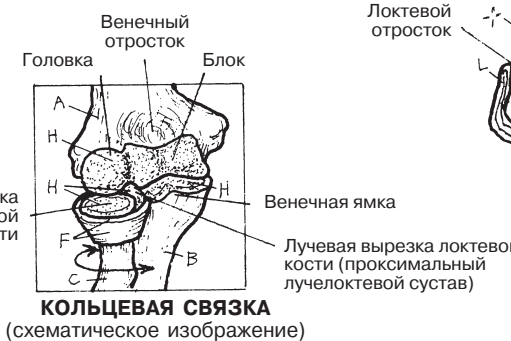
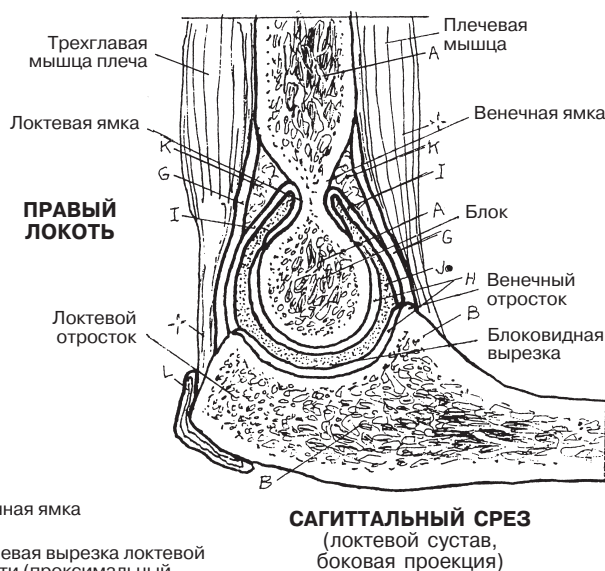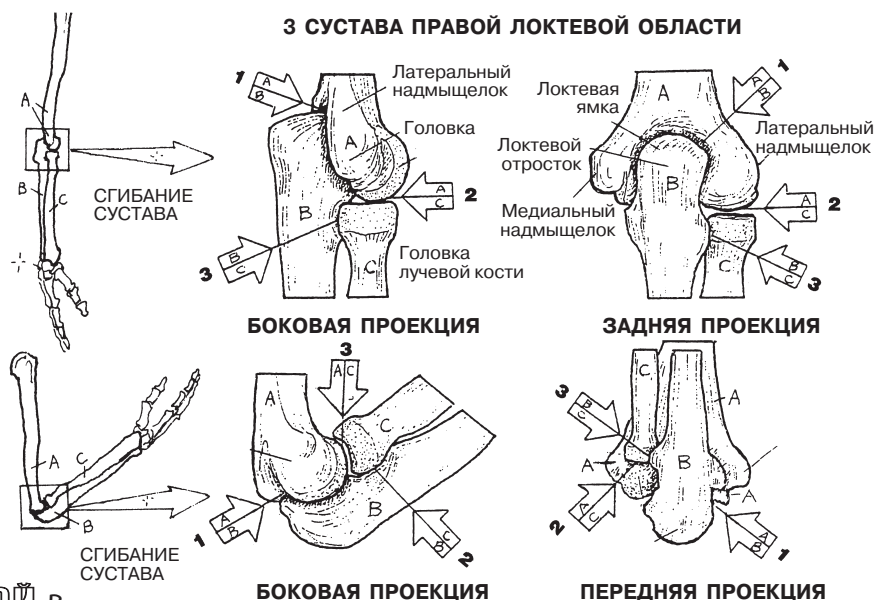
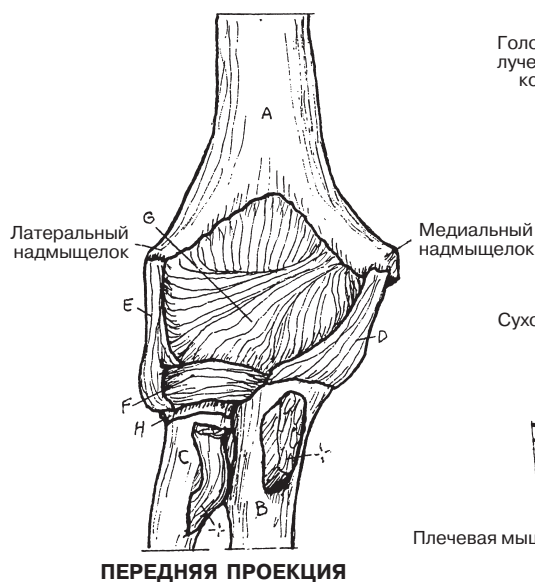
ПЛЕЧЕ А ЛОКТЕВОЙ В
ПЛЕЧЕ А ЛУЧЕВОЙ С
ЛУЧЕ С ЛОКТЕВОЙ В

3 СВЯЗКИ

1. ЛОКТЕВАЯ КОЛЛАТЕРАЛЬНАЯ Д
2. ЛУЧЕВАЯ КОЛЛАТЕРАЛЬНАЯ Е
3. КОЛЬЦЕВАЯ F

СОСТАВНЫЕ ЧАСТИ СУСТАВА

СУСТАВНАЯ КАПСУЛА G
СУСТАВНОЙ ХРЯЩ Н
СИНОВИАЛЬНАЯ ОБОЛОЧКА I
СИНОВИАЛЬНАЯ ПОЛОСТЬ J
ЖИРОВАЯ ПРОСЛОЙКА K
СУМКА L



Запястье (*carpus*) состоит из двух рядов **костей запястья**. Кости дистального ряда (от латерального края к медиальному: **кость-трапеция, трапецевидная, головчатая и крючковидная кости**) сочленяются с **пястными костями**, образуя запястно-пястные суставы. Особенным среди них является первый запястно-пястный сустав, который относится к синовиальным двусосным седловидным соединениям. Обратите внимание на характер движений в запястно-пястном суставе большого пальца — например, при соприкосновении подушечек большого пальца и мизинца или при круговых движениях (циркумдукции) большого пальца (см. разд. 21).

Запястные кости проксимального ряда — это (от латерального края к медиальному) **ладьевидная, полулунная, трехгранная и гороховидная**. Ладьевидная и полулунная сочленяются с дистальной частью лучевой кости, трехгранная при приведении прилежит к суставному диску сустава запястья (см. ниже). *Гороховидная кость* по существу является сесамовидной, что придает дополнительную подвижность локтевому сгибателю запястья (разд. 56). Обратите внимание, что локтевая кость *не* образует сустав с костями запястья, однако образует дистальный лучелоктевой сустав с лучевой костью, являющийся цилиндрическим (разд. 31).

Суставной диск (см. нижний рисунок в центре; также известен как треугольный фиброзно-хрящевой комплекс, или ТФХК) состоит из хрящевых структур и связок. Он помогает распределять нагрузку на локтевую кость и суставы запястья при падении на руки (при пронации лучезапястного сустава). Травматическое уплощение диска часто приводит к его надрывам и дисфункции дистального лучелоктевого сустава.

Лучезапястный сустав является *суставом запястья* (относится к синовиальным мыщелковым/эллипсоидным соединениям — см. разд. 31). Обратите внимание на широкую дистальную оконечность лучевой кости, которая образует сустав латерально с ладьевидной и медиально с полулунной костью. Движения в суставе — сгибание, разгибание, приведение и отведение. *Лучезапястный сустав и суставы запястья* укреплены ладонной, тыльной лучезапястной и запястно-локтевой связками, а также лучевой и локтевой коллатеральными связками. *Межзапястные суставы* между костями проксимального и дистального ряда позволяют осуществлять движения в суставе.

Представьте себе углубление между *костью-трапецией* (E) и *крючковидной костью* (H), находящееся на передней поверхности запястья (см. переднюю проекцию; также см. разд. 57, изображение ладони). В этом углублении располагаются сухожилия длинного сгибателя большого пальца и длинного сгибателя пальцев, а также срединный нерв. Углубление представляет собой туннель, покрытый *поперечной связкой запястья* (на рисунках не показана), которая лежит под пальпируемыми на ладонной поверхности запястья сухожилиями. Хроническое сдавление этой **связки**, которое происходит у людей, печатающих по несколько часов в день без специальной подушечки под запястьями, раздражает подлежащий срединный нерв, вызывая тем самым ощущение зуда или жжения — от запястья до подушечек большого и указательного пальцев. Эти симптомы (парестезия или онемение) могут свидетельствовать о снижении функции срединного нерва (наличии кистевого туннельного синдрома).

КОСТНО-СУСТАВНАЯ СИСТЕМА/ВЕРХНЯЯ КОНЕЧНОСТЬ

КОСТИ/СУСТАВЫ ЗАПЯСТЬЯ И КИСТИ

Советы по раскрашиванию. Используйте светлые цвета; К выделяйте светло-голубым цветом. Соотнесите изученные вами движения в суставе с рисунками в правой части страницы, показывающими движения запястья и кистей. (1) Раскрасьте три проекции костей кисти и пальцев. (2) Раскрасьте суставные поверхности (К) костей запястья, оснований проксимальных фаланг пальцев и лучевой и локтевой костей на нижнем рисунке в центре. Аккуратно раскрасьте синовиальные полости (L) простым остро отточенным карандашом. Суставной диск не раскрашивайте.

КОСТИ ЗАПЯСТЬЯ (8)

ЛАДЬЕВИДНАЯ А

ПОЛУЛУННАЯ В ТРЕХГРАННАЯ С

ГОРОХОВИДНАЯ Д ТРАПЕЦИЯ Е ТРАПЕЦИЕВИДНАЯ Ф

ГОЛОВЧАТАЯ Г КРЮЧКОВИДНАЯ Н

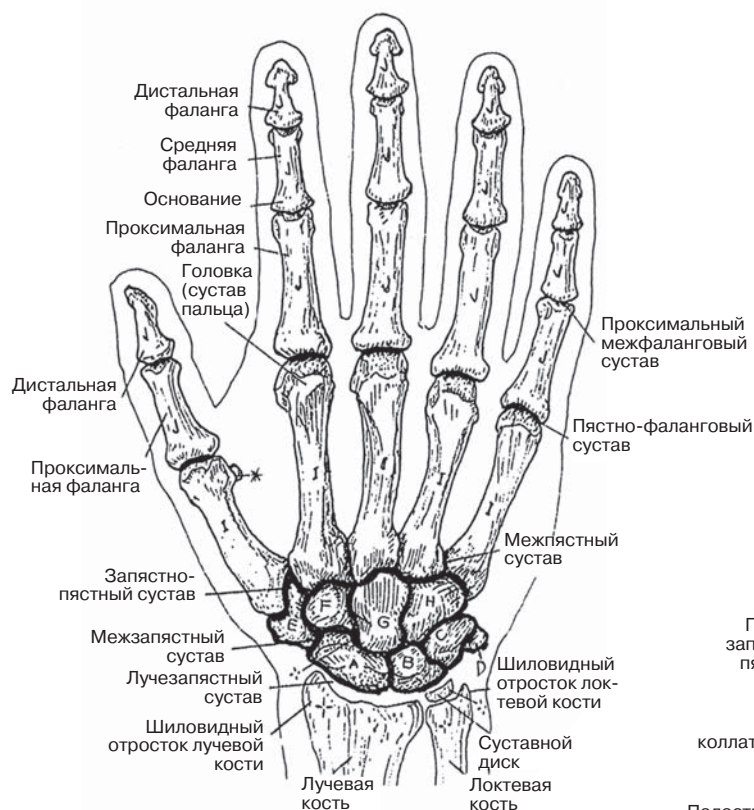
КОСТИ КИСТИ

ПЯСТНЫЕ (5) I ФАЛАНГИ ПАЛЬЦЕВ (14) J

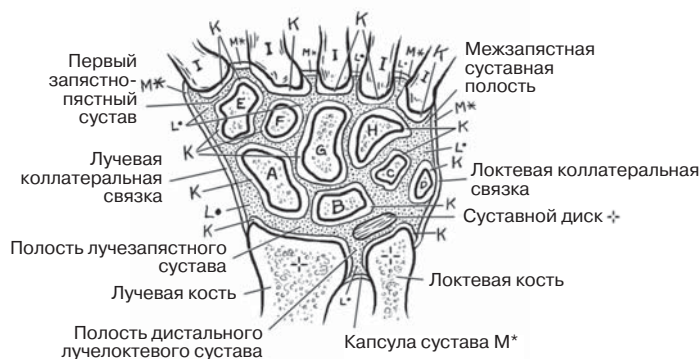
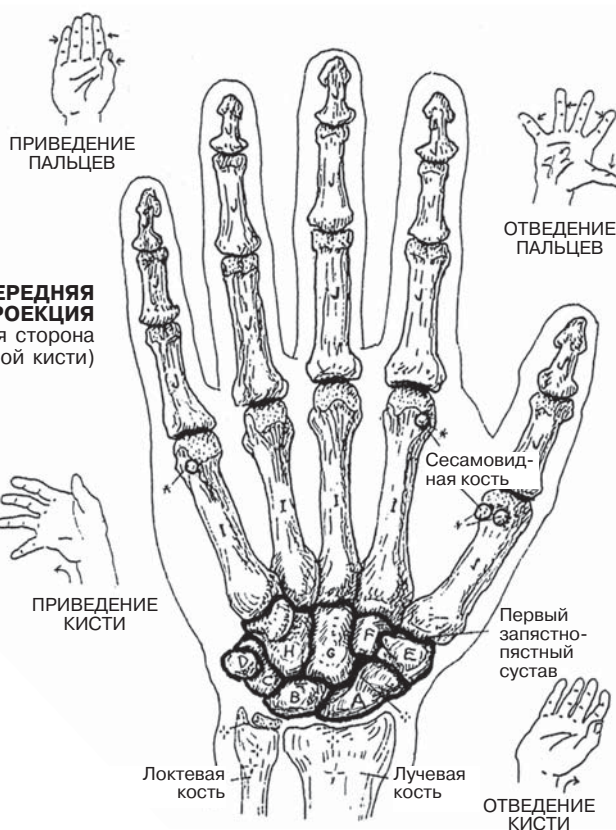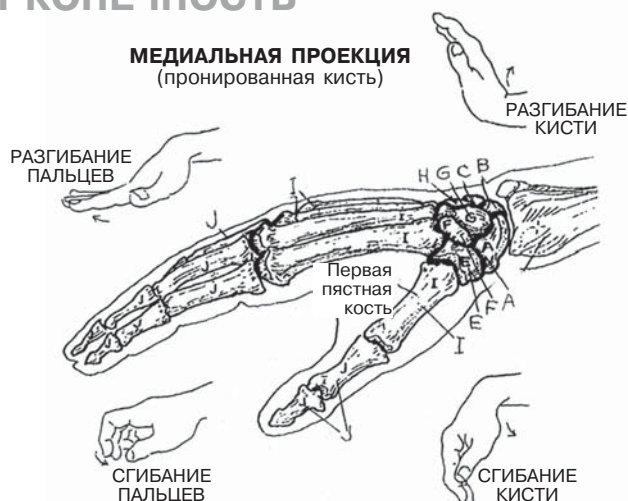СУСТАВНОЙ ХРЯЩ К

СИНОВИАЛЬНАЯ ПОЛОСТЬ L

СВЯЗКА M*



ЗАДНЯЯ ПРОЕКЦИЯ
(тыльная сторона правой кисти)



СУСТАВЫ КИСТИ И КОСТИ ЗАПЯСТЬЯ
(Фронтальный срез, тыльная сторона)

Верхняя конечность отличается большой подвижностью. Обеспечение подвижности начинается с лопатки, прикрепленной мышцами к задней грудной стенке так, чтобы иметь возможность изменять свое положение. Попробуйте пропальпировать на своем плече ость лопатки и акромион (см. разд. 30). Чтобы увидеть, как движутся лопатки, наблюдая за собой в зеркало через плечо, поднимите и опустите плечи, обнимите себя руками, вытяните их в стороны, затем вверх и вниз.

Плечевая кость легко прощупывается от плеча до локтя. Хорошо различаются на ощупь медиальный и латеральный надмыщелки, а также локтевой отросток. Сможете ли вы найти локтевой нерв под медиальным надмыщелком? Надавите сильнее, и он «отзовется» на всем своем протяжении до самого мизинца!

Пошевелите каждым суставом верхней конечности, начиная от пальцев и заканчивая плечом, найдите все суставы и определите объем движений каждого. Заведите журнал и запишите в него свои показатели.

КОСТНО-СУСТАВНАЯ СИСТЕМА/ВЕРХНЯЯ КОНЕЧНОСТЬ

КОСТИ И СУСТАВЫ: ПОВТОРЕНИЕ ПРОЙДЕННОГО МАТЕРИАЛА

Советы по раскрашиванию. Между двумя большими рисунками запишите названия костей соответствующим для них цветом. (1) Раскрасьте стрелочки, указывающие на те места на теле, в которых кости видны или пальпируются. (2) Напишите простым карандашом все названия пронумерованных суставов, какие сможете вспомнить.

(Ответы см. в Приложении А.)

КОСТНЫЕ ОРИЕНТИРЫ

КОСТНЫЕ ОРИЕНТИРЫ

КОСТИ

A _____

B _____

C _____

D _____

E _____

F _____

G _____

H _____

СУСТАВЫ

1 _____

2 _____

3 _____

4 _____

5 _____

6 _____

7 _____

8 _____

9 _____

10 _____

11 _____

12 _____

13 _____

ПЕРЕДНЯЯ ПРОЕКЦИЯ
(правая рука)

ЗАДНЯЯ ПРОЕКЦИЯ
(правая рука)

Тазовая кость (os coxae) состоит из трех костей, соединенных хрящевой тканью в области вертлужной впадины, которые между 14–16-м годами жизни срастаются. Эти кости — **подвздошная, седалищная и лобковая**. Вертлужная впадина (*acetabulum*) является выемкой для головки бедренной кости; латинское слово *acetabulum* означало древнеримскую чашу с уксусом, в который окунали пищу. Тазовую кость можно сравнить с пропеллером: слегка изогнутое широкое крыло (*ala*) подвздошной кости похоже на одну из лопастей, а немного развернутая по отношению к ней седалищно-лобковая кость — на другую. С крестцово-подвздошных сочленений на вертлужные впадины через тела подвздошных костей передается вес головы, туловища и верхних конечностей. Особенностью парных седалищных костей являются бугры, на которые человек опирается при сидении. Парные лобковые кости образуют лобковый симфиз (полуподвижное хрящевое соединение), придающий стабильность всем тазовым костям.

Две тазовые кости образуют **тазовый пояс**. Он не включает в себя крестец, но словно охватывает его. Сравните тазовый пояс с плечевым поясом верхней конечности (разд. 29): ключицы и лопатки подобным же образом «охватывают» верхнюю часть позвоночника. Крестец не является частью тазового пояса так же как шейные и грудные позвонки не являются частью плечевого пояса. Два пояса имеют определенное сходство: седалищно-лобковые кости по форме и функции в некоторой степени сходны с ключицами, а подвздошные кости — с лопатками. Однако тазовый пояс выполняет опорную функцию, поэтому он менее подвижен, чем плечевой.

Две тазовые кости и **крестец** образуют **таз** (см. иллюстрации в нижней части страницы). Полость таза состоит из большого (ложного) и малого (истинного) таза. Широкая чашеобразная полость на уровне подвздошных ямок — **ложный**, или **большой таз**. Периметр большого таза представляет собой кольцо (пограничную линию, *linea terminalis*). Полость ниже кольца называют **малым тазом**. Он имеет цилиндрическую форму.

Обратите внимание, что большой таз не имеет костной передней стенки; его передняя стенка — мышечная. Убедиться в этом можно, пропальпировав собственную переднюю брюшную стенку и изучив информацию в разд. 49.

Полость *малого* таза имеет и костную, и мышечную стенки, а также содержит множество структур (см. разд. 50, 144). Посмотрите на изображение таза с медиальной стороны в правой нижней части страницы, обратите внимание на плоскость нижней апертуры таза (**выход из полости таза**), ограниченную нижним краем лобковой кости и верхушкой **копчика**; она ближе к горизонтальной, чем плоскость **входа в полость таза**. Выход из полости таза образован мышечными стенками (см. разд. 50). Дно полости таза одновременно является верхней частью промежности (см. разд. 51).

КОСТНО-СУСТАВНАЯ СИСТЕМА/НИЖНЯЯ КОНЕЧНОСТЬ

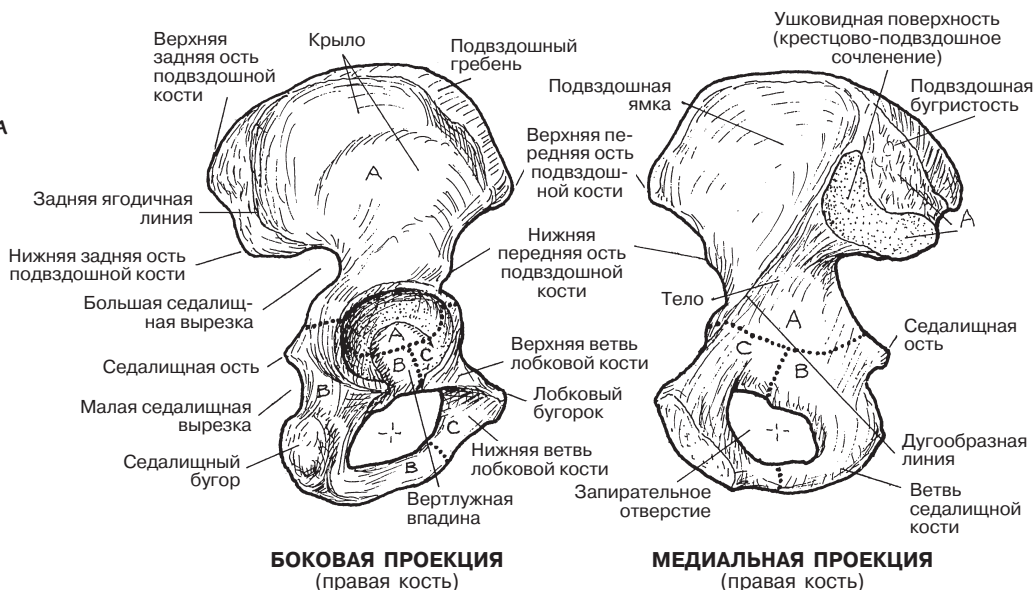
ТАЗОВАЯ КОСТЬ, ТАЗОВЫЙ ПОЯС, ТАЗ

Советы по раскрашиванию. Для раскрашивания костей А–D¹ используйте очень светлые цвета. (1) Раскрасьте названия и изображения тазовых костей в боковой и медиальной проекциях на верхних рисунках. Обратите внимание на уш-

ковидную поверхность и седалищные бугры. (2) Раскрасьте оба изображения тазового пояса. Обратите внимание, что крестец раскрашивать не нужно. (3) Раскрасьте изображения таза и обратите внимание на две части тазовой полости.

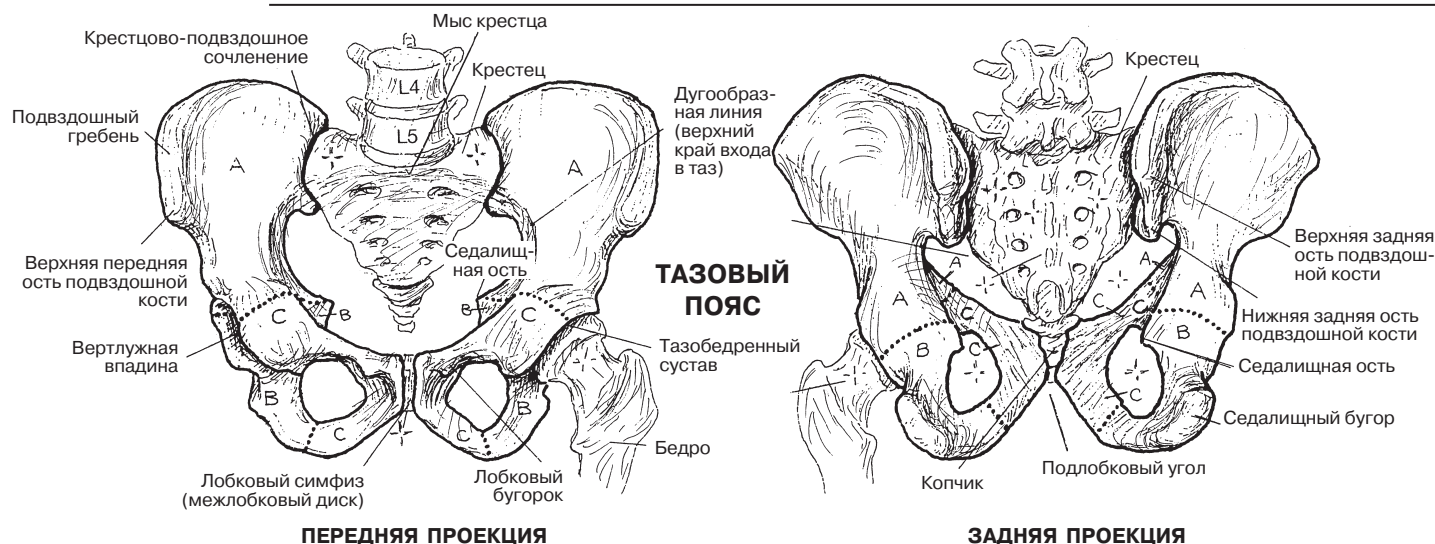
ТАЗОВАЯ КОСТЬ

ПОДВЗДОШНАЯ КОСТЬ А
СЕДАЛИЩНАЯ КОСТЬ В
ЛОБКОВАЯ КОСТЬ С



БОКОВАЯ ПРОЕКЦИЯ
(правая кость)

МЕДИАЛЬНАЯ ПРОЕКЦИЯ
(правая кость)



ПЕРЕДНЯЯ ПРОЕКЦИЯ

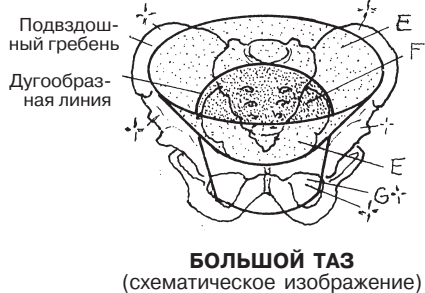
ЗАДНЯЯ ПРОЕКЦИЯ

БОЛЬШОЙ ТАЗ Е
ВХОД В ПОЛОСТЬ ТАЗА F

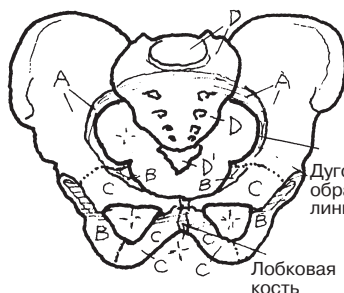
ТАЗ

МАЛЫЙ ТАЗ G
ВЫХОД ИЗ ПОЛОСТИ ТАЗА H

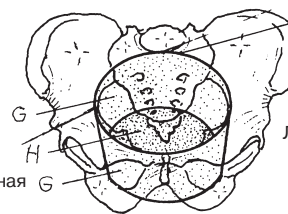
КРЕСТЕЦ D
КОПЧИК D¹



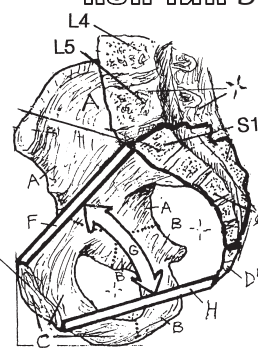
БОЛЬШОЙ ТАЗ
(схематическое изображение)



Дугообразная линия
Лобковая кость



МАЛЫЙ ТАЗ
(схематическое изображение)



МЕДИАЛЬНАЯ ПРОЕКЦИЯ ТАЗА

Мужской таз отличается от **женского**. Различия между ними изучались по многим причинам: в связи с необходимостью идентификации тел в судебной медицине, оценкой гинекологического статуса женщины, в рамках антропологических и анатомических исследований. Но особый интерес размеры таза и его физические характеристики представляют при проведении клинического пренатального исследования. Такое исследование включает в себя измерение размеров таза и его емкости, которые важны для прохождения плода по родовым путям. Акушерские измерения (пельвиметрия) осуществляются вручную с помощью различных методик, в частности, с помощью УЗИ и МРТ.

Обычно женский таз шире, чем мужской. Так, у женщин **подлобковый угол** больше, чем у мужчин. Этот угол можно легко измерить на лабораторном скелете, если поместить кисть на лобок так, чтобы большой палец лежал на одной нижней ветви лобковой кости, а указательный — на другой. Если угол между этими двумя пальцами точно соответствует лобковому углу, то, скорее всего, таз женский. Если лобковый угол соответствует углу между указательным и средним пальцами, то, вероятнее всего, таз мужской.

Если сравнивать женский и мужской таз, поместив их рядом, то можно заметить, что женский таз (и большой, и малый) обычно шире, чем мужской. У женщин также шире **вход** в полость таза и **выход** из нее. Расстояние между седалищными буграми, двумя седалищными остями и седалищными остью и **крестцом** у женщин больше. Как правило, у лиц женского пола сильнее выражена изогнутость крестца, а также шире седалищная вырезка.

На форму таза и его емкость влияют осанка, патологии костей (например, остеомаляция) и другие факторы.

Тазовый пояс стабилизируют суставы и **связочный аппарат**. (Плечевому поясу требуется большая подвижность, чем тазовому, поэтому в нем стабилизация достигается в основном не с помощью связок, а с помощью мышц — см. разд. 29, 52–53.) Стабильность таза за счет связок особенно важна при осуществлении движения, физической активности, родах и переносе тяжестей. Обратите внимание, что подвздошно-поясничная и передняя продольная связки, а также задняя продольная, желтая, надостистая и межостистая связки (на рисунках не показаны) соединяют крестец и позвоночник. Мощные крестцово-подвздошные связки (передняя, задняя, межкостная) укрепляют крестцово-подвздошные суставы (см. разд. 37). Заметьте, что стабильности тазобедренного сустава способствуют связки, исходящие из каждой части тазовой кости. Крестцово-бугорная и крестцово-остистая связки не только прикрепляют крестец к седалищной кости, но и пересекают друг друга таким образом, что создают большое и малое седалищные отверстия для прохождения нервов, сосудов и сухожилий/мышц таза (см. «*Седалищное отверстие (большое)*» и «*Седалищное отверстие (малое)*» в Глоссарии).

Для осуществления безболезненных движений необходима стабильность **бедра и крестцово-подвздошных суставов**, а также лобкового симфиза (лонного сочленения). Их стабильность очень важна при совершении наклонов и подъеме тяжестей, в процессе которых используются нижняя часть туловища и нижние конечности.

Именно через эти суставы на бедра переносится общий вес туловища, верхних конечностей и головы. Как видно на рисунках, крестцово-подвздошные сочленения формирует треугольный крестец, словно вклинивающийся между двумя подвздошными костями таза. Обратите внимание, что у этих суставов имеются и хрящевые, и костно-фиброзные поверхности (фронтальный срез, медиальная проекция). В сущности, крестец является краеугольным камнем в арке, которую составляют он сам, две тазовые кости и две нижние конечности. С функциональной точки зрения различие между данной аркой в организме и кладкой римской арки заключается лишь в том, что человек осуществляет движения. Если убрать краеугольные камни из арки, она разрушится; если крестцово-подвздошные связки или суставы ослабевают или подвергаются воспалению либо в них наблюдается дисбаланс мышечных сил, возникают болезненность, нестабильность суставов и ограничения подвижности. В таких случаях обычно говорят, что болит поясница.

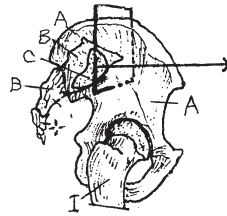
Каждый крестцово-подвздошный сустав расположен в сагиттальной плоскости. Передняя часть **ушковидной** поверхности каждой кости хрящевая, задняя часть (подвздошная и крестцовая бугристости) — более прочная; к поверхности каждой кости прикрепляются **задняя и межкостная крестцово-подвздошные связки** (см. фронтальный срез и боковую/медиальную проекции на верхнем рисунке справа). В крестцово-подвздошных суставах возможны скользящее и вращательное движения, так как оба они имеют общую суставную капсулу. При беременности амплитуда этих движений увеличивается. В общем и целом движения в крестцово-подвздошных суставах резко ограничены несоответствием ушковидных поверхностей друг другу, плотной толстой задней и межкостной крестцово-подвздошной связками, а также более тонкой передней крестцово-подвздошной связкой. Крестцово-подвздошные суставы иногда довольно рано разрушаются, причем чаще это происходит у мужчин. Также суставы оссифицируются, преимущественно в пожилом возрасте: в таких случаях они становятся малоподвижными.

Тазобедренный сустав является шаровидным синовиальным соединением между **вертлужной впадиной тазовой кости** и головкой **бедренной кости**. В суставе возможны сгибание, разгибание, приведение, отведение, вращение кнаружи и кнутри, а также циркумдукция. Каждую суставную поверхность выстилает **суставной хрящ**; хрящ вертлужной впадины имеет С-образную форму. Неполное углубление вертлужной впадины компенсируется поперечной связкой вертлужной впадины и фиброзно-хрящевой губой, расположенной по всей окружности вертлужной впадины. У сустава имеется капсула; ее укрепляют три мощные связки — подвздошно-бедренная, седалищно-бедренная и лобково-бедренная. Между краями хряща в вертлужной впадине берет начало связка головки бедренной кости (**круглая связка** — *ligamentum teres*). Она легко подвергается растяжению, однако несет артерию, играющую главную роль в кровоснабжении бедренной кости. Для обеспечения адекватного кровоснабжения сустава необходимы как сосуды круглой связки, так и сосуды, огибающие бедренную кость.

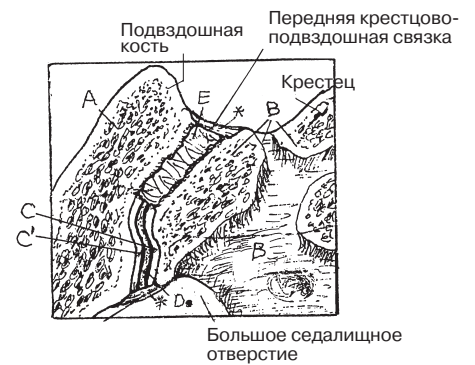
КОСТНО-СУСТАВНАЯ СИСТЕМА/НИЖНЯЯ КОНЕЧНОСТЬ КРЕСТЦОВО-ПОДВЗДОШНЫЕ И ТАЗОБЕДРЕННЫЕ СУСТАВЫ

Советы по раскрашиванию. (1) Раскрасьте два верхних рисунка. На левом из них обратите внимание на ушковидную поверхность крестца (С). Часть рисунка в рамке изображает фронтальный срез крестцово-подвздошного сустава, показанного справа. (2) Раскрасьте большую иллюстрацию в центре и две маленькие; соотнесите эти изображения с фронтальным срезом. (3) Раскрасьте два нижних рисунка.

ТАЗОВАЯ КОСТЬ И КРЕСТЕЦ
(Правая латеральная поверхность)



ФРОНТАЛЬНЫЙ СРЕЗ



КРЕСТЦОВО-ПОДВЗДОШНЫЙ СУСТАВ

КРЕСТЕЦ В

ГИАЛИНОВЫЙ ХРЯЩ УШКОВИДНОЙ ПОВЕРХНОСТИ С

ТАЗОВАЯ КОСТЬ А

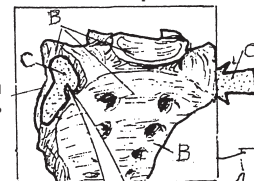
ВОЛОКНИСТЫЙ ХРЯЩ УШКОВИДНОЙ ПОВЕРХНОСТИ С'

СИНОВИАЛЬНАЯ ПОЛОСТЬ Д

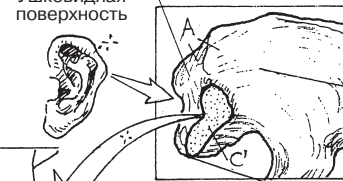
МЕЖКОСТНАЯ КРЕСТЦОВО-ПОДВЗДОШНАЯ СВЯЗКА Е

КРЕСТЦОВО-ПОДВЗДОШНЫЙ СУСТАВ

БОКОВАЯ/ПЕРЕДНЯЯ ПРОЕКЦИЯ



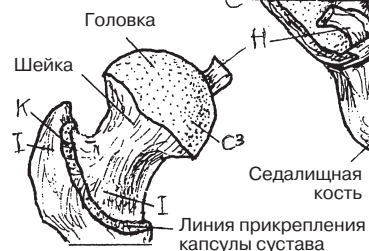МЕДИАЛЬНАЯ ПРОЕКЦИЯ



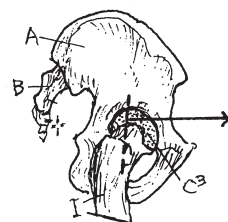
КРЕСТЦОВО-ПОДВЗДОШНЫЙ СУСТАВ

КРЕСТЦОВО-ПОДВЗДОШНЫЙ СУСТАВ

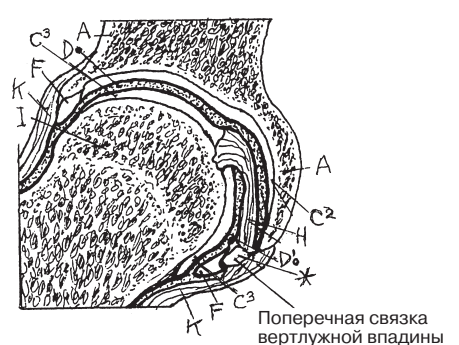
ВЕРТЛУЖНАЯ ВПАДИНА *



ТАЗОБЕДРЕННЫЙ СУСТАВ
(Боковая/передняя проекция)



ФРОНТАЛЬНЫЙ СРЕЗ СУСТАВА



ТАЗОБЕДРЕННЫЙ СУСТАВ

ТАЗОВАЯ КОСТЬ А

ВЕРТЛУЖНАЯ ВПАДИНА *

ГУБА ВЕРТЛУЖНОЙ ВПАДИНЫ F

СУСТАВНОЙ ХРЯЩ С²

СИНОВИАЛЬНАЯ МЕМБРАНА G

КРУГЛАЯ СВЯЗКА H

СИНОВИАЛЬНАЯ ПОЛОСТЬ D'

БЕДРЕННАЯ КОСТЬ I

СУСТАВНОЙ ХРЯЩ С³

СУСТАВНАЯ КАПСУЛА K

Бедренная кость является частью бедра; кости голени представлены *большеберцовой* и *малоберцовой костями*. Большой и малый вертела служат местом прикрепления мышц бедра. Эти вертела образуются в ранние годы жизни за счет тяги мышц. Диафиз, слегка изогнутый кпереди по длине, закруглен на всем протяжении, за исключением задней части, где к шероховатой линии (*linea aspera*) крепятся мышцы. Дистально диафиз расширяется и переходит в массивные мыщелки бедра, образуя коленный сустав с мыщелками большеберцовой кости. **Надколенник** сочленяется с хрящом бедренной кости между двумя мыщелками. Надколенник является сесамовидной костью, развивающейся в сухожилии четырехглавой мышцы бедра.

Большеберцовая кость является основной опорной костью голени. Это единственная кость голени, сообщающаяся с коленным суставом. В проксимальной части она имеет слегка вогнутые мыщелки, которые сочленяются с округлыми мыщелками бедра. К пальпируемой бугристости большеберцовой кости, немного дистальнее мыщелков, прикрепляется связка надколенника. Диафиз большеберцовой кости в поперечном срезе треугольный; вершиной является острый передний край, который легко пальпируется. К переднемедиальной поверхности мышцы не прикрепляются, в отличие от переднелатеральной, которую мышцы покрывают полностью. Расширенная дистальная часть большеберцовой кости имеет слегка вогнутую горизонтальную поверхность, сочленяющуюся с закругленной таранной костью лодыжки. Короткая вертикальная часть кости, как и медиальная часть лодыжки, также образующей сустав с таранной костью (см. разд. 40), хорошо пальпируется. Скоро из нашей книги вы узнаете обо всех мышцах, с помощью которых масса тела распределяется на один лишь голеностопный сустав при стоянии на одной ноге!

Малоберцовая кость, не являющаяся опорной, в верхних двух третях представляет собой место для прикрепления мышц. Головка малоберцовой кости соединяется с нижней частью латерального мыщелка большеберцовой кости (проксимальный межберцовый сустав; синовиальное соединение; плоский). Диафиз малоберцовой кости образует с диафизом большеберцовой кости *промежуточный межберцовый сустав* (межкостная связка; синдесмоз). Дистальнее малоберцовая кость сочленяется с большеберцовой (дистальный межберцовый сустав; синдесмоз). Латеральная часть малоберцовой кости представляет собой пальпируемую латеральную лодыжку, которая образует сустав с таранной костью. Дистальные части малоберцовой и большеберцовой костей образуют сустав с таранной (голеностопный сустав).

При вращении и отведении/приведении коленный сустав часто подвергается травмам; при сгибании/разгибании — в меньшей степени. Ограниченная возможность ротации доставляет много проблем любителям играть в баскетбол. Сухожилия и мышцы, приводящие сустав в движение, укрепляют связки, стабилизирующие коленный сустав. Фиброзные тяжи медиальной и латеральной частей четырехглавой мышцы вплетаются в фиброзную капсулу сустава с каждой стороны надколенника, образуя медиальный и латеральный удерживатели.

КОСТНО-СУСТАВНАЯ СИСТЕМА/НИЖНЯЯ КОНЕЧНОСТЬ

КОСТИ БЕДРА И ГОЛЕНИ

Советы по раскрашиванию. Используйте светлые цвета, чтобы после закрашивания поверхностей четырех костей остались видны особенности их строения. (1) После раскра-

шивания двух основных проекций перейдите к двум центральным рисункам и раскрасьте серым цветом поверхностные связки, сухожилия и мышцы, стабилизирующие коленный сустав.

БЕДРО

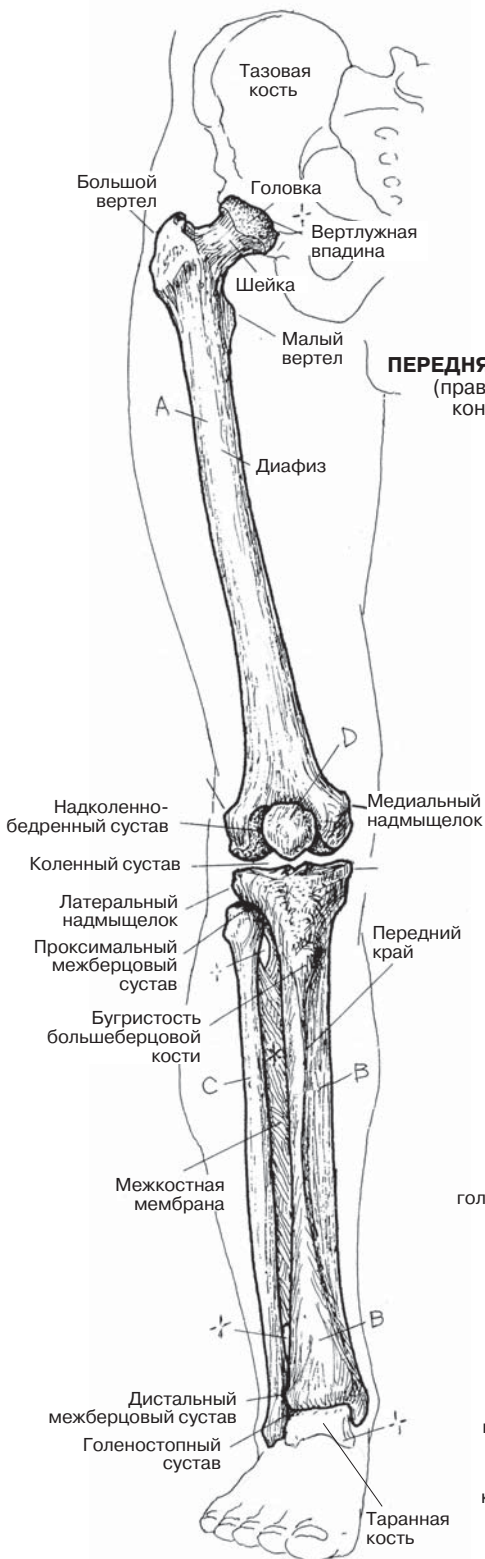
БЕДРЕННАЯ КОСТЬ А

ГОЛЕНЬ

НАДКОЛЕННИК Д

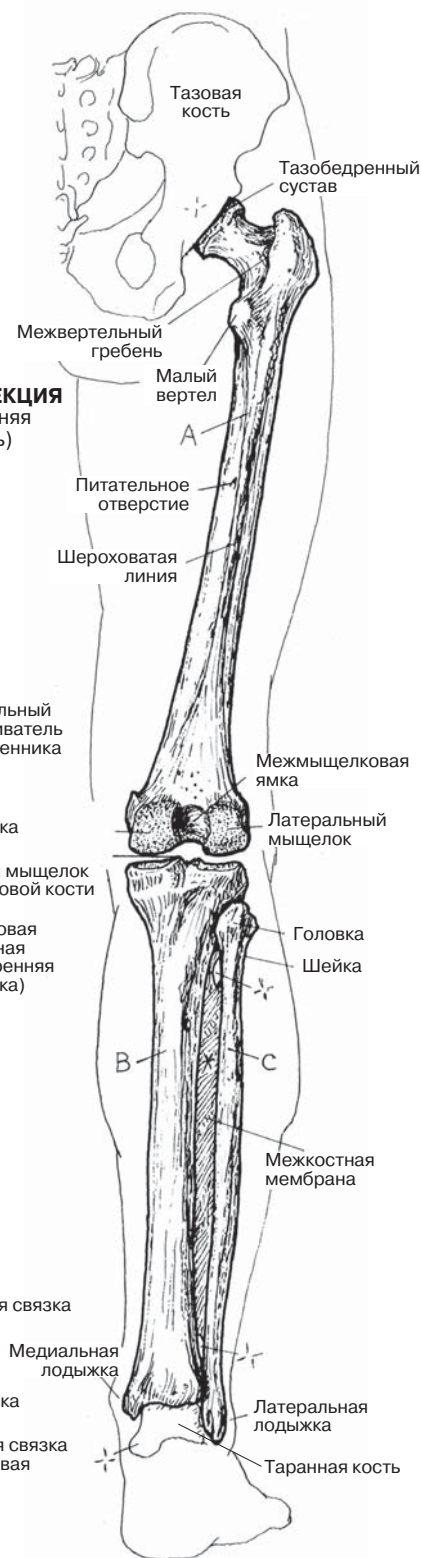
БОЛЬШЕБЕРЦОВАЯ КОСТЬ В

МАЛОБЕРЦОВАЯ КОСТЬ С

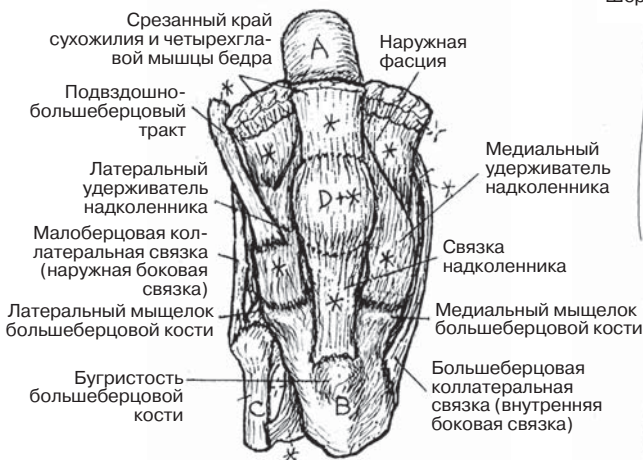


ПЕРЕДНЯЯ ПРОЕКЦИЯ
(правая нижняя конечность)

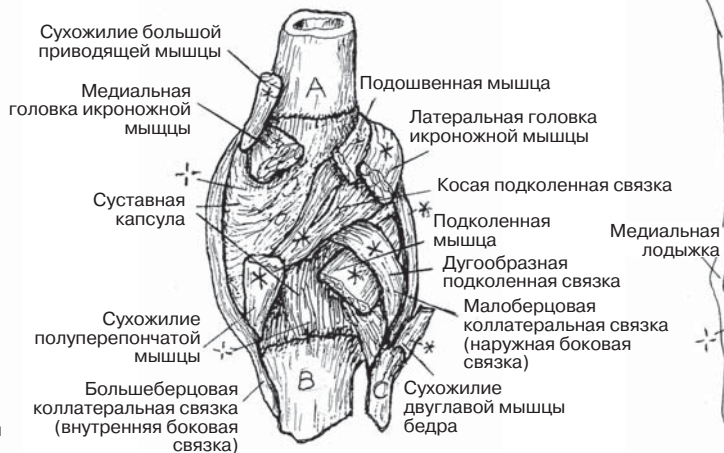
ЗАДНЯЯ ПРОЕКЦИЯ
(правая нижняя конечность)



ПЕРЕДНЯЯ ПРОЕКЦИЯ



СВЯЗКИ/СУХОЖИЛИЯ/МЫШЦЫ КОЛЕННОГО СУСТАВА



ЗАДНЯЯ ПРОЕКЦИЯ

Коленный сустав состоит из двух синовиальных суставов между мыщелками бедренной и большеберцовой костей и плоского синовиального соединения между надколенником и бедренной костью. Отметьте, что малоберцовая кость и межберцовый сустав *не* являются частью коленного сустава. Движения коленного сустава — в основном это сгибание и разгибание с различной степенью ротации и скольжения — показаны в разд. 62.

Изучая сагиттальный срез коленного сустава, обратите внимание на **внутри-суставной хрящ** надколенно-бедренного сустава. Надколенник представляет собой сесамовидную кость, которая развивается в толще сухожилия четырехглавой мышцы бедра. Он препятствует изнашиванию сухожилия при сгибании и разгибании колена. В передней проекции надколенника рассмотрите две его поверхности и соответствующую суставную поверхность бедренной кости. Показанные на рисунках синовиальные **сумки** могут изменяться в размере. *Наднадколенниковая сумка* является продолжением синовиальной полости сустава.

Фиброзная (суставная) капсула покрывает сустав не полностью; там, где она отсутствует, представлена недостаточно либо замещается надколенником (спереди), сустав укрепляют связки. Внутреннюю поверхность фиброзной капсулы (за исключением *менисков*, суставных поверхностей и задней части фиброзной капсулы) выстилает синовиальная мембрана (на рисунках не показана).

На сагиттальном срезе коленного сустава и в верхней проекции сустава можно увидеть **мениски**. Они представляют собой полукруглые фиброзно-хрящевые диски, прикрепленные к мыщелкам большеберцовой кости связками. Они удерживают мыщелки бедренной кости в необходимом положении. Концы менисков (рога) крепятся к межмыщелковому возвышению большеберцовой кости. Рога хорошо иннервированы, за счет чего болевые ощущения при разрыве заднего рога медиального мениска оказываются очень сильными. Медиальный мениск лучше прикреплен к большеберцовой кости, чем латеральный. Таким образом, он менее подвижен и легче повреждается при чрезмерной ротации и форсированном отведении при фиксированной стопе.

Коленный сустав укреплен связками и сухожилиями мышц. Список мышц, пересекающих коленный сустав, можно составить на основе информации, предоставленной на страницах нашей книги.

Связки выполняют важную функцию ограничения подвижности коленного сустава и менисков. **Коллатеральные связки** препятствуют нежелательным боковым движениям в колене. **Передняя крестообразная** связка названа так по месту **прикрепления к передней части большеберцовой кости, а задняя крестообразная** — по месту прикрепления к задней части большеберцовой кости. В проксимальной части они пересекаются. Передняя крестообразная связка проходит *кзади и латерально* и прикрепляется к заднемедиальной части латерального мыщелка бедра; задняя крестообразная связка проходит *кпереди и медиально* и прикрепляется к медиальной части медиального мыщелка бедра. Эти связки существенно препятствуют смещению большеберцовой и бедренной костей *кзади/кпереди*; при разрыве крестообразной связки наблюдаются чрезмерные переднезадние движения большеберцовой кости относительно бедренной кости.

КОСТНО-СУСТАВНАЯ СИСТЕМА/НИЖНЯЯ КОНЕЧНОСТЬ

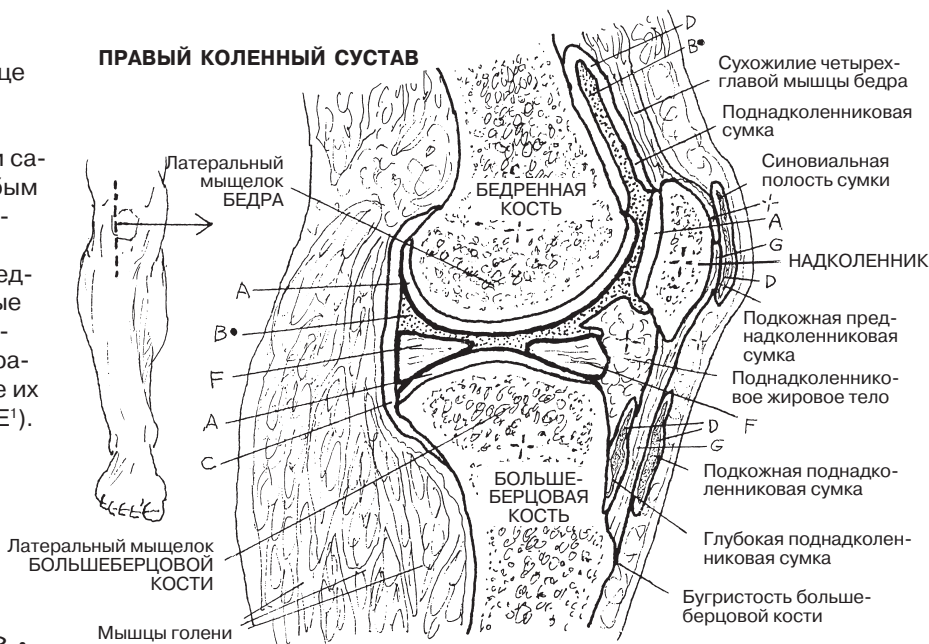
КОЛЕННЫЙ СУСТАВ

Советы по раскрашиванию. На этой странице бедренную, большеберцовую, малоберцовую кости и костную поверхность надколенника раскрашивать не следует. (1) На изображении сагиттального среза раскрасьте область А голубым цветом, а В — черным. Синовиальная мембрана, выстилающая полость, не показана. (2) На нижнем изображении коленного сустава (передняя проекция) обратите внимание на суставные поверхности (А) на задней поверхности надколенника и раскрасьте их. (3) Раскрасьте изображения крестообразных связок, показывающие их функции и особенности взаимодействия (Е и Е').

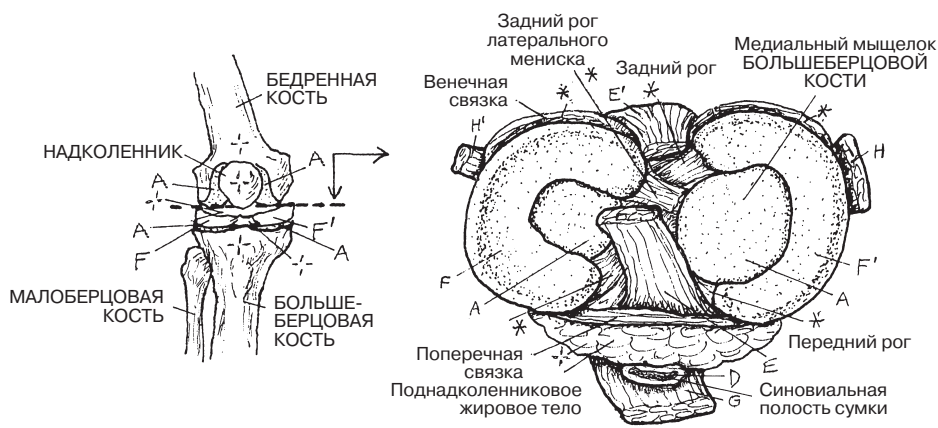
СТРУКТУРЫ КОЛЕННОГО СУСТАВА

- СУСТАВНОЙ ХРЯЩ А
- СИНОВИАЛЬНАЯ ПЛОСКОСТЬ В
- СУСТАВНАЯ КАПСУЛА С
- СУМКА Д
- КРЕСТООБРАЗНАЯ СВЯЗКА
- ПЕРЕДНЯЯ Е
- ЗАДНЯЯ Е'
- МЕНИСКИ
- ЛАТЕРАЛЬНЫЙ F
- МЕДИАЛЬНЫЙ F'
- СВЯЗКА НАДКОЛЕННИКА G
- КОЛЛАТЕРАЛЬНАЯ СВЯЗКА
- БОЛЬШЕБЕРЦОВАЯ H
- МАЛОБЕРЦОВАЯ H'

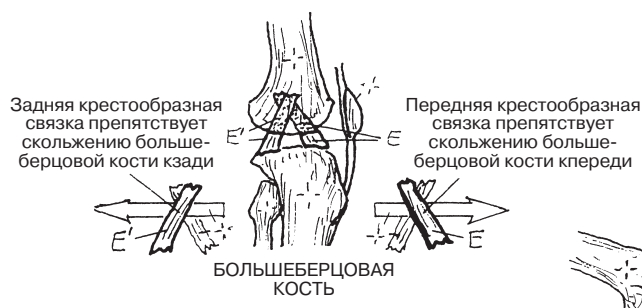
ПРАВЫЙ КОЛЕННЫЙ СУСТАВ



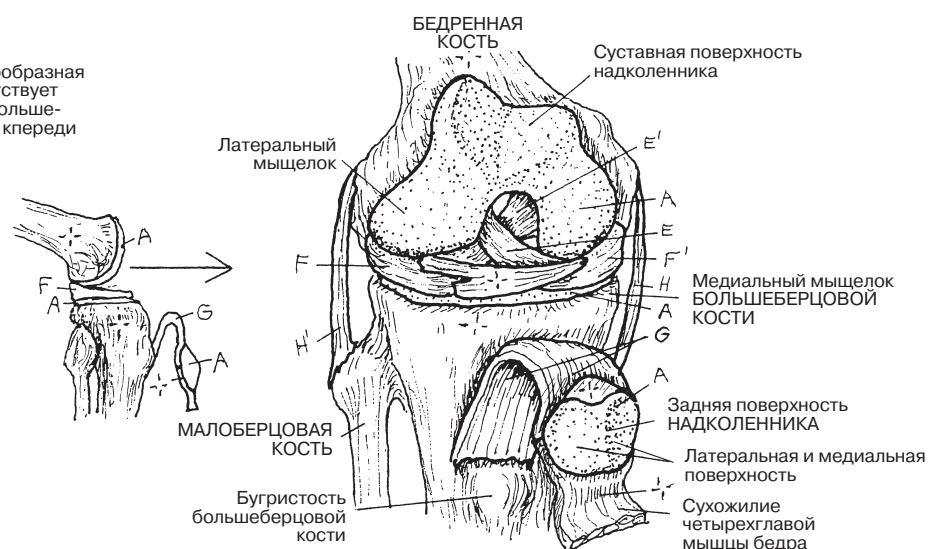
САГИТТАЛЬНЫЙ СРЕЗ



ВЕРХНЯЯ ПРОЕКЦИЯ



КРЕСТООБРАЗНЫЕ СВЯЗКИ



ПЕРЕДНЯЯ ПРОЕКЦИЯ (Открытый сустав)

Стопа представляет собой подвижную *опорную* структуру. Для полноценного выполнения своей функции стопе необходима стабильность **большеберцовой и малоберцовой костей** (костей голени). Она достигается за счет наличия *межкостной связки (мембраны)* между диафизами большеберцовой и малоберцовой костей и дистального межберцового сустава (синдесмоза), надежно прикрепляющего малоберцовую кость к малоберцовой вырезке большеберцовой кости (на рисунках не показано). Дистальные части большеберцовой и малоберцовой костей образуют U-образную суставную поверхность, сочленяющуюся с таранной костью наподобие соединения шипом в гнездо. Это **голеностопный сустав** (синовиальное соединение *шарнирного типа*), структура которого позволяет производить только сгибание (подошвенное сгибание, пальцами вниз) и разгибание (тыльное сгибание, пальцами вверх). Попытки совершить какие-либо другие движения могут привести к возникновению боли и отека (при растяжении связок голеностопного сустава) или более тяжелым последствиям.

В стопе выделяют задний отдел (**пяточная и таранная кости**), средний (**ладьевидная, кубовидная и клиновидные кости**) и передний (**плюсневые кости и фаланги пальцев**). Во время бега или ходьбы в заднем, среднем и переднем отделах стопы в вертикальной и сагиттальной плоскостях движения происходят по-разному.

Далеко не все поверхности, по которым мы ходим, являются плоскими; для осуществления своей функции стопа должна быть приспособлена к наклонным, неровным поверхностям. К счастью, ходить по таким поверхностям позволяют таранно-пяточный (*подтаранный*) сустав, таранно-пяточно-ладьевидный сустав и пяточно-кубовидный сустав (*поперечный сустав предплюсны*). Движения стопы в подтаранном и поперечном суставах называются инверсией и эверсией. При инверсии стопы мышцы тянут вверх *медиальный* край стопы; при эверсии мышцы тянут вверх *латеральный* край стопы (разд. 63–64). В действительности из-за того что стопа имеет изогнутую конфигурацию, движения в ней оказываются намного более сложными. Например, когда задний отдел стопы (предплюсна) находится в положении инверсии, передний отдел (плюсна и фаланги пальцев) находится в положении эверсии, пронации и отведения. Когда задний отдел стопы находится в положении эверсии, передний отдел — в положении инверсии, супинации и приведения. Попробуйте осуществить описанные движения, чтобы лучше представить их себе.

Изучая изображения связок голеностопного сустава в трех проекциях, обратите внимание на те связки, которые чаще подвергаются разрыву при движениях в стороны (инверсии/эверсии). В своей медиальной части стопа имеет мощные (так называемые дельтовидные) связки, а в латеральной части — более слабые, что обуславливает более высокую частоту растяжений (разрывов боковых связок) именно в положении инверсии.

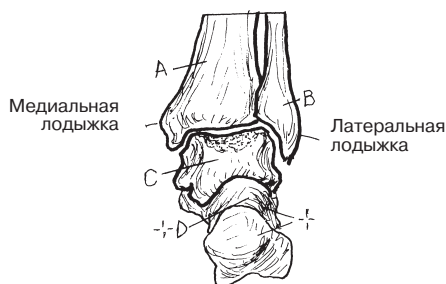Костная структура стопы образует несколько сводов, которые укрепляются связочным аппаратом и поддерживаются с помощью него. При переносе веса на костную структуру стопы оказывают влияние мышцы. Если поставить стопы вместе, то основания плюсневых костей, кубовидная и клиновидные кости образуют *поперечный свод*. Передняя часть самого крупного свода (*медиального продольного свода стопы*) состоит из головок трех плюсневых костей, клиновидной и ладьевидной костей; задняя его часть представлена пяточной костью. Роль краеугольного камня играет таранная кость. Передняя часть малого *латерального продольного свода* включает в себя латеральную клиновидную и кубовидную кости, а задняя часть — пяточную кость. Функция обоих продольных сводов заключается в смягчении ударных нагрузок, поддержании равновесия и обеспечении легкости ходьбы.

КОСТНО-СУСТАВНАЯ СИСТЕМА/НИЖНЯЯ КОНЕЧНОСТЬ ГОЛЕНОСТОПНЫЙ СУСТАВ И КОСТИ СТОПЫ

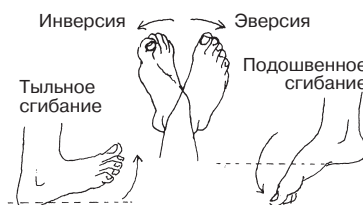Советы по раскрашиванию. (1) Раскрасьте названия костей голеностопного сустава в верхней левой части страницы. Затем раскрасьте три кости, образующие голеностопный сустав, которые изображены на верхнем рисунке в центре. На других рисунках, представленных на этой странице, раскрасьте большеберцовую и малоберцовую кости раскрашивать не надо. (2) Раскрасьте прочие кости и их названия на оставшихся рисунках. (3) Раскрасьте все связки и своды стопы, показанные в нижней части страницы, серым цветом.

ГОЛЕНОСТОПНЫЙ СУСТАВ

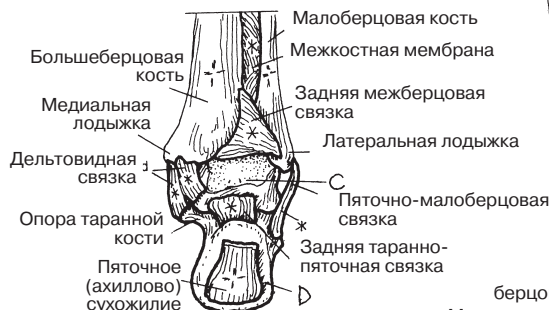
БОЛЬШЕБЕРЦОВАЯ КОСТЬ А
МАЛОБЕРЦОВАЯ КОСТЬ В
ТАРАННАЯ КОСТЬ С



ГОЛЕНОСТОПНЫЙ СУСТАВ
(Задняя проекция)



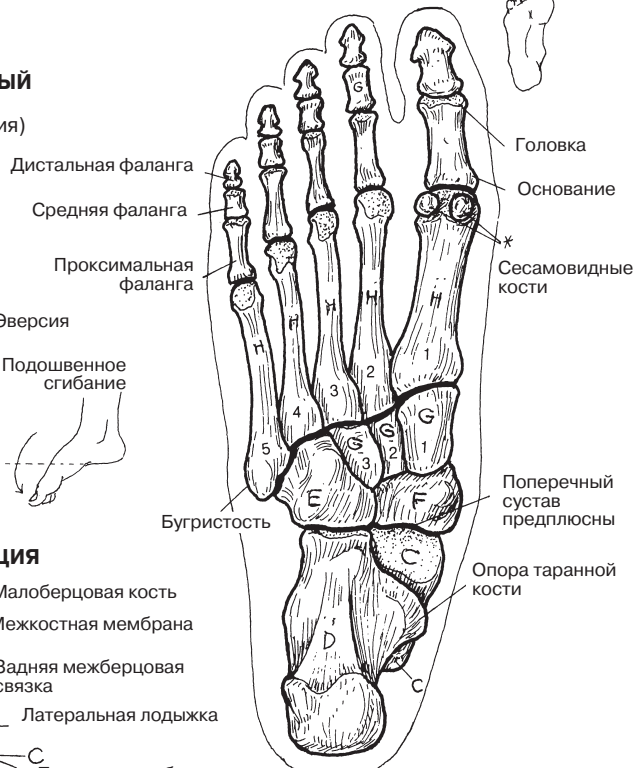ЗАДНЯЯ ПРОЕКЦИЯ



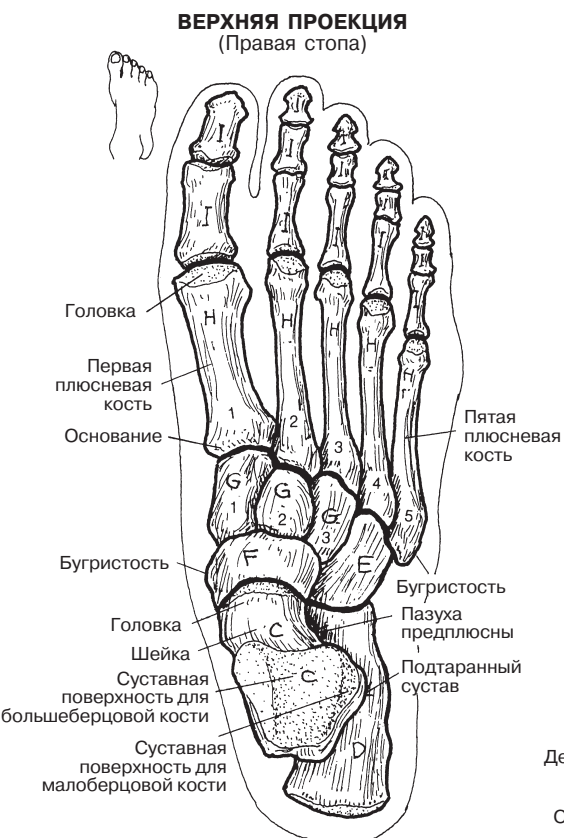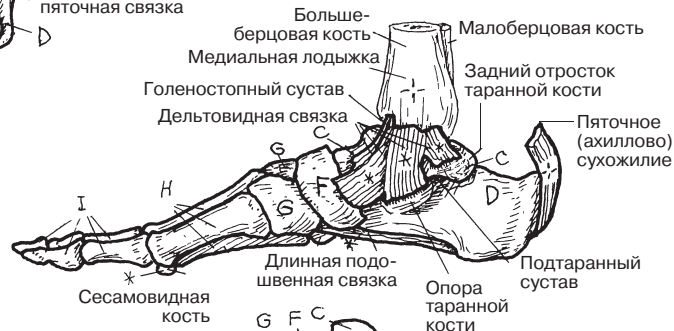
КОСТИ СТОПЫ

7 КОСТЕЙ ПРЕДПЛОСНЫ:
+ТАРАННАЯ КОСТЬ С
ПЯТОЧНАЯ КОСТЬ D
КУБОВИДНАЯ КОСТЬ E
ЛАДЬЕВИДНАЯ КОСТЬ F
3 КЛИНОВИДНЫЕ КОСТИ G
5 ПЛЮСНЕВЫХ КОСТЕЙ H
14 ФАЛАНГ ПАЛЬЦЕВ I

НИЖНЯЯ ПРОЕКЦИЯ
(с подошвенной стороны)

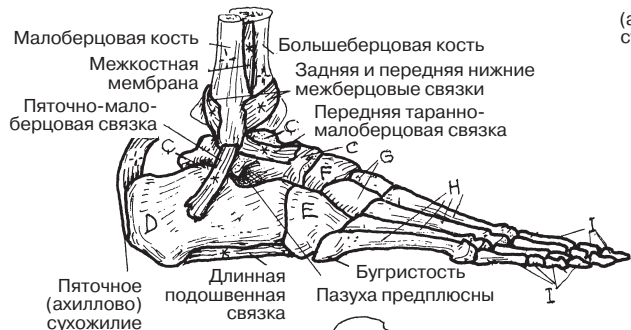

МЕДИАЛЬНАЯ ПРОЕКЦИЯ



ВЕРХНЯЯ ПРОЕКЦИЯ
(Правая стопа)

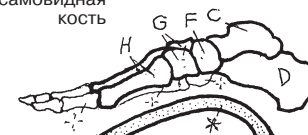
БОКОВАЯ ПРОЕКЦИЯ



ЛАТЕРАЛЬНЫЙ ПРОДОЛЬНЫЙ СВОД СТОПЫ



ПОПЕРЕЧНЫЙ СВОД СТОПЫ



МЕДИАЛЬНЫЙ ПРОДОЛЬНЫЙ СВОД СТОПЫ

Строение части некоего целого, как правило, отражает ее приспособленность к выполнению какой-либо функции. Справедливость этого утверждения становится очевидной при сравнении костей **верхних и нижних конечностей** двуногих (человека) с конечностями четвероногих (например, собаки). Плечевой пояс обеспечивает подвижность; более крепкий тазовый пояс обеспечивает стабильность как при движении, так и при перемещении тяжестей. Кости нижних конечностей крупные и крепкие, что соответствует функции несения весовой нагрузки. Соединения между ними обладают высокой прочностью; исключение — коленные суставы, которые за счет снижения стабильности получили большую подвижность. Кости верхних конечностей более легкие, а их суставы более подвижные — обычно они имеют гораздо большую амплитуду движений (сравните плечевой сустав с тазобедренным, локтевой — с коленным, запястье — с голеностопным суставом). Впрочем, некоторые люди путем тренировок способны значительно расширить свои физические возможности.

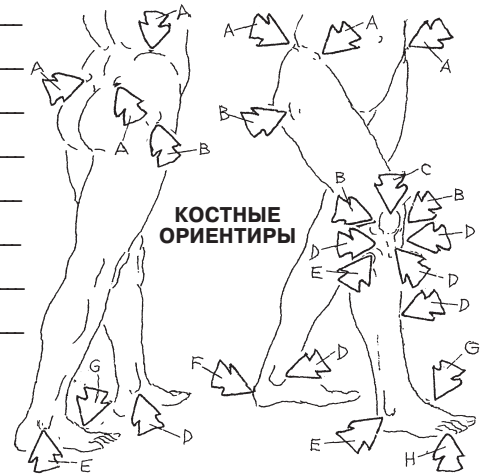
Хотя и в предплечье, и в голени по две кости, функционально они соотносятся мало. Локтевая/лучевая кости обеспечивают значительную подвижность запястья, тогда как большеберцовая/малоберцовая кости в большей степени предназначены для достижения стабильности и несения весовой нагрузки. Стопа прежде всего приспособлена для ходьбы и весовой нагрузки, а кисть (в особенности большой палец) — для осуществления движений и выполнения различных манипуляций.

КОСТНО-СУСТАВНАЯ СИСТЕМА/НИЖНЯЯ КОНЕЧНОСТЬ КОСТИ И СУСТАВЫ: ОБЗОР

Советы по раскрашиванию. Используйте светлые цвета. (1) Раскрасьте кости нижней конечности. Напишите их названия соответствующими цветами. Затем раскрасьте кости верхней конечности и напишите их названия. (2) Раскрасьте стрелки, указывающие на внешние костные ориентиры. (3) Простым карандашом подпишите названия суставов нижней конечности. (4) Раскрасьте кости передних/задних конечностей четвероногого животного. Названия костей совпадают с их аналогами у человека.

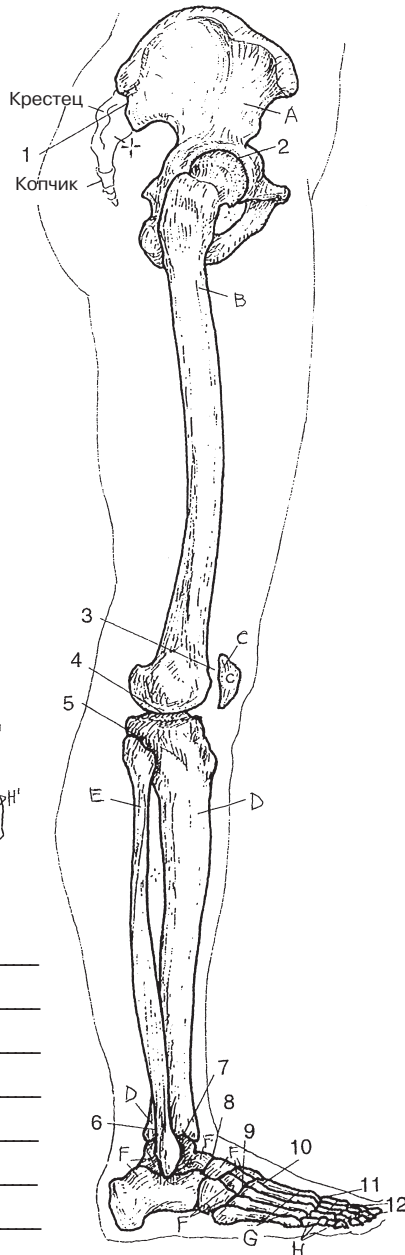
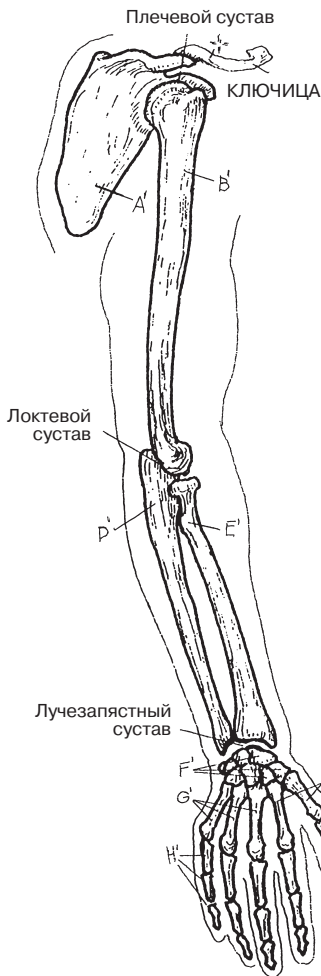
(Ответы см. в Приложении А.)

- A _____
- B _____
- C _____
- D _____
- E _____
- F _____
- G _____
- H _____



ВЕРХНЯЯ КОНЕЧНОСТЬ

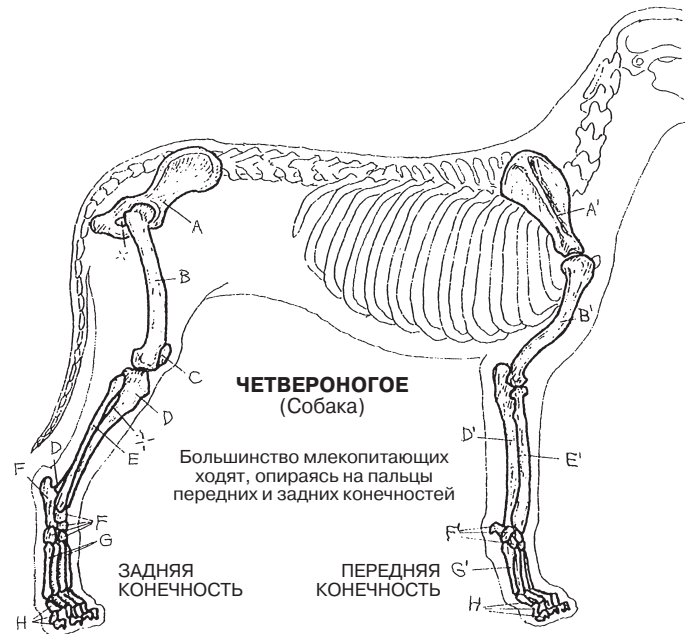
НИЖНЯЯ КОНЕЧНОСТЬ



- A' _____
- B' _____
- C' _____
- D' _____
- E' _____
- F' _____
- G' _____
- H' _____

СУСТАВЫ НИЖНЕЙ КОНЕЧНОСТИ

- 1 _____
- 2 _____
- 3 _____
- 4 _____
- 5 _____
- 6 _____
- 7 _____
- 8 _____
- 9 _____
- 10 _____
- 11 _____
- 12 _____



СКЕЛЕТНАЯ МЫШЦА

Обычная скелетная мышца (например, двуглавая мышца плеча) является отдельной единицей, характеризующейся наличием мышечной массы (**брюшка**) и фиброзными сухожилиями на каждом конце. Мышца состоит из **мышечных клеток** и трех уровней слоев защитных соединительнотканых **оболочек**. Сама мышца и ее оболочки упакованы в глубокую фасцию вместе с другими мышцами и сосудисто-нервными пучками.

Каждая скелетная мышца разделяется на **пучки**. Наружная оболочка мышцы — это фиброзный **эпимизий**. Каждый мышечный пучок вместе с нервами, мелкими артериями и венами (то есть с сосудисто-нервными пучками) покрыт более тонкой фиброзной тканью, **перимизием**. Эти нервные волокна и мелкие сосуды разветвляются, в итоге достигая отдельных мышечных клеток. Каждое мышечное волокно окружено тонким слоем соединительной ткани (**эндомизия**), который защищает важные нервно-сосудистые структуры, относящиеся к этому волокну. Каждая из этих фиброзных оболочек способствует обеспечению равномерного распределения мышечного напряжения при сокращении и поддержанию естественной эластичности мышцы, что позволяет ей восстанавливать свою длину в состоянии покоя после растяжения. В результате слияния этих фиброзных прослоек на концах мышечных волокон формируются сухожилия, которые составляют одно целое с мышцей и обеспечивают ее фиксацию в местах прикрепления, таких как надкостница или другое сухожилие.

СИСТЕМА МЫШЕЧНЫХ РЫЧАГОВ

Скелетные мышцы действуют как простые механизмы — рычаги, что повышает эффективность их сократительной работы в суставах. С точки зрения механики, уровень мышечной силы, необходимый для преодоления сопротивления движению в **суставе** (в **точке опоры**), зависит от: (1) силы этого **сопротивления** (**веса**); (2) отношения расстояния от анатомической точки опоры до анатомического места приложения **мышечной силы**; (3) анатомических мест **сопротивления** (суставов). Положение сустава по отношению к месту приложения мышечной тяги и месту приложения нагрузки определяет род используемой системы рычагов.

В **рычаге первого рода** сустав находится между мышцей и местом приложения нагрузки. Это наиболее эффективно действующий род рычагов.

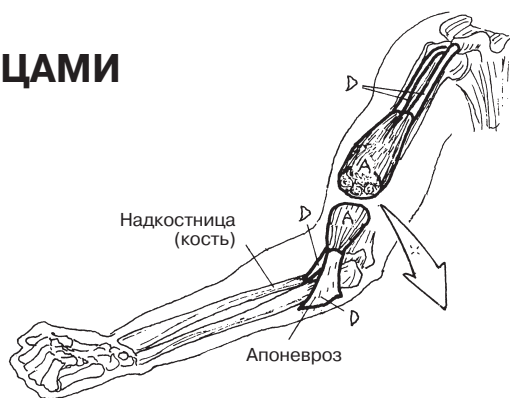
В **рычаге второго рода** место приложения нагрузки находится между суставом и тянущей мышцей. Такая рычажная система работает при подъеме тележки (точка опоры — колесо), а также при подъеме 75-килограммового тела на головки костей плюсны в плюснефаланговых суставах.

В **рычаге третьего рода** мышца находится между суставом и местом приложения нагрузки, что с точки зрения механики дает небольшой выигрыш в силе.

МЫШЕЧНАЯ СИСТЕМА

ОЗНАКОМЛЕНИЕ СО СКЕЛЕТНЫМИ МЫШЦАМИ

Советы по раскрашиванию. На этой странице названия структур, подлежащих раскрашиванию, расположены в порядке уменьшения их размеров: от самых крупных к более мелким. Однако раскрашивать структуры на рисунках следует в обратном порядке: от мелких к более крупным. (1) Начните с раскрашивания мышечного волокна (С) и его названия, для чего используйте относительно темный цвет. (2) Раскрасьте эндомизиальную оболочку (С¹) мышечных волокон значительно более светлым цветом, чем С. (3) Раскрасьте эндомизий в местах поперечного среза пучков, избегая перегородок перимизия, а затем снова раскрасьте срезы более темным цветом, обозначающим мышечные волокна. (4) Раскрасьте перимизий и его перегородки (В¹) светлым цветом. (5) Раскрасьте эпимизий мышечного брюшка (А¹) светлым цветом. (6) Раскрасьте мышечное брюшко (А) и сухожилия (D) в верхней части страницы. (7) Раскрасьте иллюстрации систем мышечных рычагов, которые используются в организме человека.



СОСУДИСТО-НЕРВНЫЙ ПУЧОК
(Нерв, артерия, вена)

СКЕЛЕТНАЯ МЫШЦА

МЫШЕЧНОЕ БРЮШКО А

ОБОЛОЧКА

ЭПИМИЗИЙ А¹

ПУЧОК В

ОБОЛОЧКА

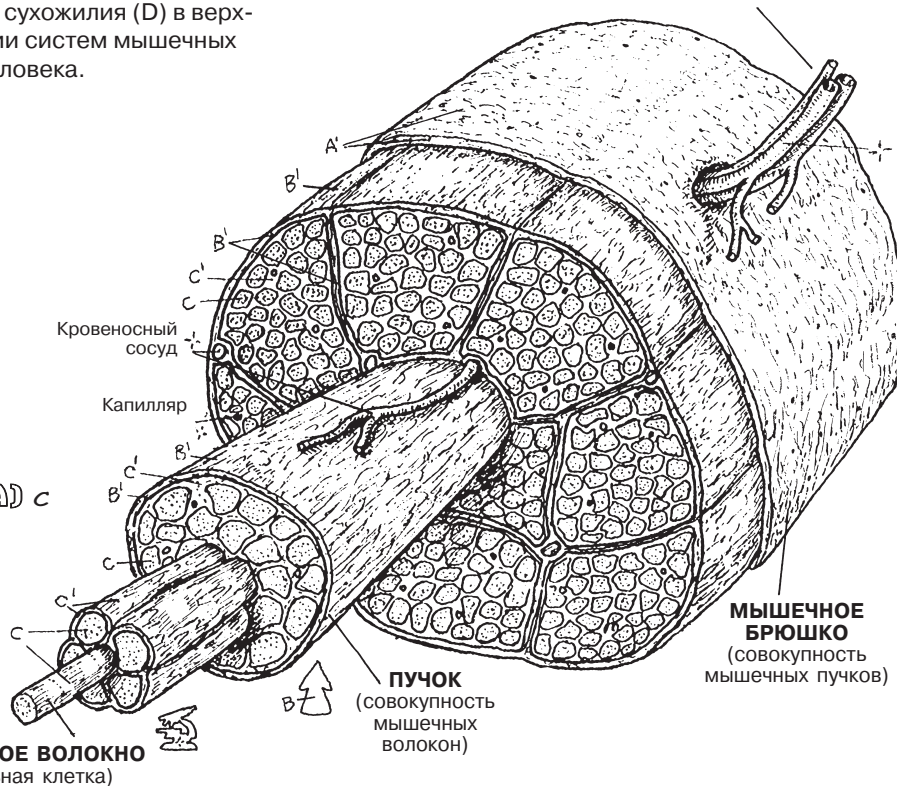
ПЕРИМИЗИЙ В¹

МЫШЕЧНОЕ ВОЛОКНО (КЛЕТКА) С

ОБОЛОЧКА

ЭНДОМИЗИЙ С¹

СУХОЖИЛИЕ D

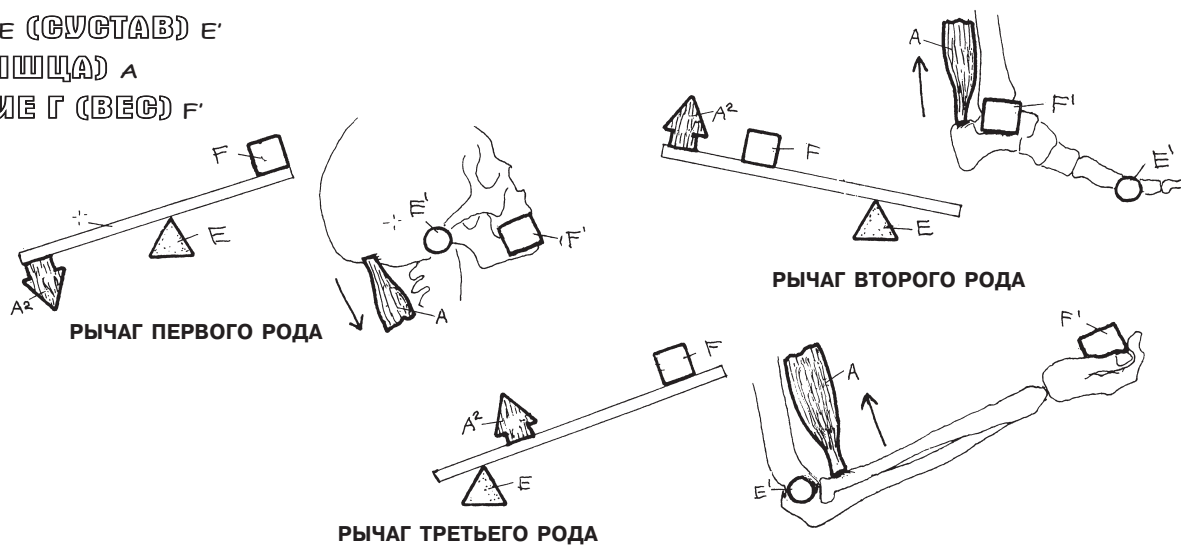


СИСТЕМА МЫШЕЧНЫХ РЫЧАГОВ

ТОЧКА ОПОРЫ E (СУСТАВ) E¹

УСИЛИЕ А² (МЫШЦА) А

СОПРОТИВЛЕНИЕ Г (ВЕС) F¹



СОГЛАСОВАНИЕ РАБОТЫ МЫШЦ

Сначала мы рассмотрим простой случай сгибания в локтевом суставе. Фиксированной (не движущейся) костью в этом случае является плечевая кость, движущейся костью — лучевая кость. *Началом* (O) мышц (двуглавой, трехглавой мышц плеча) являются области их прикрепления к фиксированной кости. *Местами прикрепления* (I) этих мышц являются области прикрепления к движущейся кости. Двуглавая мышца плеча является **агонистом** (основной движущей силой), а трехглавая мышца плеча — **антагонистом** сгибания в плечевом суставе. Сокращение двуглавой мышцы приводит находящуюся в нейтральном положении кисть (см. изображение в центре) ближе к плечу. В то же время трехглавая мышца растягивается, оказывая некоторое сопротивление (сокращаясь), что позволяет совершить требуемое движение. Когда обе группы мышц находятся в покое, конечность находится в «нейтральном» положении: и двуглавая, и трехглавая мышцы плеча расслаблены, однако сохраняют мышечный тонус. В свою очередь, при разгибании в локтевом суставе мышца-агонист укорачивается, в то время как антагонист **растягивается**.

Таким образом, основной движущей силой является основная мышца (агонист), позволяющая осуществить требуемое движение в суставе. Дополнительные мышцы, работающие при таком движении в суставе, можно назвать **синергистами**. Синергисты часто действуют как стабилизаторы, способствуя выполнению требуемых движений или создавая сопротивление движениям ненужным. Мышцы, оказывающие противодействие работе основной движущей мышцы, являются антагонистами. **Фиксаторы** служат для «удерживания» более проксимально расположенных мышц с целью стабилизации фоновых условий для выполнения точного движения в суставе, что, например, делает трапециевидная мышца при движениях мышц, показанных на левом и правом рисунках в нижней части страницы. Агонисты, синергисты, антагонисты и фиксаторы часто работают совместно для перемещения конечности в требуемое положение (это и есть согласование работы мышц).

СГИБАНИЕ, СУПИНАЦИЯ И ПРОНАЦИЯ ПРЕДПЛЕЧЬЯ В ЛОКТЕВОМ СУСТАВЕ

Теперь мы остановимся на четырех мышцах, оказывающих воздействие на правый локтевой сустав, а также проксимальный и дистальный лучелоктевые суставы правши во время того, как он с помощью отвертки по часовой стрелке вкручивает шуруп в дверной каркас.

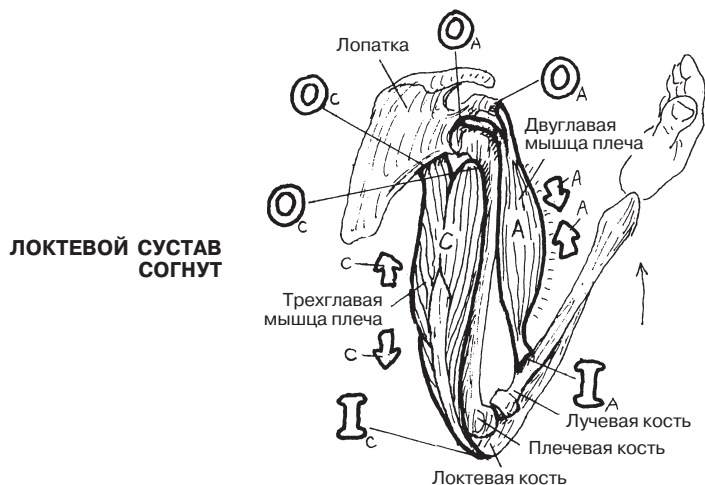
В этом случае (нижний левый рисунок) по мере вкручивания шурупа в дерево несколько раз происходит супинация предплечья (и несколько раз — пронация для возвращения предплечья в новую исходную точку и новой супинации). В описанной ситуации основной движущей силой является двуглавая мышца плеча, а мышца-супинатор выступает в роли синергиста при супинации. Так происходит, поскольку ротация лучевой кости при супинации приводит к натяжению в месте прикрепления двуглавой мышцы плеча, что вызывает ее сокращение во время выполнения требуемого движения (супинации). Двуглавая мышца плеча сильнее, чем супинатор. Проверьте это на себе: почувствуйте, как сокращается двуглавая мышца при супинации предплечья.

В другом случае (нижний правый рисунок) несколько раз производится пронация предплечья, в результате чего шуруп вывинчивается из дерева. Пронация предплечья является более слабым вращательным движением, чем супинация. Сокращение двуглавой мышцы плеча ограничено, когда супинации предплечья препятствуют круглый и квадратный пронаторы. Проверьте сами. Поскольку пронация — более слабое движение, выкручивать шуруп оказывается гораздо сложнее.

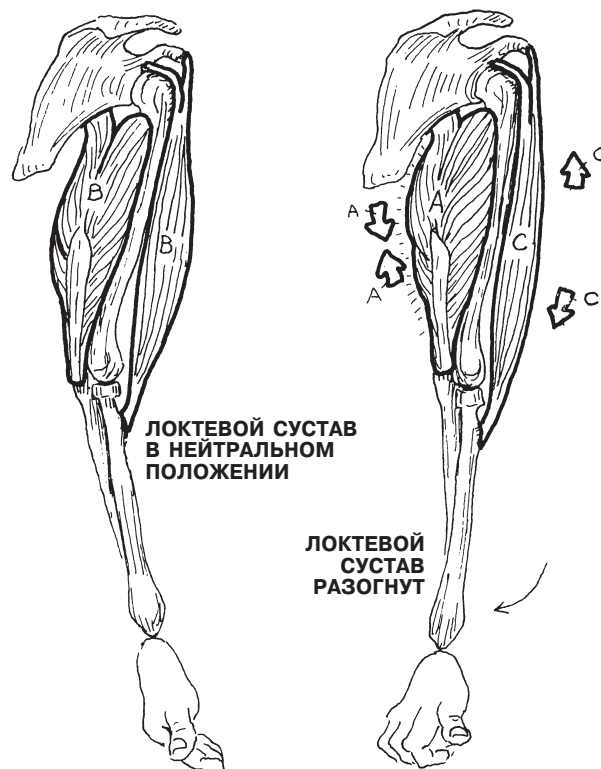
МЫШЕЧНАЯ СИСТЕМА

СОГЛАСОВАНИЕ РАБОТЫ МЫШЦ

Советы по раскрашиванию. (1) Раскрасьте названия в верхней правой части страницы и соотнесите их с маленькими стрелками А и С, большими буквами О и I, а также сгибающими и разгибающими локтевой сустав мышцами. Обратите внимание на направления стрелок. Раскрашивайте слева направо. Расслабленные мышцы при нейтральном положении локтевого сустава характеризуются определенной степенью напряжения (тонуса), хотя и находятся в состоянии покоя. (2) Раскрасьте названия действующих мышц (от А' до Е), связанных с супинацией и пронацией предплечья; используйте такие же цвета при раскрашивании мышц на двух нижних рисунках.



ЛОКТЕВОЙ СУСТАВ СОГНУТ



РАБОТА МЫШЦ

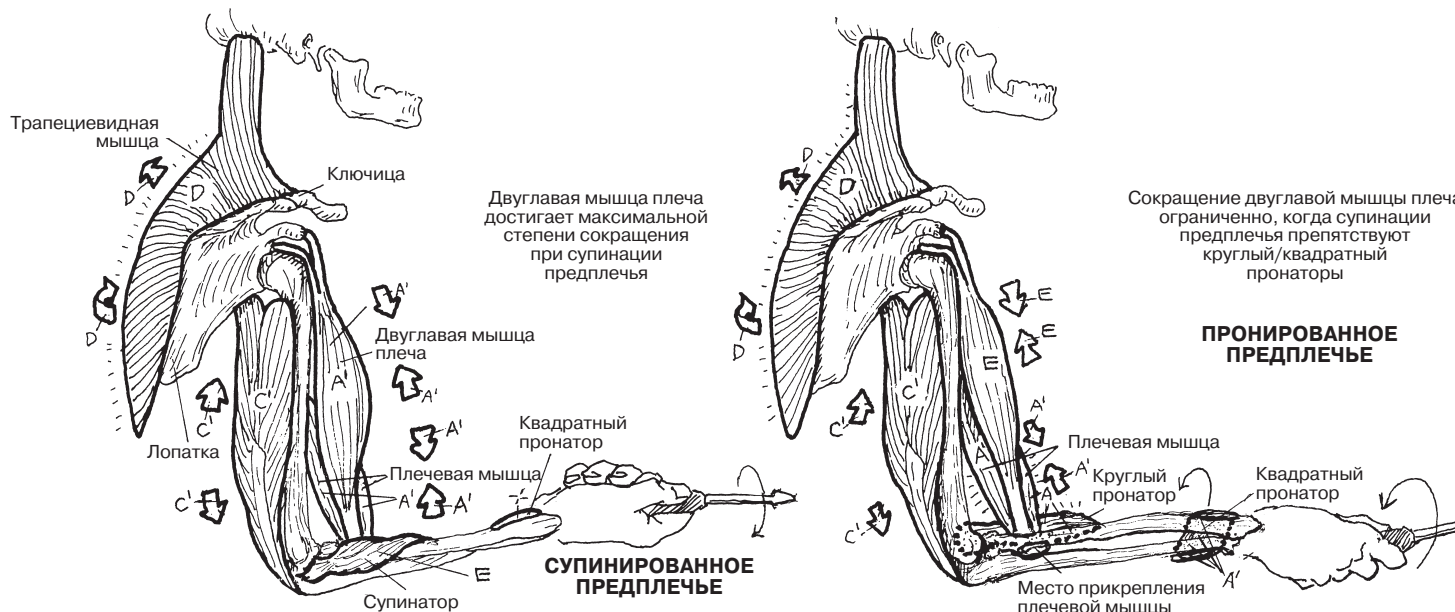
СОКРАЩЕНИЕ А
СОСТОЯНИЕ ПОКОЯ В
РАСТЯЖЕНИЕ С

ЛОКТЕВОЙ СУСТАВ В НЕЙТРАЛЬНОМ ПОЛОЖЕНИИ

ЛОКТЕВОЙ СУСТАВ РАЗОГНУТ

ДЕЙСТВУЮЩИЕ МЫШЦЫ ПРИ СГИБАНИИ, СУПИНАЦИИ И ПРОНАЦИИ ПРЕДПЛЕЧЬЯ В ПЛЕЧЕВОМ СУСТАВЕ

АГОНИСТ А' **АНТАГОНИСТ С'** **ФИКСАТОР D** **СИНЕРГИСТ E**



СУПИНИРОВАННОЕ ПРЕДПЛЕЧЬЕ

ПРОНИРОВАННОЕ ПРЕДПЛЕЧЬЕ

Сокращение двуглавой мышцы плеча ограничено, когда супинации предплечья препятствуют круглый/квадратный пронаторы

Мимические мышцы обычно представляют собой тонкие плоские тяжи, начинающиеся от лицевой кости или хряща и вплетающиеся в дермальный слой кожи или соединительную ткань, окружающую круговые мышцы глаза или рта. Эти мышцы обычно разделяют в зависимости от области на следующие группы: (1) надчерепная (эпикраниальная) группа (*затылочно-лобная мышца*, перемещающая кожу черепа); (2) глазничная группа (*круговая мышца глаза*, **мышца, сморщивающая бровь**); (3) назальная группа (*носовая мышца*, **мышца гордецов**); (4) оральная группа (*круговая мышца рта*, **большая и малая скуловые мышцы**, **мышцы**, поднимающие/опускающие губы и углы рта (**леваторы и депрессоры**), **мышца смеха**, *щечная мышца* и часть **подкожной мышцы шеи**); (5) группа мышц, перемещающих ушную раковину (**ушные мышцы**). Общая функция каждой из этих мышц заключается в перемещении кожи в том месте, в котором она прикрепляется. Во время раскрашивания изображений отдельных мышц старайтесь задействовать их в реальности — удобнее это делать, глядя на себя в зеркало.

Круговая мышца глаза и круговая мышца рта — это сфинктеры, первый из которых смыкает кожу, покрывающую веки, а второй сжимает губы. Сокращения **щечной мышцы** делают возможным быстрое изменение объема полости рта, что происходит, например, во время игры на трубе или когда человек брызгает струей воды изо рта. В **носовой мышце** есть как сжимающая, так и расширяющая часть; они влияют на размер ноздревых отверстий.

Мимические мышцы иннервируются седьмым черепным (или лицевым) нервом (см. разд. 83).

МЫШЕЧНАЯ СИСТЕМА/МЫШЦЫ ГОЛОВЫ МИМИЧЕСКИЕ МЫШЦЫ

Советы по раскрашиванию. Используйте для раскрашивания элементов, обозначенных буквами О и Q, самые светлые цвета. Для раскрашивания названий и мышц на «радостной» стороне лица используйте яркие цвета, а для раскрашивания названий и мышц на неулыбающейся стороне используйте темные, мрачные цвета. (1) Начните раскрашивать

с улыбающейся стороны (мышцы А–Н). (2) Раскрасьте названия и мышцы на «грустной» стороне. (3) Раскрасьте названия и мышцы на представленном ниже рисунке головы в профиль. Обратите внимание, что часть лобной мышцы (I) была «отрезана», чтобы показать мышцу, сморщивающую бровь (J).

«РАДОСТНЫЕ» МЫШЦЫ

КРУГОВАЯ МЫШЦА

ГЛАЗА А

НОСОВАЯ МЫШЦА В

МЫШЦА, ПОДНИМАЮЩАЯ

ВЕРХНИЮ ГУБУ И КРЫЛО НОСА С

МЫШЦА, ПОДНИМАЮЩАЯ

ВЕРХНИЮ ГУБУ D

МЫШЦА, ПОДНИМАЮЩАЯ

УГОЛ РТА E

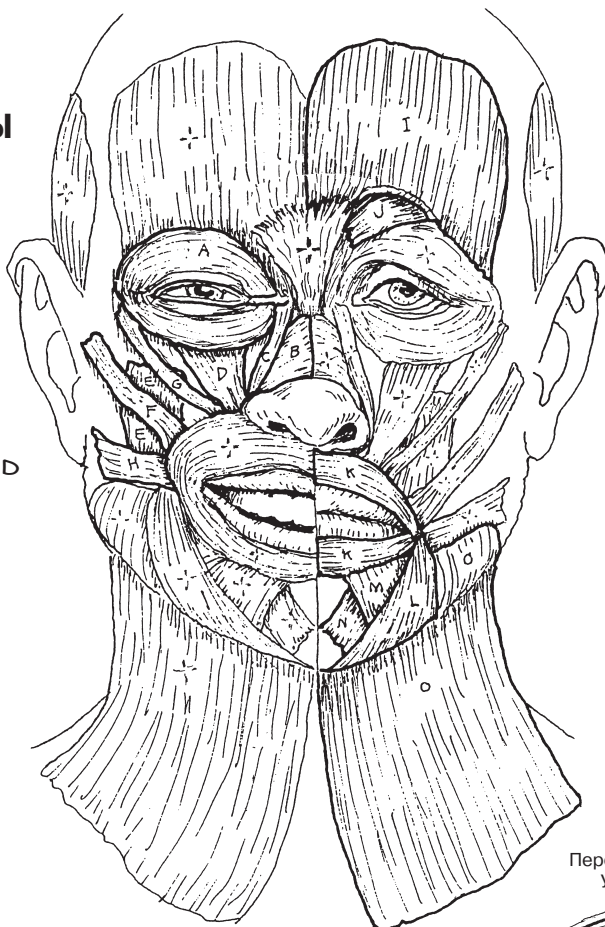
БОЛЬШАЯ СКУЛОВАЯ

МЫШЦА F

МАЛАЯ СКУЛОВАЯ

МЫШЦА G

МЫШЦА СМЕХА H



«ГРУСТНЫЕ» МЫШЦЫ

ЛОБНАЯ МЫШЦА I

МЫШЦА, СМОРЩИВАЮЩАЯ

БРОВЬ J

КРУГОВАЯ МЫШЦА

РТА K

МЫШЦА, ОПУСКАЮЩАЯ

УГОЛ РТА L

МЫШЦА, ОПУСКАЮЩАЯ

НИЖНИЮ ГУБУ M

ПОДБОРОДОЧНАЯ

МЫШЦА N

ПОДКОЖНАЯ МЫШЦА

ШЕИ O

ДОПОЛНИТЕЛЬНЫЕ МЫШЦЫ

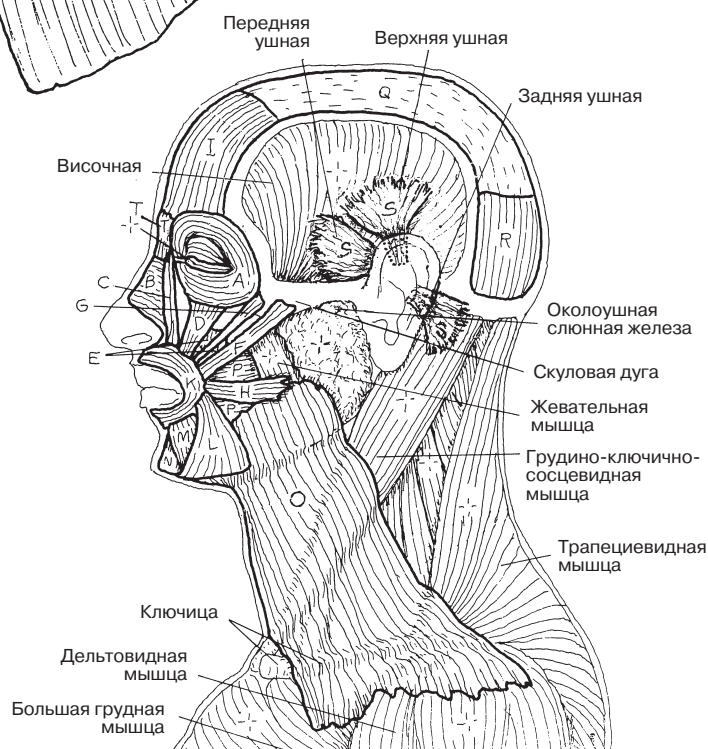
ЩЕЧНАЯ МЫШЦА P

СУХОЖИЛЬНЫЙ ШЛЕМ Q

ЗАТЫЛОЧНАЯ МЫШЦА R

УШНЫЕ МЫШЦЫ S

МЫШЦА ГОРДЕЦОВ T



Жевательные мышцы осуществляют движения в височно-нижнечелюстном суставе и в значительной степени отвечают за поднятие, опускание нижней челюсти, выдвижение ее вперед и возвращение в исходное положение (ретракцию), а также за ее боковые движения. Эти мышцы сокращаются с двух сторон, осуществляя движение одной кости (нижней челюсти) в двух суставах. Жевательные движения являются результатом действия поднимающих мышц (*височной и жевательной*) с одной стороны в сочетании с сокращением *латеральной крыло-видной* мышцы с другой.

При изучении начала и мест прикреплений этих мышц, чтобы представить полную картину, пользуйтесь как мелкими иллюстрациями, так и более крупными рисунками в верхней части страницы.

Обратите внимание на место прикрепления височной мышцы на переднем крае венечного отростка и передней ветви **нижней челюсти** на иллюстрациях «Поднятие» и «Ретракция».

Лучше всего место начала **жевательной мышцы** видно на верхнем левом рисунке, показывающем «поверхностные» слои, под заголовком «Жевательные мышцы». Эта мышца берет начало от передней поверхности нижней границы скуловой дуги (на рисунке обозначено как «Начало жевательной мышцы»), а также от глубокой (медиальной) поверхности скуловой дуги. Жевательная мышца прикрепляется к латеральной поверхности венечного отростка нижней челюсти, а также верхней части ветви этой кости.

Височные и жевательные мышцы зачастую сокращаются неосознанно при стрессе («стискивание» зубов), что может вызывать сильные битемпоральные и преаурикулярные головные боли. При сокращении эти мышцы легко пальпируются. Жевательная мышца легко пальпируется на наружной поверхности ветви нижней челюсти. Поставьте на это место пальцы и вызовите сокращение мышцы (сожмите зубы). Височная же мышца прикрепляется к внутренней поверхности венечного отростка и лучше всего пальпируется сбоку на голове. Наличие у нее плотной фасции препятствует выпячиванию, подобному тому, какое вы заметили при сокращении жевательной мышцы.

Медиальная и латеральная крыловидные мышцы расположены в подвисочной ямке и не пальпируются.

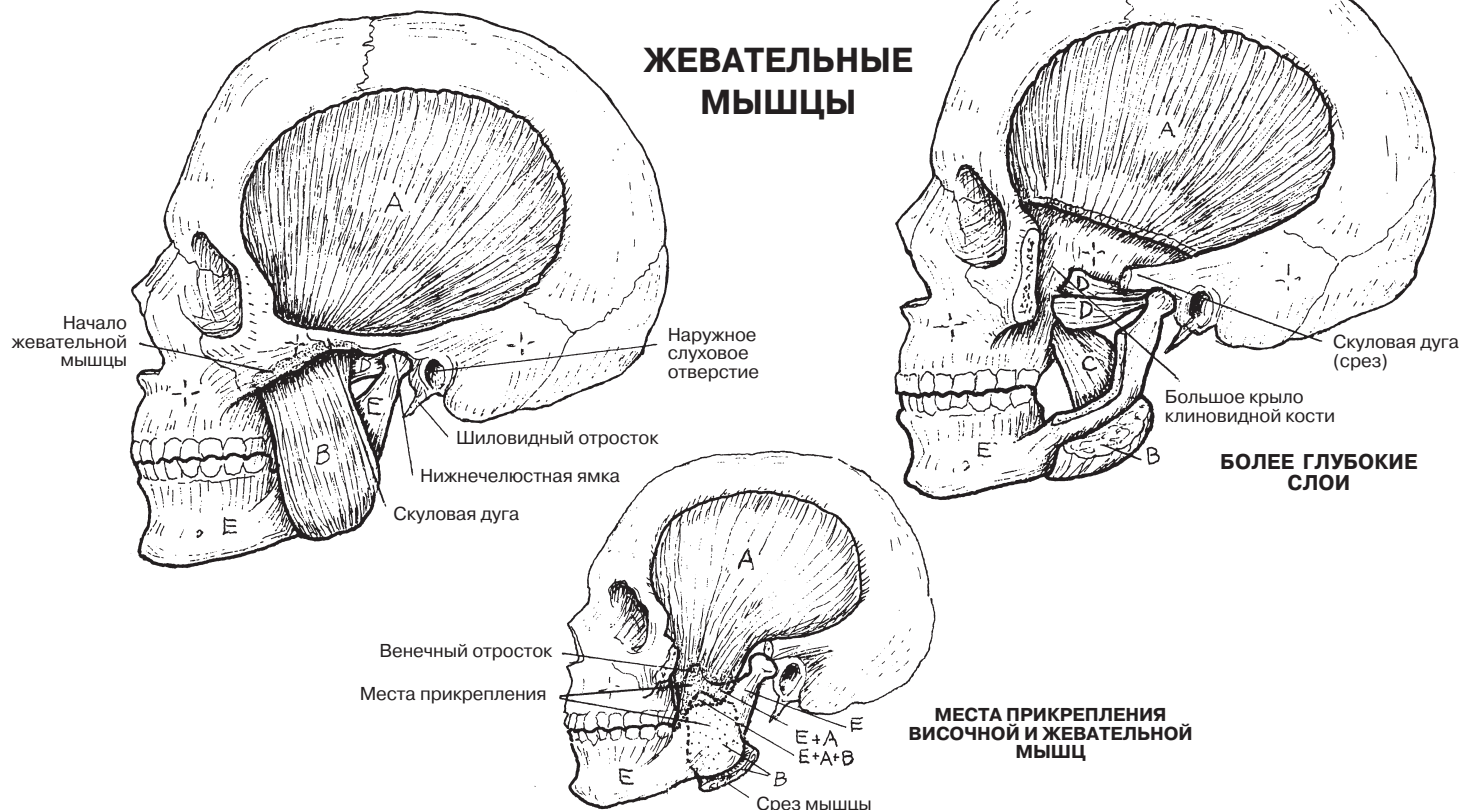
Все жевательные мышцы иннервируются ветвями нижнечелюстного нерва, являющегося ветвью пятого черепного нерва (тройничного).

МЫШЕЧНАЯ СИСТЕМА/МЫШЦЫ ГОЛОВЫ

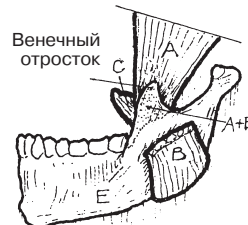
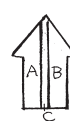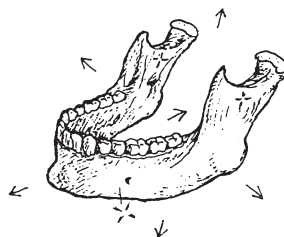
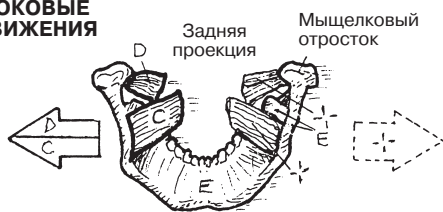
ЖЕВАТЕЛЬНЫЕ МЫШЦЫ

Советы по раскрашиванию. Для раскрашивания нижней челюсти (Е) используйте желтый цвет. (1) Начните раскрашивать с верхнего левого рисунка, после чего перейдите к двум срезам, на которых видны более глубокие жевательные мышцы. На более мелком изображении черепа для обозначения места прикрепления височной мышцы к глубокой стороне нижней челюсти потребуются два цвета — А и Е. Для раскрашивания части наружной поверхности, где широкая область прикрепления жевательной мышцы также частично закрывает височную мышцу, прикрепляющуюся с другой стороны, потребуются три цвета — А, В и Е. (2) Раскрасьте стрелки, показывающие направление движения, а также мышцы,двигающие нижнюю челюсть.

МЫШЦЫ
ВИСОЧНАЯ А
ЖЕВАТЕЛЬНАЯ В
МЕДИАЛЬНАЯ КРЫЛОВИДНАЯ С
ЛАТЕРАЛЬНАЯ КРЫЛОВИДНАЯ D
КОСТЬ
НИЖНЯЯ ЧЕЛЮСТЬ Е

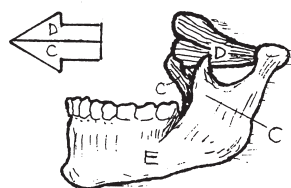


БОКОВЫЕ ДВИЖЕНИЯ

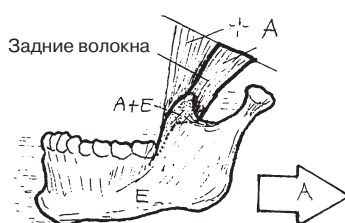


ПОДНЯТИЕ

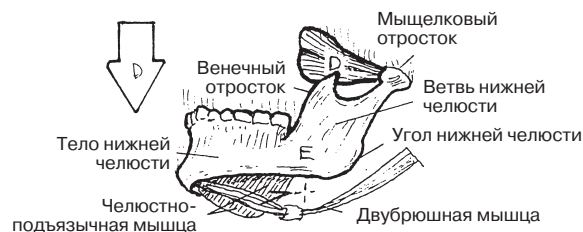
ДЕЙСТВИЕ МЫШЦ НА НИЖНЮЮ ЧЕЛЮСТЬ



ВЫДВИЖЕНИЕ



РЕТРАКЦИЯ



ОПУСКАНИЕ

Шея представляет собой сложную цилиндрическую структуру, состоящую из мышц, внутренних органов, сосудов и нервов, окружающих шейные позвонки. Мышцы шеи организованы в две группы — поверхностные и глубокие. В данном разделе мы рассмотрим поверхностные мышцы. Трапециевидную мышцу не следует раскрашивать, поскольку она не относится к передней и боковой областям шеи. Однако она является наиболее поверхностно расположенной мышцей задней и заднебоковой областей шеи (см. разд. 52). Глубокие задние мышцы шеи будут рассмотрены в разд. 47. Самой поверхностно расположенной передней мышцей шеи является подкожная мышца (см. разд. 44). *Грудино-ключично-сосцевидная* мышца разделяет группы передних и боковых мышц шеи на треугольные области.

Передняя область шеи разделяется по срединной линии. Каждая половина образует **передний треугольник**. На рисунке показаны границы переднего треугольника поверхностных мышц шеи. **Подъязычная кость**, «подвешенная» к шиловидным отросткам черепа с помощью **шилоподъязычных** связок, разделяет каждый передний шейный треугольник на верхнюю (*надподъязычную*) и нижнюю (*подподъязычную*) области.

Надподъязычные мышцы берут начало от языка (подъязычно-язычная мышца), нижней челюсти (**челюстно-подъязычная**, **подбородочно-подъязычная** мышцы, переднее брюшко **двубрюшной мышцы**) и черепа (шилоподъязычная мышца, заднее брюшко двубрюшной мышцы), а прикрепляются к подъязычной кости. Они подтягивают подъязычную кость, влияя на движения дна ротовой полости и языка, особенно при глотании. При фиксированной подъязычной кости надподъязычные мышцы, в частности двубрюшные, опускают нижнюю челюсть.

Подподъязычные мышцы берут начало от грудины, щитовидного хряща гортани или лопатки (*лопаточно-подъязычная мышца*) и прикрепляются к подъязычной кости. Эти мышцы частично препятствуют подтягиванию подъязычной кости при глотании. **Щитоподъязычная мышца** поднимает гортань при издавании высоких звуков. **Грудино-подъязычная мышца** опускает гортань, способствуя издаванию низких звуков.

Задний треугольник включает в себя группу мышц, покрытых слоем глубокой шейной фасции непосредственно под кожей, между грудино-ключично-сосцевидной и трапециевидной мышцами. Границы этого треугольника показаны на рисунках. Мышцы данной области берут начало от черепа и шейных позвонков. Они спускаются и прикрепляются к верхним двум ребрам (**лестничные мышцы**), верхней части лопатки (**лопаточно-подъязычная мышца**, **мышца**, **поднимающая лопатку**) и остистым отросткам шейного/грудного отделов позвоночника (**ременная мышца головы**, **полуостистая мышца головы**). Функция этих мышц становится ясна, если увидеть места их прикрепления.

При сокращении **грудино-ключично-сосцевидной мышцы** с одной стороны происходит боковой наклон головы при одновременном ее повороте и наклоне затылка назад, поднятии подбородка и повороте передней части головы в противоположную сторону. При одновременном сокращении обеих мышц происходит движение головы вперед, растяжение верхней части шейного отдела позвоночника и подъем подбородка.

МЫШЕЧНАЯ СИСТЕМА/ШЕЯ ПЕРЕДНИЕ И БОКОВЫЕ МЫШЦЫ

Советы по раскрашиванию. На всех иллюстрациях используйте для раскрашивания структур самые светлые цвета (исключение — подъязычная кость (E)). (1) Начните раскрашивание со схематических изображений треугольников шеи (A и C), а также грудино-ключично-сосцевидной мышцы (B). Раскрасьте все мышцы в пределах треугольников. (2) Затем одновременно поработайте над верхней и нижней иллюстрациями, раскрашивая каждую мышцу во всех проекциях, в которых ее найдете. Обратите внимание на взаимоотношение между названиями мышц и местами их прикрепления.

ПЕРЕДНИЙ ТРЕУГОЛЬНИК ШЕИ

НАДПОДЪЯЗЫЧНЫЕ МЫШЦЫ

ШИЛОПОДЪЯЗЫЧНАЯ D¹

ДВУБРЮШНАЯ D²

ЧЕЛЮСТНО-ПОДЪЯЗЫЧНАЯ D³

ПОДЪЯЗЫЧНО-ЯЗЫЧНАЯ D⁴

ПОДБОРОДОЧНО-ПОДЪЯЗЫЧНАЯ D⁵

ПОДЪЯЗЫЧНАЯ КОСТЬ E

ПОДПОДЪЯЗЫЧНЫЕ МЫШЦЫ

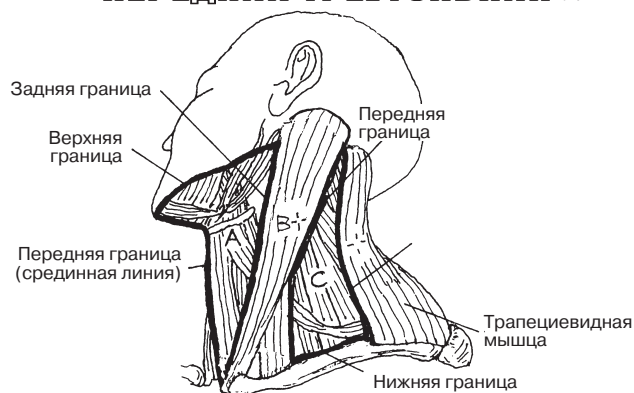
ГРУДИНО-ПОДЪЯЗЫЧНАЯ F¹

ЛОПАТОЧНО-ПОДЪЯЗЫЧНАЯ F²

ЩИТОПОДЪЯЗЫЧНАЯ F³

ГРУДИНО-ЩИТОВИДНАЯ F⁴

ПЕРЕДНИЙ ТРЕУГОЛЬНИК A



ЗАДНИЙ ТРЕУГОЛЬНИК C

ЗАДНИЙ ТРЕУГОЛЬНИК ШЕИ

ПОЛУОСТИСТАЯ МЫШЦА ГОЛОВЫ C¹

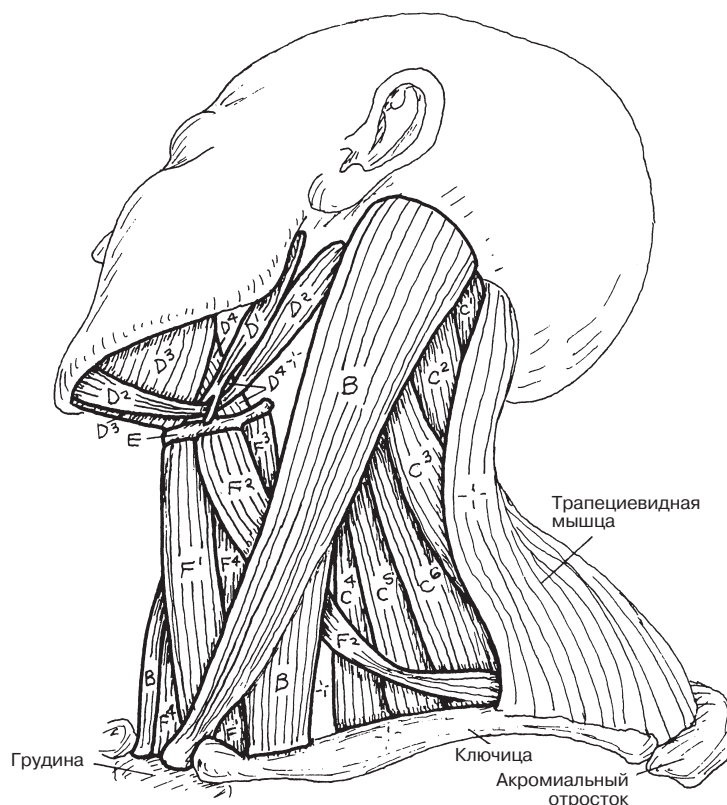
РЕМЕННАЯ МЫШЦА ГОЛОВЫ C²

МЫШЦА, ПОДНИМАЮЩАЯ ЛОПАТКУ C³

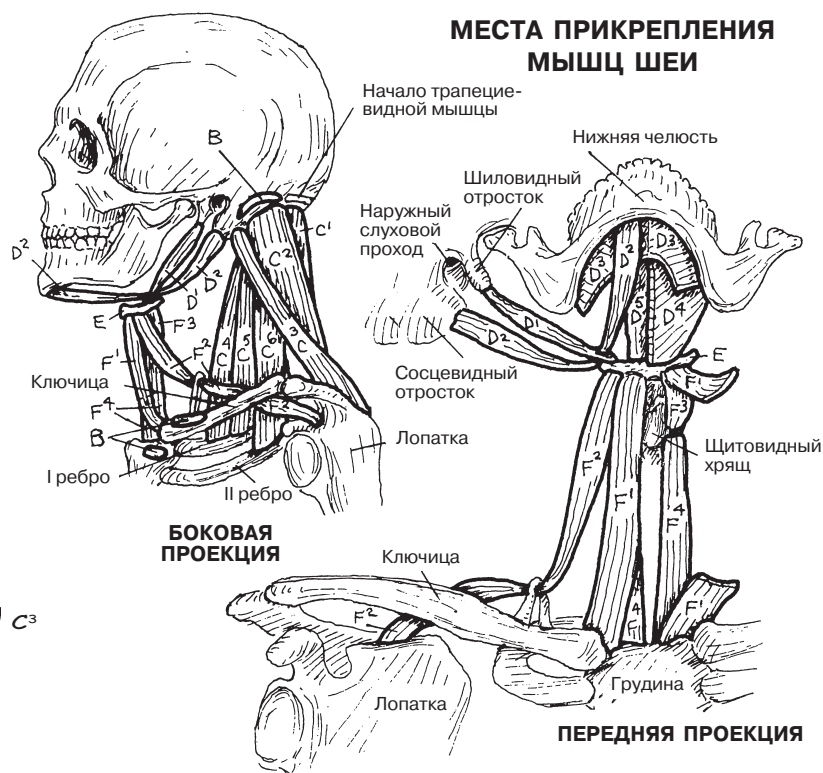
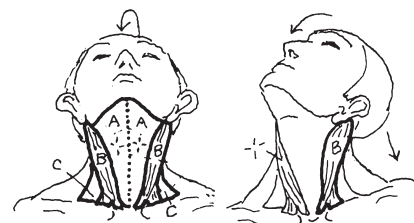
ПЕРЕДНЯЯ ЛЕСТНИЧНАЯ МЫШЦА C⁴

СРЕДНЯЯ ЛЕСТНИЧНАЯ МЫШЦА C⁵

ЗАДНЯЯ ЛЕСТНИЧНАЯ МЫШЦА C⁶



ГРУДИНО-КЛЮЧИЧНО-СОСЦЕВИДНАЯ B



МЕСТА ПРИКРЕПЛЕНИЯ МЫШЦ ШЕИ

Начало трапециевидной мышцы

Нижняя челюсть

Шиловидный отросток

Наружный слуховой проход

Сосцевидный отросток

Лопатка

Щитовидный хрящ

Грудина

БОКОВАЯ ПРОЕКЦИЯ

Ключица

Лопатка

ПЕРЕДНЯЯ ПРОЕКЦИЯ

Глубокие мышцы спины и задней области шеи производят разгибательные, вращательные движения или осуществляют боковое сгибание в одном или нескольких из 24 парных дугоотростчатых суставов и 22 представленных межпозвоночными дисками межпозвоночных симфизов позвоночного столба. Длинные мышцы осуществляют движение в нескольких двигательных сегментах (см. разд. 25) при одном сокращении, в то время как короткие мышцы могут осуществлять движение в одном или двух двигательных сегментах одновременно (см. **собственные мышцы**).

Ременные мышцы вместе с грудино-ключично-сосцевидной мышцей (расположенной с противоположной стороны) разгибают и ротируют шею и голову (см. разд. 46). *Ременная мышца головы* покрывает более глубокие мышцы вышележащих отделов позвоночника.

Группа **мышц, выпрямляющих позвоночник**, включает в себя основные разгибатели двигательных сегментов позвоночника. Они представляют собой мышцы, расположенные вертикально по продольной оси спины. В поясничной области они толстые, имеют четырехстороннюю форму, а выше расщепляются на более мелкие, тонкие отдельные пучки, прикрепляющиеся к ребрам (**подвздошно-реберная мышца**), верхним позвонкам и голове (**длиннейшая, остистая мышца**). Мышцы, выпрямляющие позвоночник, начинаются от остистых отростков нижних грудных и поясничных позвонков, крестца, подвздошной кости и имеющих в этих областях связок.

Группа **поперечно-остистых мышц** разгибает двигательные сегменты спины и осуществляет ротацию в позвоночных суставах грудного и шейного отдела. Эти мышцы обычно проходят от поперечных отростков одного позвонка до остистого отростка вышележащего позвонка, перекидываясь через три позвонка и более. **Полуостистые мышцы** — это наиболее крупные мышцы данной группы, проходящие от середины грудной клетки до задней области черепа. **Многораздельные мышцы** состоят из глубоких пучков, перекидывающихся через один, два или три сегмента движения в области от крестца до позвонка C2. **Мышцы-вращатели** четко определяются только в грудной области (поясничные позвонки обычно не ротируются).

Эти мелкие глуболежащие (наиболее **глубокие**) **мышцы** перекидываются через суставы лишь одного сегмента движения. Вместе они играют важную роль, поскольку осуществляют небольшие корректировки движений в шейном и поясничном отделах позвоночника. Данные электромиографии указывают на то, что при движении и поддержании позы в положении стоя/сидя эти короткие мышцы в течение длительного времени остаются в состоянии сокращения. Они наиболее выражены в шейной и поясничной областях. Мелкие мышцы, глубоко лежащие в задней подзатылочной области (глубже полуостистых мышц и мышцы, выпрямляющей позвоночник), осуществляют ротацию и разгибание в суставах, соединяющих череп и позвонки C1 и C2.

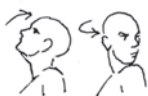Собственные мышцы — это мелкие мышцы, перекидывающиеся через суставы только в одном сегменте движения. К ним относятся и указанные выше глубочайшие мышцы. Они осуществляют стабилизацию движений и способствуют передаче проприоцептивных импульсов в спинной и головной мозг.

МЫШЕЧНАЯ СИСТЕМА/ТУЛОВИЩЕ ГЛУБОКИЕ МЫШЦЫ СПИНЫ И ЗАДНЕЙ ОБЛАСТИ ШЕИ

Советы по раскрашиванию. Используйте для раскрашивания вертикальных (В-В³) и косых (С-С³) групп мышц очень светлые цвета. Обратите внимание, что и ременная мышца (А), и полуостистая мышца (С) состоят из нескольких частей (например, мышца шеи, головы). Каждая из частей указана на рисунке. (1) Поочередно раскрасьте каждую группу мышц на основном рисунке. Функции этих мышц связаны с их расположением (вертикальным, косым). (2) Раскрасьте группу подзатылочных мышц (F), представленную на верхней иллюстрации в рамке, а также места начала покрывающих их мышц. (3) Раскрасьте собственные мышцы и их названия, представленные ниже.

ПОКРЫВАЮЩАЯ МЫШЦА

РЕМЕННАЯ МЫШЦА А



ВЕРТИКАЛЬНЫЕ МЫШЦЫ

МЫШЦА, ВЫПРЯМЛЯЮЩАЯ
ПОЗВОНОЧНИК В

ОСТИСТАЯ МЫШЦА В'

ДЛИННЕЙШАЯ МЫШЦА В²

ПОДВЗДОШНО-РЕБЕРНАЯ В³



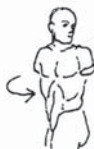КОСЫЕ МЫШЦЫ

ПОПЕРЕЧНО-ОСТИСТАЯ ГРУППА

ПОЛУОСТИСТАЯ С

МНОГОРАЗДЕЛЬНАЯ С'

МЫШЦЫ-ВРАЩАТЕЛИ С²

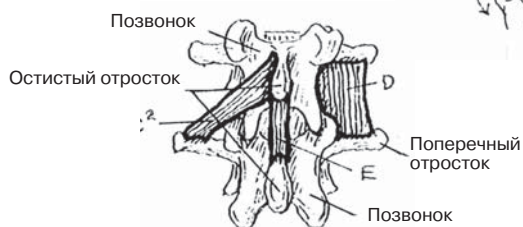
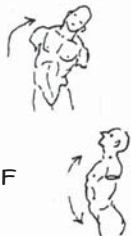


ГЛУБОЧАЙШИЕ МЫШЦЫ

МЕЖПОПЕРЕЧНЫЕ D

МЕЖКОСТИСТЫЕ E

ПОДЗАТЫЛОЧНЫЕ МЫШЦЫ F

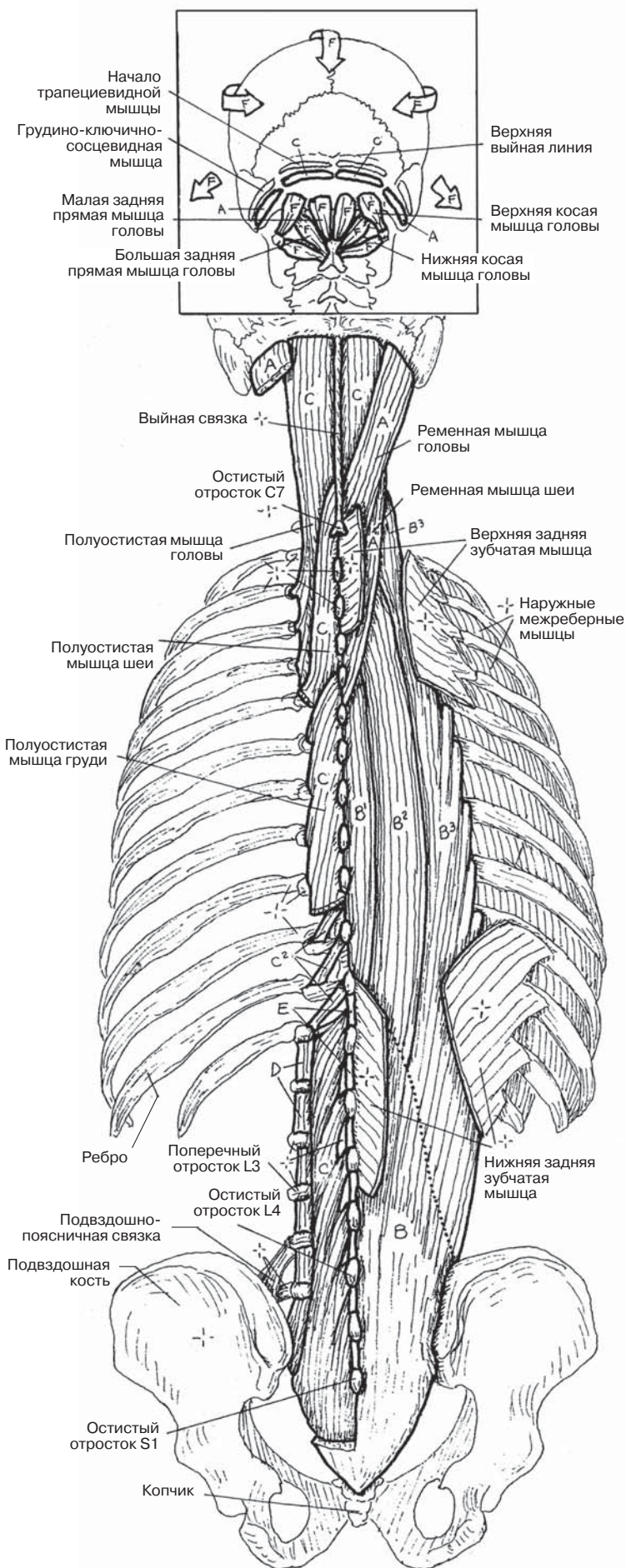


СОБСТВЕННЫЕ МЫШЦЫ

РАЗГИБАТЕЛЬ E

ВРАЩАТЕЛЬ С³

БОКОВОЙ СГИБАТЕЛЬ D



Диафрагма — это широкая тонкая мышца, разделяющая грудобрюшную полость. Она берет начало сзади от поясничных позвонков в виде мышечных ножек и апоневротических дуг (поясничная часть), от внутренней поверхности шести нижних ребер и реберных хрящей (реберная часть) и от внутренней поверхности мечевидного отростка (грудинная часть). Эти мышечные пучки сходятся к центру, образуя большой мышечно-сухожильный овальный купол, верхушка которого представляет собой сухожильную вставку, известную под названием *сухожильного центра*. На уровне позвонка T12 нисходящая грудная **аорта** проходит сзади от диафрагмы через аортальное отверстие, переходя в брюшную аорту. Также через это отверстие проходят непарная вена и грудной проток. На уровне позвонка T10 среди пучков правой ножки в месте ее присоединения к сухожильному центру находится пищеводное отверстие. Через него проходят правый и левый блуждающие нервы, а также **пищевод**. **Нижняя полая вена** проходит через сухожильное отверстие (отверстие нижней полой вены) в сухожильном центре. Функция диафрагмы показана в разд. 133.

Диафрагма иннервируется диафрагмальным нервом (С3–С5). Как получилось, что диафрагма иннервируется ветвями шейного сплетения? Подсказка: вспомните эмбриологию.

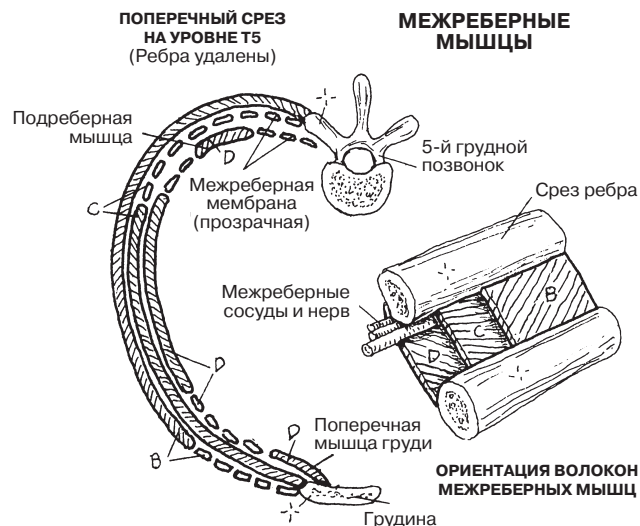
Межреберные мышцы, преимущественно **наружные** и **внутренние** межреберные, изменяют размеры грудной полости, совместно двигая ребра, что составляет 25% от общих дыхательных усилий. Самые внутренние межреберные мышцы являются непостоянным мышечным слоем, к которому также относятся поперечная мышца груди и подреберные мышцы.

Заднее поясничное пространство ниже уровня **двенадцатого ребра** от диафрагмы до гребней подвздошных костей закрывается с двух сторон **квадратной мышцей поясницы** и **большой** и **малой поясничными мышцами**. Большая и малая поясничные мышцы относятся к мышцам нижней конечности. Большая поясничная мышца начинается от поперечных отростков позвонка T12 и поясничных позвонков, а также от тел поясничных позвонков. Она проходит под паховой связкой, после чего объединяется с волокнами **подвздошной мышцы**. Две эти мышцы сходятся к одному месту прикрепления (**подвздошно-поясничная мышца**) на малом вертеле бедренной кости. Подвздошная мышца берет начало от подвздошной ямки. Подвздошно-поясничная мышца, сильный сгибатель тазобедренного сустава, также является мощным сгибателем для поясничных позвонков. Слабость поясничной мышцы может способствовать возникновению болей в нижней части спины. **Квадратная мышца поясницы** начинается от задней части подвздошного гребня и прикрепляется к нижней части двенадцатого ребра и поперечным отросткам четырех верхних поясничных позвонков. Эта мышца разгибает поясничный отдел позвоночника при сокращении с двух сторон и производит боковое сгибание при сокращении с одной стороны.

МЫШЕЧНАЯ СИСТЕМА/ТУЛОВИЩЕ

МЫШЦЫ КОСТЕЙ ГРУДНОЙ КЛЕТКИ И ЗАДНЕЙ БРЮШНОЙ СТЕНКИ

Советы по раскрашиванию. Для раскрашивания Е используйте голубой цвет, для раскрашивания G — красный. По ходу раскрашивания отдельных структур выделяйте соответствующим цветом и их названия. (1) На рисунке слева раскройте диафрагму на задней брюшной стенке до двенадцатого ребра. (2) Раскройте заднюю часть диафрагмы, ее более светлый сухожильный центр, являющийся местом прикрепления мышечных волокон, а также двенадцатую пару ребер (задняя проекция). Слева от этого рисунка раскройте изогнутую диафрагму между мечевидным отростком и двенадцатым ребром; выделите цветом проходящие через нее структуры Е, F и G. (3) Раскройте межреберные мышцы на верхнем правом рисунке.



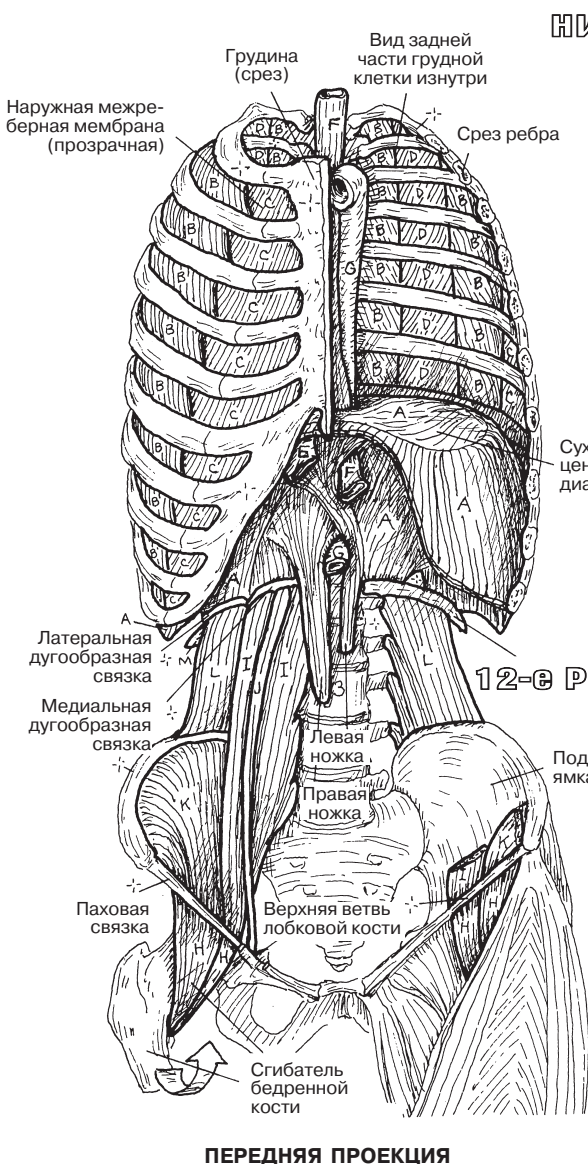
МЫШЦЫ ГРУДНОЙ СТЕНКИ

ДИАФРАГМА А

НАРУЖНЫЕ МЕЖРЕБЕРНЫЕ МЫШЦЫ В

ВНУТРЕННИЕ МЕЖРЕБЕРНЫЕ МЫШЦЫ С

САМЫЕ ВНУТРЕННИЕ МЕЖРЕБЕРНЫЕ МЫШЦЫ D

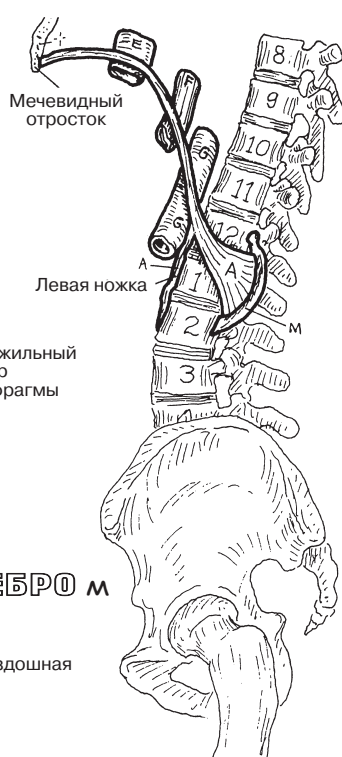

ПЕРЕДНЯЯ ПРОЕКЦИЯ

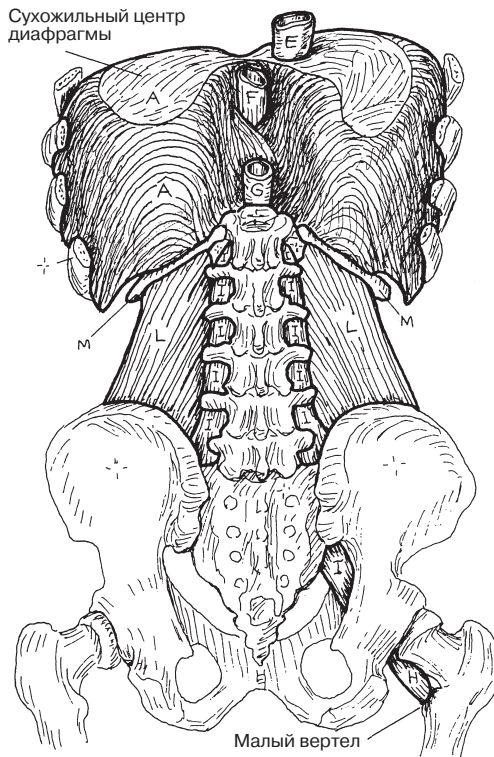
НИЖНЯЯ ПОЛАЯ ВЕНА E

ПИЩЕВОД F

АОРТА G



БОКОВАЯ ПРОЕКЦИЯ



ЗАДНЯЯ ПРОЕКЦИЯ

МЫШЦЫ ЗАДНЕЙ БРЮШНОЙ СТЕНКИ

ПОДВЗДОШНО-ПОЯСНИЧНАЯ МЫШЦА H

ПОЯСНИЧНАЯ МЫШЦА БОЛЬШАЯ I МАЛАЯ J

ПОДВЗДОШНАЯ МЫШЦА K

КВАДРАТНАЯ МЫШЦА ПОЯСНИЦЫ L

Передняя брюшная стенка состоит из трех слоев плоских мышц: **поперечная мышца живота, внутренняя и наружная косые мышцы**. Сухожилия (апоневрозы) этих мышц вплетаются друг в друга по средней линии, образуя белую линию живота (*linea alba*). Данные апоневрозы формируют незамкнутую капсулу (влагалище) вокруг вертикально ориентированной пары сегментированных мышц (прямая мышца живота). Сверху от дугообразной линии передняя стенка влагалища образована апоневрозом наружной косой мышцы; в средней трети живота все три апоневроза в равной степени участвуют в формировании влагалища; снизу от дугообразной линии задняя стенка влагалища прямой мышцы живота не имеет апоневротического строения. Влагалище прямой мышцы живота по направлению снизу вверх становится более поверхностным.

Мышцы передней брюшной стенки начинаются симметрично с боковых сторон туловища (от *паховой связки*, подвздошного гребня, грудопоясничной фасции, хрящей нижних ребер, а также непосредственно от ребер). Обе части прямой мышцы живота начинаются от лобкового гребня, а также бугорков и вырезок хрящей нижних ребер и мечевидного отростка (грудина); сзади прямая мышца живота прикрепляется к реберным хрящам. Нижняя часть волокон наружной косой мышцы живота берет начало от *паховой связки*.

Все три вышеуказанные мышцы удерживают органы брюшной полости; участвуют в дыхательных движениях, актах дефекации, мочеиспускания и рвоты; косвенно способствуют сгибанию позвоночника.

Нижней медиальной частью брюшной стенки является **паховая область**, которая характеризуется наличием пахового канала, имеющего внутреннее (глубокое) и наружное (поверхностное) отверстия, или кольца. У мужчин данный канал содержит **семенной канатик** (семявыносящий проток с его сосудами, сосуды яичка, лимфатические сосуды), у женщин — круглую связку матки. В процессе развития плода яички и семенные канатики «опускаются» в *мошонку*, образованную выпячиванием передней брюшной стенки. В процессе опущения яички проталкивают впереди себя слои, образованные волокнами трех вышеуказанных мышц брюшной стенки и их апоневрозами. Представить это можно на примере того, как палец при надевании четырех перчаток проталкивает четыре слоя латекса. Семенной канатик имеет следующие оболочки (фасции): внутреннюю семенную, кремаштерную и наружную семенную фасции. Волокна нижней части внутренней косой мышцы живота обвивают семенной канатик, образуя **мышцу, подни-мающую яичко**; мышцу и семенной канатик покрывает кремаштерная фасция. Область пахового канала является «слабым местом» передней брюшной стенки, где могут происходить выпадения сальника или петли кишечника (образования грыж), как непосредственно через брюшную стенку (прямая паховая грыжа), так и через паховый канал (непрямая паховая грыжа).

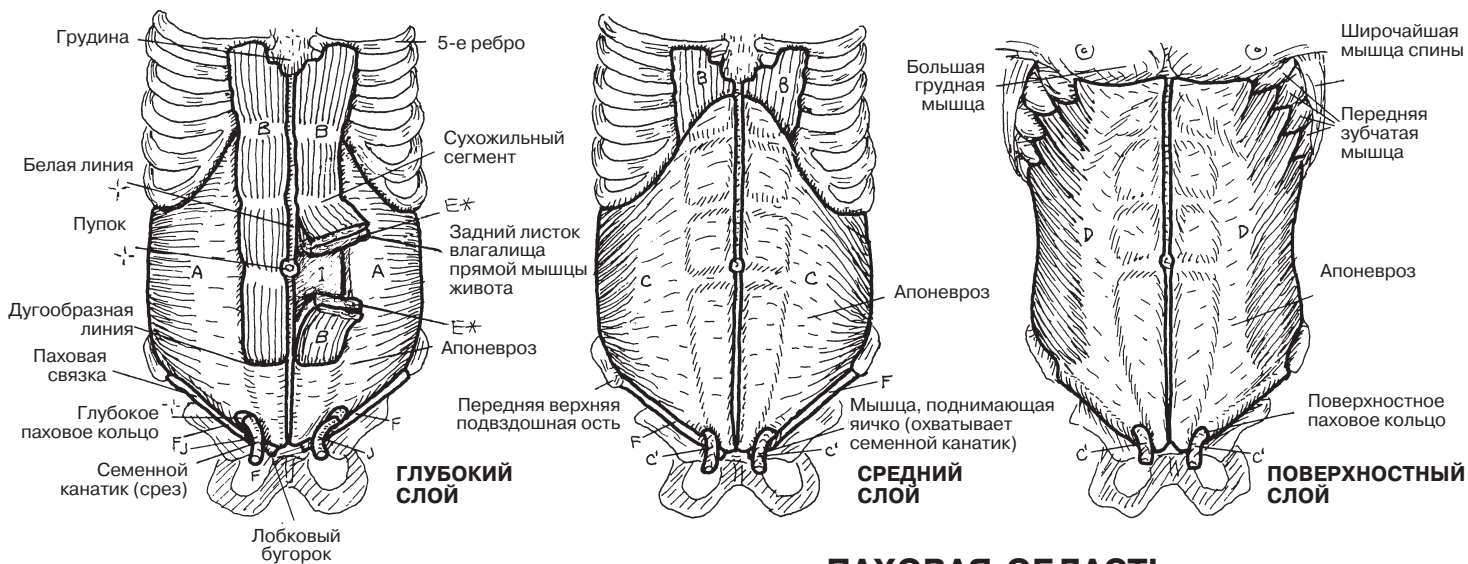
МЫШЕЧНАЯ СИСТЕМА/ТУЛОВИЩЕ

МЫШЦЫ ПЕРЕДНЕЙ БРЮШНОЙ СТЕНКИ И ПАХОВОЙ ОБЛАСТИ

Советы по раскрашиванию. При раскрашивании J используйте темный цвет, В — яркий, L — светлый. (1) Раскрасьте три слоя передней брюшной стенки на верхних рисунках. (2) Влагалище прямой мышцы живота (E), а также слои брюшной стенки на левом нижнем рисунке раскрасьте серым цветом. (3) Раскрасьте оболочки семенного канатика, начиная с J и K и заканчивая Н. При раскрашивании яичка (К) и придатка яичка используйте разные оттенки одного цвета.

ПЕРЕДНЯЯ БРЮШНАЯ СТЕНКА

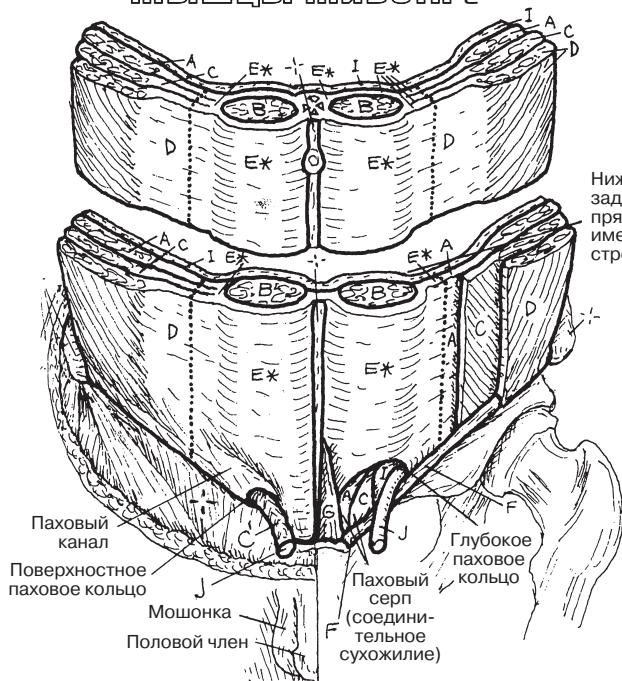
ПОПЕРЕЧНАЯ МЫШЦА ЖИВОТА А
 ПРЯМАЯ МЫШЦА ЖИВОТА В
 ВНУТРЕННЯЯ КОСАЯ МЫШЦА ЖИВОТА С
 НАРУЖНАЯ КОСАЯ МЫШЦА ЖИВОТА D



ПАХОВАЯ ОБЛАСТЬ

ПАХОВАЯ СВЯЗКА F
 МЫШЦА, ПОДНИМАЮЩАЯ ЯИЧКО C
 ПИРАМИДНАЯ МЫШЦА S
 БРЮШИНА H
 ПОПЕРЕЧНАЯ ФАССИЯ I
 СЕМЕННОЙ КАНАТИК J
 ЯИЧКО/ПРИДАТОК ЯИЧКА K

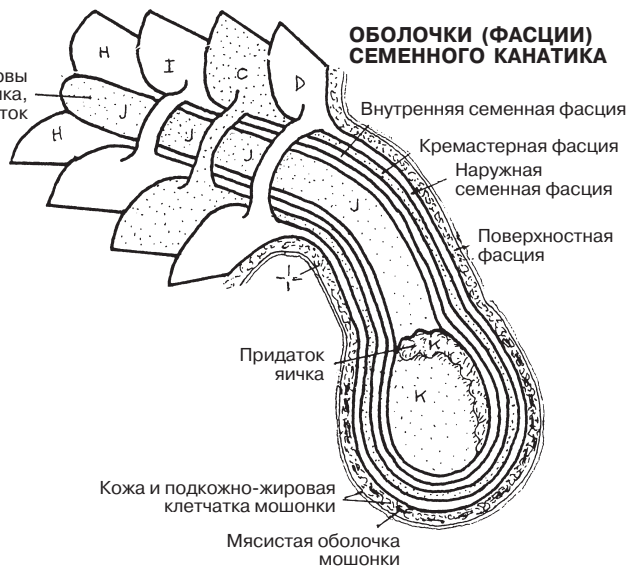
ВЛАГАЛИЩЕ ПРЯМОЙ МЫШЦЫ ЖИВОТА E*



Ниже дугообразной линии задняя стенка влагалища прямой мышцы живота не имеет апоневротического строения.

Сосуды, нервы семенного канатика, семявыносящий проток

ОБОЛочки (ФАССИИ) СЕМЕННОЙ КАНАТИКА



На уровне входа в малый таз *копчиковая мышца* и *мышца, поднимающая задний проход*, формируют **тазовое дно**; в свою очередь, в формировании стенки таза участвуют *внутренняя запирающая* и *грушевидная* мышцы. **Тазовая стенка** также образована тазовыми костями и **крестцово-бугорной** и **крестцово-остистой связками**. Покрываемые фасциями мышцы тазового дна образуют диафрагму таза, отграничивая органы малого таза от нижележащих структур и органов промежности. Диафрагма таза, как и все мышечные диафрагмы (диафрагма, разделяющая грудную и брюшную полости, мочеполая диафрагма), является подвижным образованием. Помимо этого, она незамкнутая: сзади соединение двух копчиковых мышц прервано копчиком; спереди мышца, поднимающая задний проход, формирует отверстия заднего прохода, влагалища и мочеиспускательного канала.

Мышца, поднимающая задний проход, начинается спереди с обеих сторон от лобковой кости, седалищной ости и тазовой стенки, где к данной мышце прикрепляется утолщенная часть запирающей фасции (*сухожильная дуга*). По направлению к средней линии мышца, поднимающая задний проход, спускается вниз и прикрепляется к заднепроходно-копчиковой связке, копчику и противоположной одноименной мышце.

Мышца, поднимающая задний проход, состоит из 4 частей (мышц): **мышцы, поднимающей предстательную железу/влагалищной мышцы, лобково-прямокишечной мышцы, лобково-копчиковой мышцы** и **подвздошно-копчиковой мышцы**.

Заднюю часть тазового дна занимает **копчиковая мышца**. Она расположена непосредственно за подвздошно-копчиковой мышцей и в одной плоскости с ней.

Диафрагма таза испытывает нагрузку под действием брюшного давления, и, как и диафрагма, разделяющая грудную и брюшную полости, она участвует в актах мочеиспускания, дефекации и родах. Диафрагма таза также препятствует возникновению влагалищного, мочепузырного и ректального пролапсов.

Внутренняя запирающая мышца выполняет функцию латерального ротатора тазобедренного сустава. большей частью данная мышца начинается от краев запирающего отверстия на внутренней поверхности тазовой кости, далее направляется книзу, заднелатерально проходит запирающее отверстие, покидает полость таза через малое седалищное отверстие и прикрепляется к медиальной поверхности большого вертела бедренной кости.

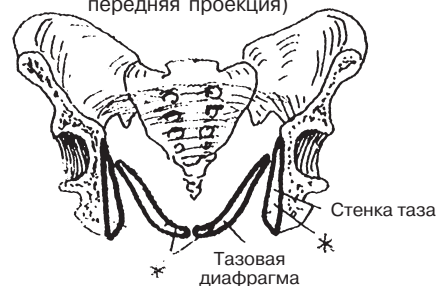
Грушевидная мышца также является латеральным ротатором тазобедренного сустава. Данная мышца берет начало от тазовой поверхности крестца, сверху и сзади от внутренней запирающей мышцы и выходит из полости таза через большое седалищное отверстие. Расположение грушевидной мышцы по отношению к близлежащим сосудам, нервам и сухожилиям указывается в Глоссарии; см. *седалищное отверстие (большое)* и *седалищное отверстие (малое)*.

МЫШЕЧНАЯ СИСТЕМА/ТУЛОВИЩЕ

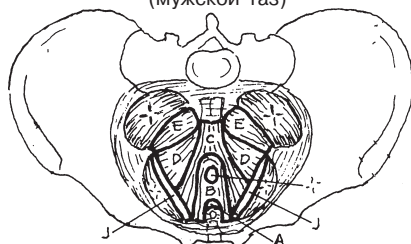
МЫШЦЫ ТАЗА

Советы по раскрашиванию. При раскрашивании изображений используйте светлые цвета, чтобы остались видны мелкие детали и буквы. (1) На левом верхнем рисунке раскрасьте диафрагму таза (тазовое дно), мышцы, образующие диафрагму, а также их названия. (2) На правом верхнем рисунке раскрасьте мышцы, образующие тазовое дно и стенки, в левой нижней части страницы — их названия. (3) Раскрасьте мышцы на рисунке в середине. (4) Раскрасьте мышцы на трех нижних рисунках.

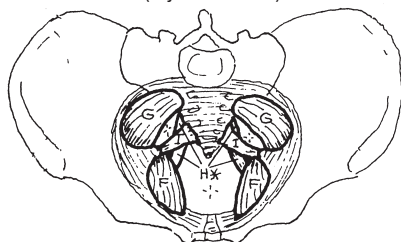
ТАЗОВОЕ ДНО И СТЕНКИ
(фронтальный срез, передняя проекция)



ВЕРХНЯЯ ПРОЕКЦИЯ
(мужской таз)



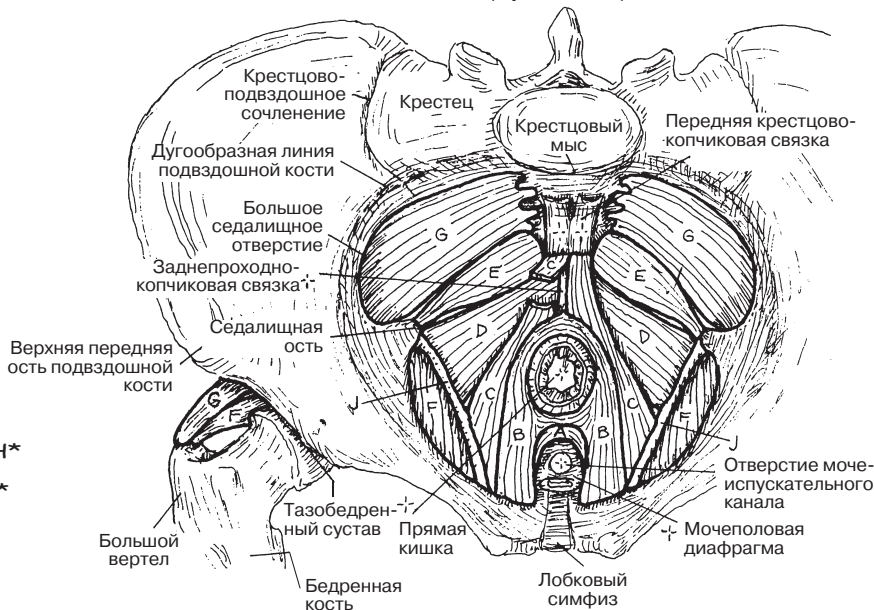
ВЕРХНЯЯ ПРОЕКЦИЯ
(мужской таз)



ТАЗОВАЯ ДИАФРАГМА / ДНО

МЫШЦА, ПОДНИМАЮЩАЯ ЗАДНИЙ ПРОХОД +
МЫШЦА, ПОДНИМАЮЩАЯ ПРЕДСТАТЕЛЬНОЮ
ЖЕЛЕЗУ/ВЛАГАЛИЩНАЯ МЫШЦА А
ЛОБКОВО-ПРЯМОКИШЕЧНАЯ МЫШЦА В
ЛОБКОВО-КОПЧИКОВАЯ МЫШЦА С
ПОДВЗДОШНО-КОПЧИКОВАЯ МЫШЦА D
КОПЧИКОВАЯ МЫШЦА E

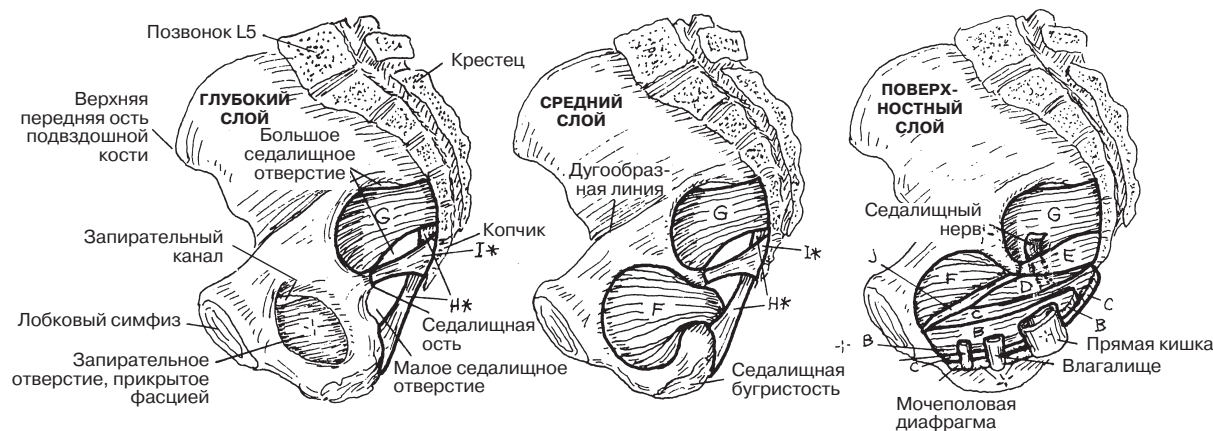
ВЕРХНЯЯ ПРОЕКЦИЯ
(мужской таз)



СТЕНКА ТАЗА

ВНУТРЕННЯЯ ЗАПИРАТЕЛЬНАЯ МЫШЦА F
ГРУШЕВИДНАЯ МЫШЦА G
КРЕСТЦОВО-БУГОРНАЯ СВЯЗКА H*
КРЕСТЦОВО-ОСТИСТАЯ СВЯЗКА I*
СУХОЖИЛЬНАЯ ДУГА J

МЫШЦЫ И СВЯЗКИ СТЕНКИ ТАЗА СПРАВА
(вид с внутренней стороны/женский таз)



Промежность — область, расположенная на уровне входа в малый таз ниже тазовой диафрагмы. «Дно» промежности образовано кожей и фасцией. Промежность ограничена **лобковым симфизом, нижними ветвями седалищных и лобковых костей, бугристостью седалищных костей и копчиком**, при этом верхней границей промежности являются *диафрагма таза и парные нижние ветви седалищных и лобковых костей*. Промежность делится на мочеполовую и анальную области (треугольники).

Мочеполовая область (треугольник) характеризуется наличием треугольной мышечной (мочеполовой) диафрагмы, которая прикрепляется к нижним ветвям седалищных и лобковых костей. Большую часть данной диафрагмы образуют глубокая поперечная мышца промежности и наружный сфинктер уретры (на рисунках детально не показан) с собственными фасциями. Эти мышцы укрепляют тело промежности; у мужчин они поддерживают перепончатую часть уретры и предстательную железу, у женщин — мочеиспускательный канал и влагалище. Нижняя фасция мочеполовой диафрагмы (мембрана промежности, I) значительно толще поверхностной фасции; она прикрепляется к влагалищу/пещеристым телам полового члена. Теперь сопоставьте фронтальный срез мочеполового треугольника с иллюстрациями мышц женской и мужской промежности в нижней части страницы.

Поверхностные поперечные мышцы промежности прикрепляются к заднему краю мочеполовой диафрагмы и укрепляют тело промежности — как у мужчин, так и у женщин. У мужчин **луковично-губчатая мышца** начинается от срединного шва полового члена и от тела промежности, прикрепляется к мембране промежности и губчатому телу (*corpus spongiosum*). Эта мышца принимает участие в эрекции полового члена. **Седалищно-пещеристая мышца** большей частью начинается от нижних ветвей седалищных и лобковых костей и прикрепляется к пещеристым телам и их ножкам (см. разд. 157).

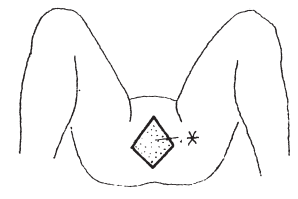
Тело промежности состоит из фиброзно-мышечной ткани и располагается между анальным отверстием и влагалищем/луковицей полового члена. Оно является местом прикрепления нескольких мышц, включая мышцу, поднимающую задний проход, наружный сфинктер заднего прохода и все мышцы промежности. Тело промежности обеспечивает стабильность положения органов таза, особенно во время родов. Повреждение или разрыв тела промежности могут привести к выпадению мочевого пузыря или матки через влагалище или уретру.

Поверхностные мышцы промежности у женщин имеют те же места прикрепления, что и у мужчин, но гораздо меньшего размера (аналогом мужского полового члена у женщин является клитор). Луковично-губчатая мышца начинается от тела промежности, разделяется на две части и охватывает луковицу преддверия и влагалище; волокна данной мышцы также охватывают тело клитора (*corpus clitoridis*). Седалищно-пещеристые мышцы начинаются от нижних ветвей седалищных и лобковых костей и проходят вокруг ножек и тела клитора (см. разд. 158).

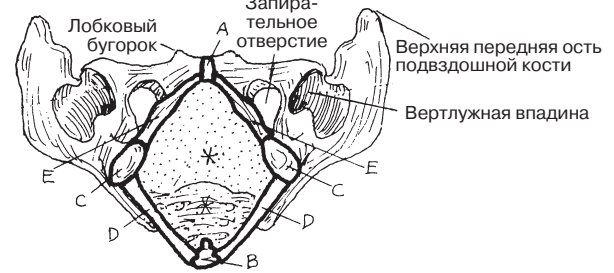
Анальный треугольник содержит заднепроходный (анальный) канал, анальное отверстие и поддерживающий аппарат: **наружный сфинктер заднего прохода**, сзади — **заднепроходно-копчиковую связку**, спереди — тело промежности. Данный треугольник имеет полость — **седалищно-прямокишечную ямку**, которая разделена на две ямки заднепроходным каналом и мышцей. Эти ямки заполнены жировой тканью (на рисунках не показано), которая обеспечивает растяжение заднепроходного канала во время обильной дефекации. Передние карманы седалищно-прямокишечной ямки проходят глубоко кверху до **мочеполовой диафрагмы**.

МЫШЕЧНАЯ СИСТЕМА/ТУЛОВИЩЕ МЫШЦЫ ПРОМЕЖНОСТИ

Советы по раскрашиванию. (1) На верхнем рисунке раскрасьте границы промежности и названия. (2) Раскрасьте два верхних рисунка треугольников промежности, их названия, а также рисунок фронтального среза мочеполовой области мужского таза. (3) На нижних изображениях промежности раскрасьте структуры мужской/женской мочеполовой области и их названия. (4) Раскрасьте два нижних рисунка треугольников промежности с названиями. На нижних изображениях промежности раскрасьте анальные треугольники и их структуры.



ГРАНИЦЫ ПРОМЕЖНОСТИ
(Нижняя проекция)

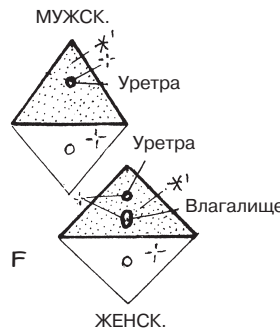


ПРОМЕЖНОСТЬ * (границы)

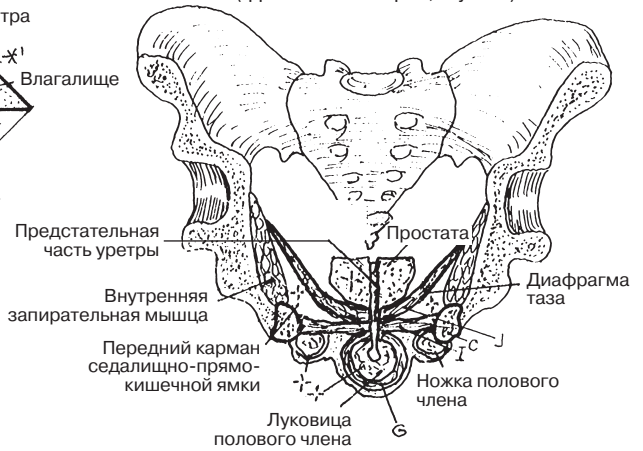
- ЛОБКОВЫЙ СИМФИЗ **A**
- КОПЧИК **B**
- СЕДАЛИЩНАЯ БУГРИСТОСТЬ **C**
- КРЕСТЦОВО-БУГОРНАЯ СВЯЗКА **D**
- НИЖНИЕ ВЕТВИ СЕДАЛИЩНОЙ И ЛОБКОВОЙ КОСТЕЙ **E**

МОЧЕПОЛОВОЙ ТРЕУГОЛЬНИК *1

- СЕДАЛИЩНО-ПЕЩЕРИСТАЯ МЫШЦА **F**
- ЛУКОВИЧНО-ГУБЧАТАЯ МЫШЦА **G**
- ВЕРХНЯЯ ПОПЕРЕЧНАЯ МЫШЦА ПРОМЕЖНОСТИ **H**
- МОЧЕПОЛОВАЯ ДИАФРАГМА **I**

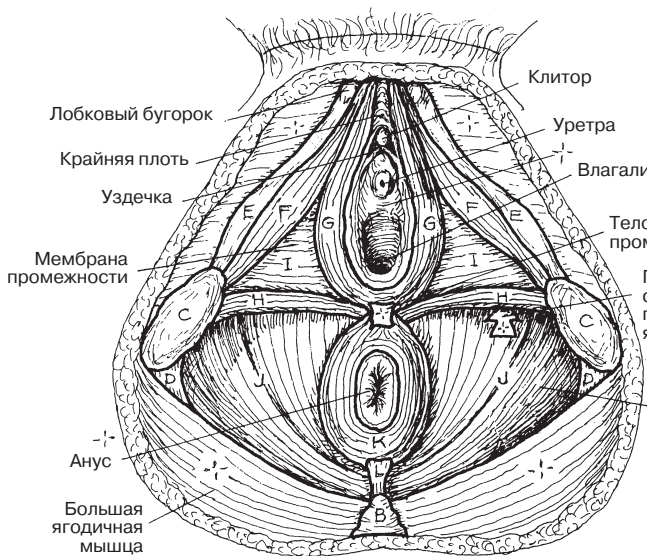
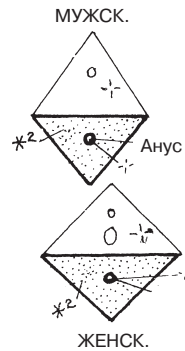


МОЧЕПОЛОВОЙ ТРЕУГОЛЬНИК
(фронтальный срез, мужск.)

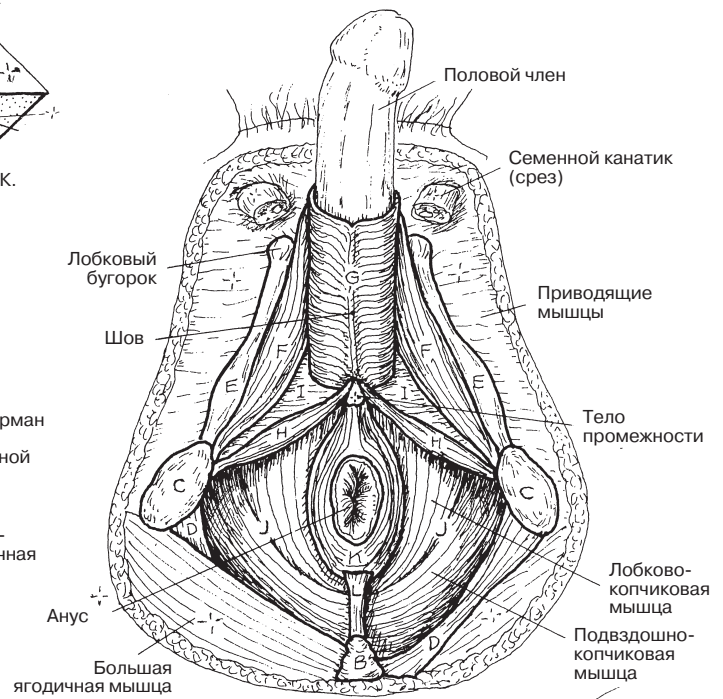


АНАЛЬНЫЙ ТРЕУГОЛЬНИК *2

- МЫШЦА, ПОДНИМАЮЩАЯ ЗАДНИЙ ПРОХОД **J**
- НАРУЖНЫЙ СФИНКТЕР ЗАДНЕГО ПРОХОДА **K**
- ЗАДНЕПРОХОДНО-КОПЧИКОВАЯ СВЯЗКА **L**



ЖЕНСКАЯ ПРОМЕЖНОСТЬ



МУЖСКАЯ ПРОМЕЖНОСТЬ

Лопатка располагается на наружной поверхности задней стенки грудной клетки и вдоль позвоночника — приблизительно между вторым и восьмым грудными позвонками. Непосредственного костного соединения с осевым скелетом лопатка не имеет. При движении верхней конечности лопатка, окруженная мышцами, совершает скольжение вдоль покрытой фасцией стенки грудной клетки. Между грудной клеткой и лопаткой находятся синовиальные сумки, поэтому в данной области может развиваться бурсит. Лопатка подвижно прикрепляется к осевому скелету при помощи шести **мышц, стабилизирующих положение лопатки**. Данные мышцы в значительной мере способствуют движениям лопатки и, следовательно, движениям всей верхней конечности. Ниже представлена информация о работе некоторых из них.

Передняя зубчатая мышца совместно с **малой грудной мышцей** обеспечивает протракцию (разведение) лопаток, которая происходит, например, при отталкивании рукой от стены; малая грудная мышца также участвует в опускании плеча и ротации лопатки книзу. Обратите внимание на работу передней зубчатой и *трапецевидной* мышц при толкательных движениях или размахивании палкой. Следует отметить, что **трапецевидная** мышца имеет особенно широкую зону прикрепления. Обычно при тяжелой работе — как физической, так и умственной — данная мышца значительно напрягается. Снять напряжение помогает непродолжительный массаж верхней и средней трети спины (области расположения трапецевидной мышцы).

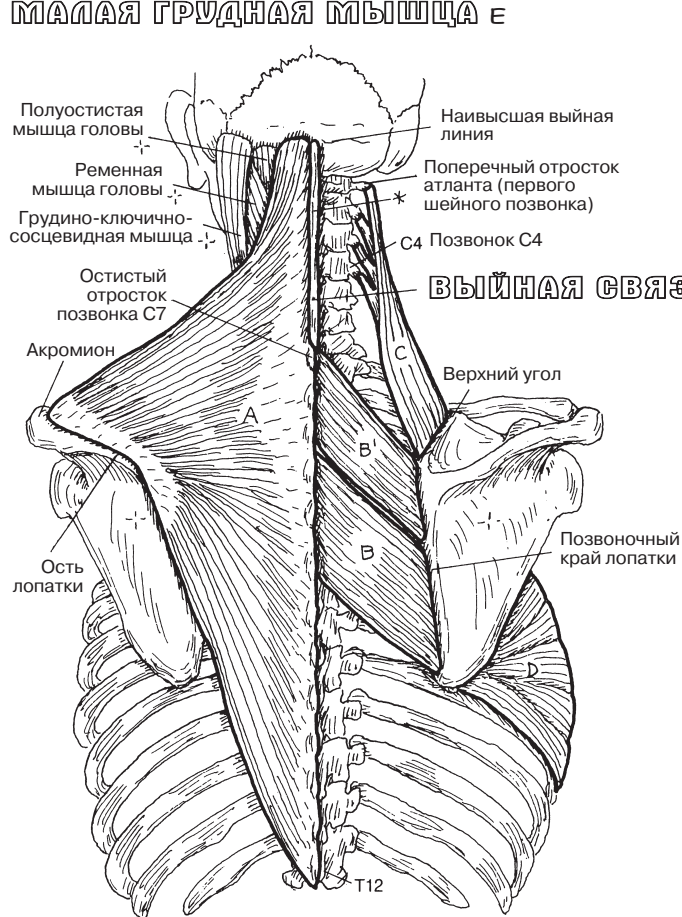
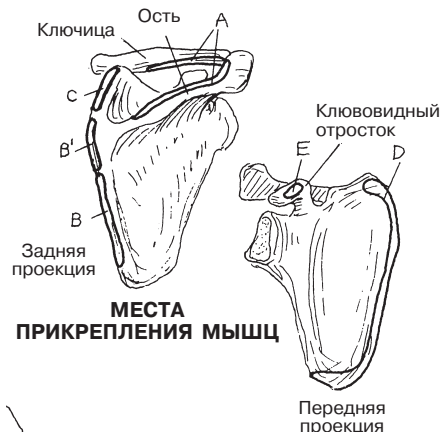МЫШЕЧНАЯ СИСТЕМА/ВЕРХНЯЯ КОНЕЧНОСТЬ

МЫШЦЫ, СТАБИЛИЗИРУЮЩИЕ ПОЛОЖЕНИЕ ЛОПАТКИ

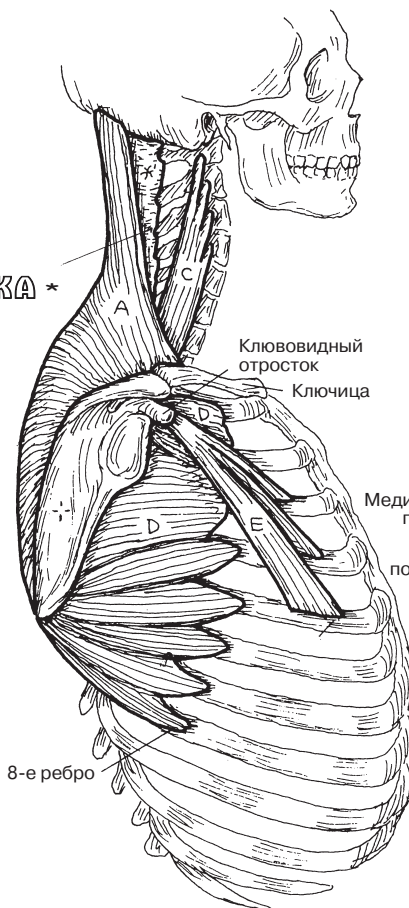
Советы по раскрашиванию. (1) На изображениях трех проекций раскрасьте мышцы, выйную связку и названия структур. (2) На правом верхнем рисунке раскрасьте места прикрепления мышц. (3) Нижние иллюстрации демонстрируют различные движения лопатки, совершаемые за счет работы трех частей трапецевидной мышцы (А). Раскрасьте серым цветом лопатки, а также стрелки, указывающие направления движений.

МЫШЦЫ

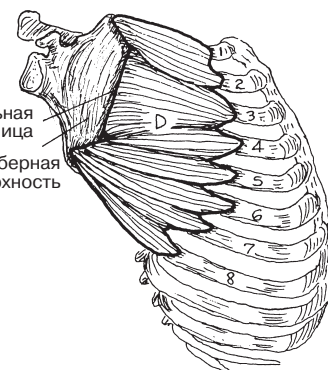
ТРАПЕЦИЕВИДНАЯ МЫШЦА А
РОМБОВИДНАЯ МЫШЦА БОЛЬШАЯ В МАЛАЯ В'
МЫШЦА, ПОДНИМАЮЩАЯ ЛОПАТКУ С
ПЕРЕДНЯЯ ЗУБЧАТАЯ МЫШЦА D
МАЛАЯ ГРУДНАЯ МЫШЦА E



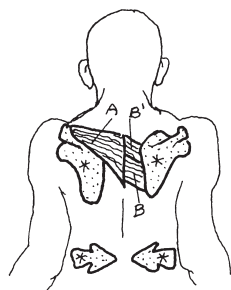
ЗАДНЯЯ ПРОЕКЦИЯ



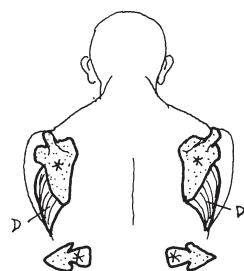
Лопатка показана отведенной от грудной клетки: так можно увидеть прикрепление передней зубчатой мышцы к ее медиальной границе



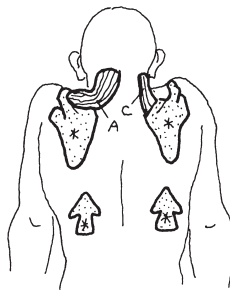
ДВИЖЕНИЯ ЛОПАТКИ



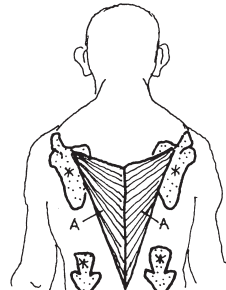
РЕТРАКЦИЯ
По стойке «смирно»
(выпрямив спину)



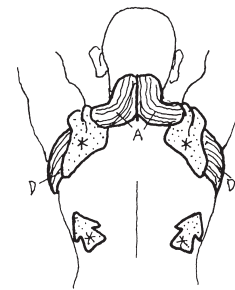
**ПРОТРАКЦИЯ
(РАЗВЕДЕНИЕ ЛОПАТОК)**
Толкательное движение
вытянутыми руками



ПОДНИМАНИЕ
Пожимание плечами/
«втягивание» головы
с целью защиты



ОПУСКАНИЕ
Упор на брусьях
на вытянутых руках/
удерживание тяжести



РОТАЦИЯ КВЕРХУ
Поднятие чего-либо/
вытягивание рук вверх

Суставная впадина лопатки, с которой сочленяется суставная поверхность головки плечевой кости, — неглубокая и не повторяет форму головки плечевой кости. Поэтому она не обеспечивает стабильность плечевого сустава. Поскольку связки сильно ограничили бы амплитуду движений сустава, при движении плеча головку плечевой кости к суставной впадине лопатки прижимают мышцы. Их четыре: надостная (*supraspinatus*), подостная (*infraspinatus*), малая круглая (*teres minor*) и подлопаточная (*subscapularis*). Они формируют сухожильно-мышечную манжету вокруг головки плечевой кости, фиксируя плечевой сустав. Это важно при осуществлении движений с максимальной амплитудой: мышцы сухожильно-мышечной манжеты не позволяют головке плечевой кости выпасть из суставной впадины лопатки. Они выполняют эту функцию при нормальных нагрузках; напротив, длительные чрезмерные нагрузки на эти мышцы могут вызвать травмы.

Мышцы сухожильно-мышечной манжеты также известны под названием ротаторной (вращательной) манжеты плеча, несмотря на то, что одна из мышц — надостная — выполняет функцию отведения, а не вращения.

Чрезмерные нагрузки способствуют раннему развитию дегенеративных процессов в плечевом суставе и надостной мышце вкуче с ее сухожилием. Причиной в большинстве случаев является постоянное соударение, трение и, вследствие этого, повреждение отдельных элементов сустава (так называемый импинджмент-синдром). В процесс вовлекаются акромион (1), клювовидно-акромиальная связка (2), дистальный конец ключицы и смежный акромиально-ключичный сустав (3), участок сухожилия надостной мышцы, находящийся непосредственно под акромионом (4), а также субакромиальная сумка (5). Последняя принимает на себя максимальную нагрузку трением, но только до некоторого предела. Риск возникновения импинджмент-синдрома (а также тендинита надостной мышцы с последующим разрывом сухожилия, субакромиального бурсита, дегенеративных изменений акромиально-ключичного сустава, ограниченности движений плеча, болевого синдрома) значительно выше в том случае, если у пациента имеется аномальный наклон акромиона вниз или предшествующее смещение акромиально-ключичного сочленения. Развитию импинджмент-синдрома способствует ежедневная работа с поднятыми руками (драпировщики, штукатуры), постоянное выполнение бросковых движений (питчеры в бейсболе), а также условия, при которых возникает давление на акромион (у профессиональных пожарных при ношении тяжелого оборудования — например, пожарных рукавов, у людей, которые носят тяжелые сумки с ремнями через плечо, у почтальонов). В результате длительного соударения элементов сустава могут возникать такие изменения, как костные шипы и разрушение суставной сумки, что сопровождается соответствующей симптоматикой и болевым синдромом.

МЫШЕЧНАЯ СИСТЕМА/ВЕРХНЯЯ КОНЕЧНОСТЬ

МЫШЦЫ СУХОЖИЛЬНО-МЫШЕЧНОЙ МАНЖЕТЫ

Советы по раскрашиванию. (1) Раскрасьте четыре мышцы, их наименования, стрелки-термины, описывающие функцию мышц. (2) Раскрасьте проблемные места в области плеча в нижней части страницы.

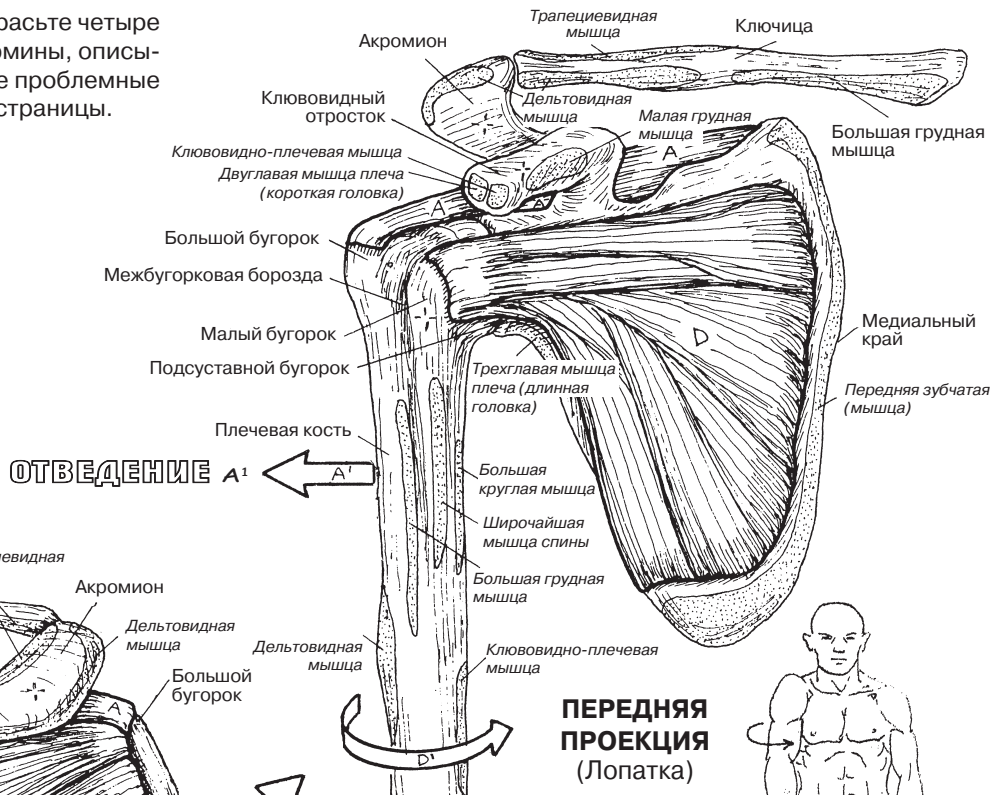
Мышцы

Надостная **A**¹

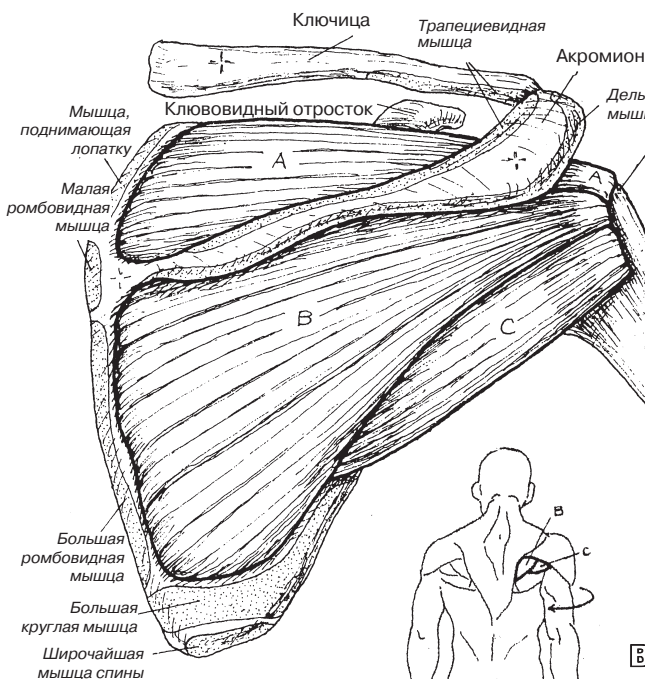
Подостная **B**

Малая круглая **C**

Подлопаточная **D**

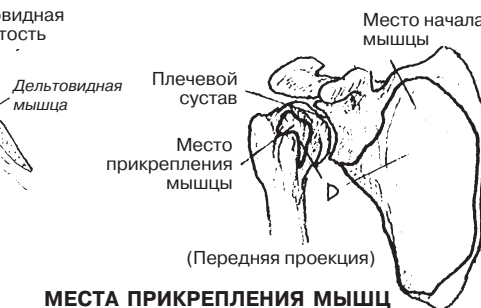
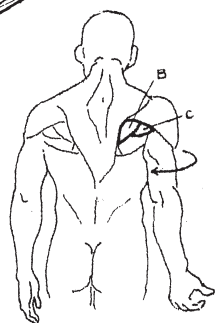


ВРАЩЕНИЕ КНУТРИ (ПРОНАЦИЯ) D¹

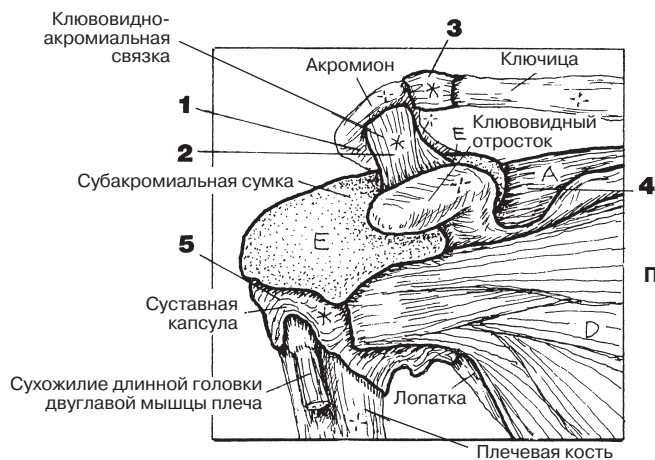


ЗАДНЯЯ ПРОЕКЦИЯ (Лопатка)

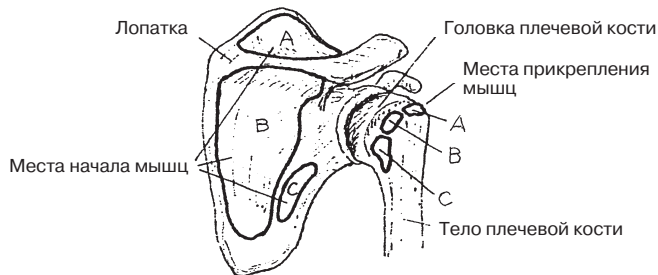
ВРАЩЕНИЕ ВНАРУЖИ C¹ (СУПИНАЦИЯ)



МЕСТА ПРИКРЕПЛЕНИЯ МЫШЦ (Заднелатеральная проекция)



ПРОБЛЕМНЫЕ МЕСТА В ОБЛАСТИ ПЛЕЧА (Передняя проекция)



СУМКА E СВЯЗКА*

Здесь представлены в трех разных проекциях *главные мышцы, обеспечивающие движение* в многоосном **плечевом суставе**. Совместная работа этих мышц и мышц вращательной манжеты плеча позволяет совершать такие движения, как поднимание, толкание, притягивание и скручивание предметов. **Дельтовидная мышца** — многоперистая мышца, имеющая обширное начало и короткий рычаг действия. Она является одной из самых сильных мышц плеча и обеспечивает его сгибание, разгибание и отведение. Передние пучки дельтовидной мышцы отводят плечо. Пучки ключичной части **большой грудной мышцы (*pectoralis major*)** сгибают руку в плече; грудино-реберная и брюшная части *разгибают* руку. Эта мышца также поворачивает руку кнутри (пронирует ее).

Большая круглая мышца (*teres major*) располагается с задней стороны плеча; сухожилие мышцы прикрепляется к *передней* поверхности плечевой кости, что позволяет ей быть главной мышцей-пронатором плеча. По той же причине **широчайшая мышца спины (*latissimus dorsi*)** также пронирует плечо, а не только разгибает его.

Обе головки **двуглавой мышцы плеча (*biceps brachii*)** обеспечивают сгибание плеча с сопротивлением при фиксированном и неподвижном предплечье. Кроме того, основной функцией этой мышцы является супинация предплечья (вращение предплечья кнаружи) (см. разд. 43, 55). Необходимо помнить, что сухожилие двуглавой мышцы плеча прикрепляется к бугристости плечевой кости, а от проксимального конца сухожилия отделяется часть пучков в виде тонкой пластинки — апоневроз двуглавой мышцы плеча; его пучки вплетаются в фасцию предплечья.

Клювовидно-плечевая мышца (*coracobrachialis*) в сгибании плеча играет малозначительную роль. Однако эта мышца прикрепляется к медиальной поверхности плечевой кости, что позволяет ей участвовать в приведении плеча. **Длинная головка трехглавой мышцы плеча** начинается на подсуставной бугристости лопатки и оказывает мало влияния на приведение и разгибание плеча.

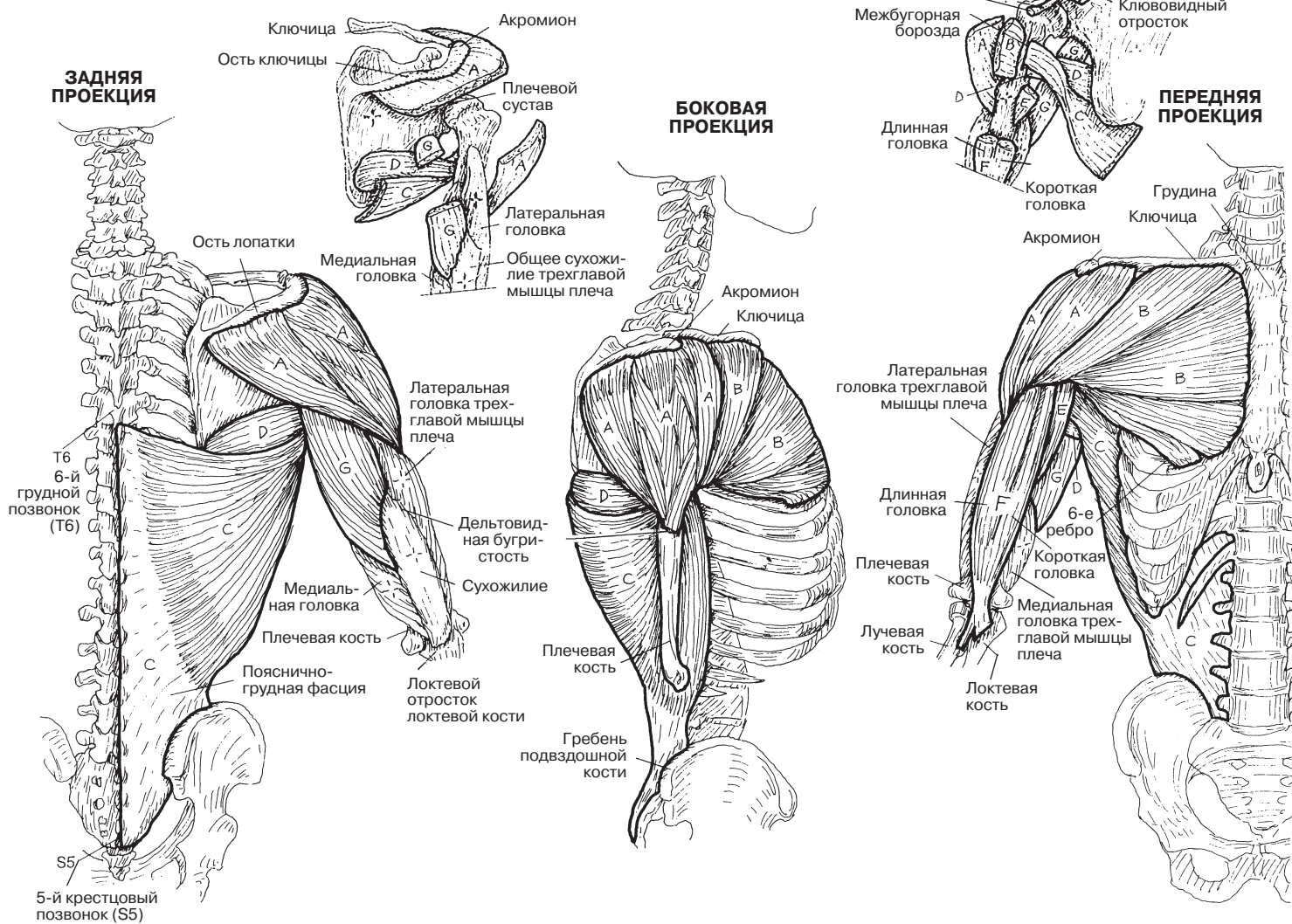
МЫШЕЧНАЯ СИСТЕМА / ВЕРХНЯЯ КОНЕЧНОСТЬ

МЫШЦЫ, ОСУЩЕСТВЛЯЮЩИЕ ДВИЖЕНИЕ ПЛЕЧЕВОГО СУСТАВА

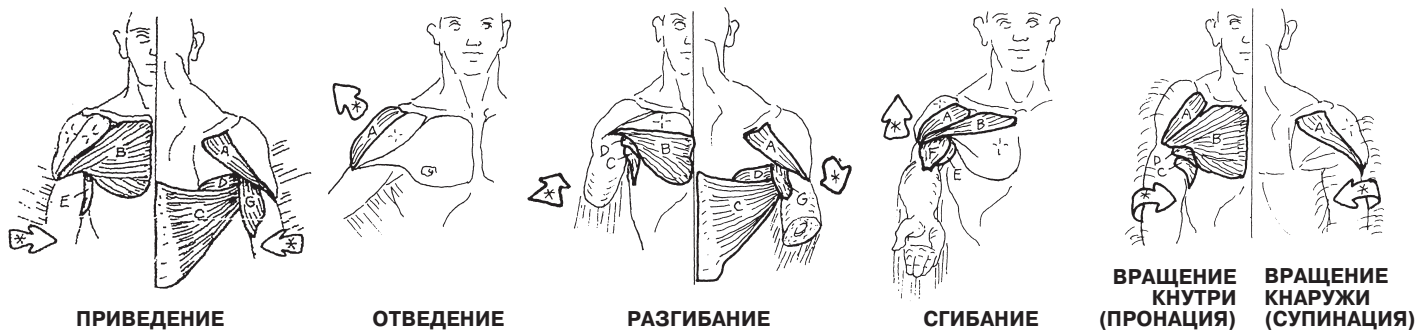
МЫШЦЫ

- ДЕЛЬТОВИДНАЯ А
- БОЛЬШАЯ ГРУДНАЯ В
- ШИРОЧАЙШАЯ МЫШЦА СПИНЫ С
- БОЛЬШАЯ КРУГЛАЯ Д
- КЛЮВОВИДНО-ПЛЕЧЕВАЯ Е
- ДВУГЛАВАЯ МЫШЦА ПЛЕЧА F
- ТРЕХГЛАВАЯ МЫШЦА ПЛЕЧА (ДЛИННАЯ ГОЛОВКА) G

Советы по раскрашиванию. (1) Начните с задних проекций; обратите внимание, что в латеральной проекции двуглавая и трехглавая мышцы не показаны. (2) Раскрашивая изображения, обратите внимание на действие разных частей дельтовидной (А) и большой грудной мышц (В).



ДВИЖЕНИЯ, ОСУЩЕСТВЛЯЕМЫЕ В ПЛЕЧЕВОМ СУСТАВЕ



Плечевая мышца (*brachialis*) — это главный сгибатель **локтевого сустава**, потому что благодаря особенностям прикрепления она выполняет гораздо большую механическую работу в преодолении нагрузок на сустав, чем **двуглавая мышца плеча**. Однако внимание окружающих привлекает хорошо очерченный и выпуклый рельеф двуглавой мышцы плеча!

Чтобы понять действие этих мышц, нужно иметь в виду, что сухожилие двуглавой мышцы плеча прикрепляется к бугристости лучевой кости. Согните руку в локте, держа предплечье в положении пронации (ладонь обращена книзу, пальцы согнуты). Поднимите рукой в данной позиции какой-либо груз. Двуглавая мышца из-за своего расположения плохо подходит для такой работы, и в этом случае основная нагрузка ляжет на плечевую мышцу. Затем разверните предплечье кнаружи (супинация), не отпуская груз; вы почувствуете, что теперь усилие совершает двуглавая мышца — супинатор предплечья. Очевидно, она выполняет основную часть этой работы, и к ее усилию в свою очередь добавляется усилие плечевой мышцы. Эта комбинированная нагрузка и приводит к выпячиванию бицепса. Также обратите внимание на то, что пучки апоневроза двуглавой мышцы плеча дополнительно вплетаются в фасцию предплечья (на рисунке не показана).

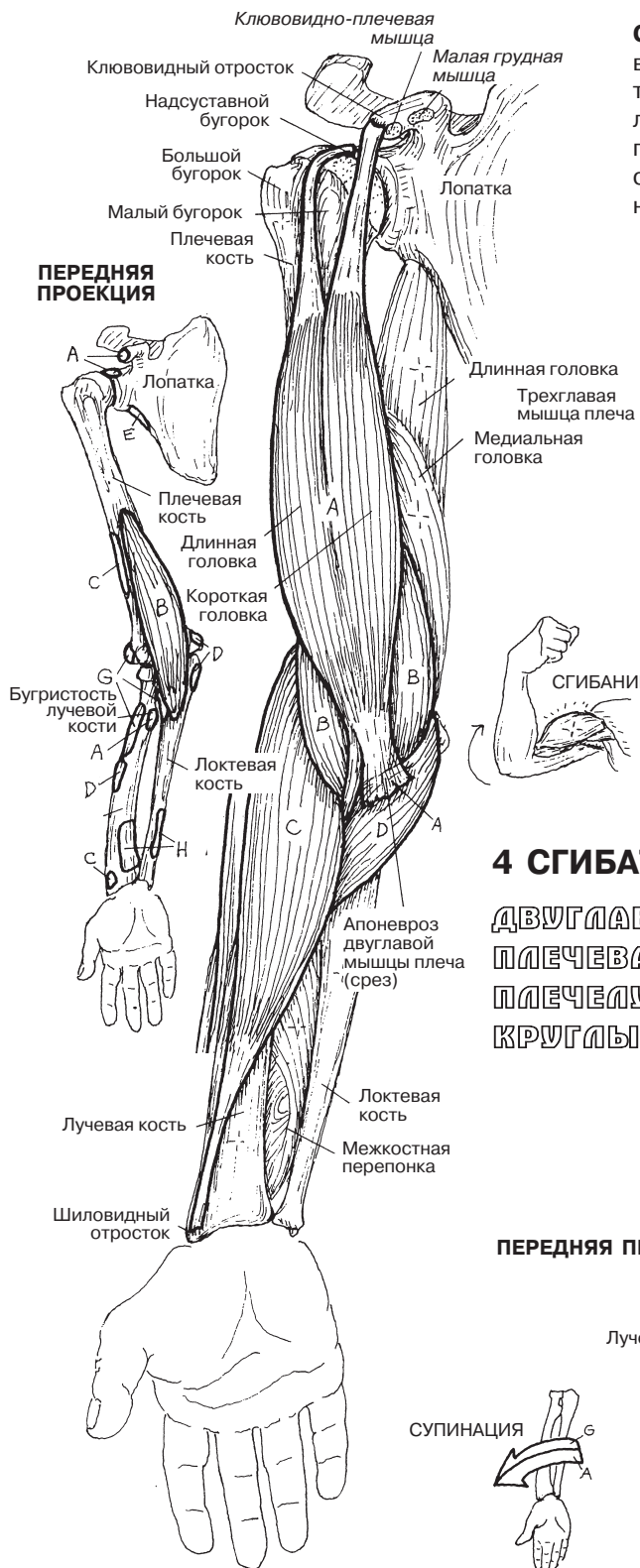
Плечелучевая мышца (*brachioradialis*) сгибает предплечье в локтевом суставе, а также оказывает сопротивление **трехглавой мышце плеча (*triceps brachii*)** — мощному разгибателю локтевого сустава. Трехглавая мышца плеча имеет три головки, которые вместе входят в массивное широкое сухожилие. При этом медиальная головка является основным антагонистом плечевой мышцы (на самом деле по положению ее можно считать не столько медиальной, сколько *глубоко лежащей*). Мощное сухожилие трехглавой мышцы плеча прикрепляется к локтевому отростку, а часть пучков вплетается в фасцию плеча. Тем самым формируется своеобразный «корсет», который смягчает ударные нагрузки на сустав и препятствует переломам локтевого отростка. Малая **локтевая мышца (*anconeus*)** участвует в разгибании предплечья. Эта мышца располагается на задней поверхности локтевого отростка и задней поверхности проксимальной части локтевой кости; она настолько тонка, что практически терется в фасции предплечья.

Круглый пронатор (*pronator teres*) следует по передней поверхности проксимальной части предплечья и участвует как в сгибании предплечья в локтевом суставе, так и в его пронации. **Супинатор** охватывает проксимальную часть предплечья сзади; эта мышца поворачивает предплечье кнаружи, но ее роль вторична по отношению к двуглавой мышце плеча. Сухожилие двуглавой мышцы плеча прикрепляется к бугристости лучевой кости (см. рис. снизу, переднюю проекцию), что позволяет мышце удерживать предплечье в положении супинации, несмотря на силу мышц-пронаторов. Возможно, вам потребуется вернуться к разд. 43, чтобы повторить тему координации мышц.

Квадратный пронатор (*pronator quadratus*) является главным пронатором предплечья, превосходя в этом действии круглый пронатор. Пронация предплечья (ладонью вниз) приводит также к повороту кнутри лучевой кости. Так как из костей предплечья вращаться может только лучевая кость, оба пронатора пересекают эту кость на передней стороне предплечья, а место их начала — локтевая кость.

МЫШЕЧНАЯ СИСТЕМА / ВЕРХНЯЯ КОНЕЧНОСТЬ

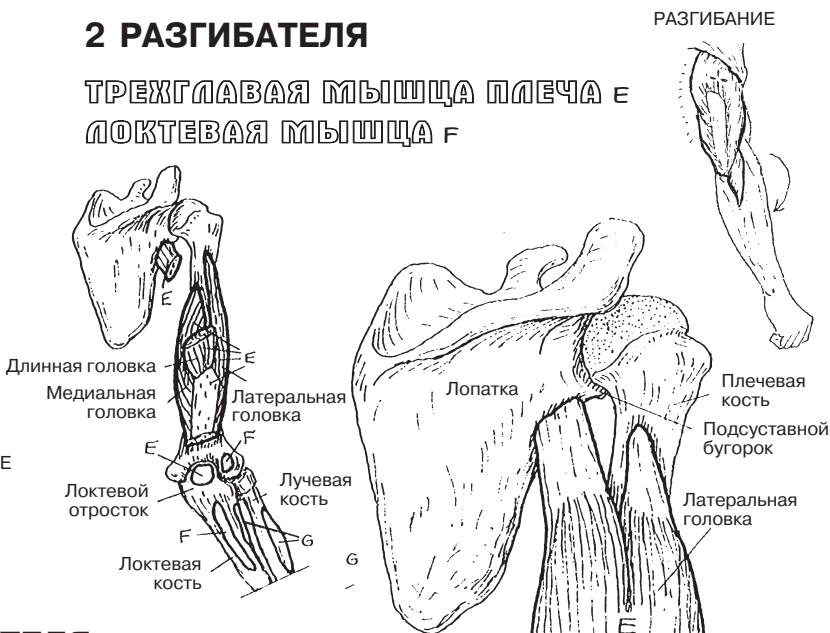
МЫШЦЫ, ОСУЩЕСТВЛЯЮЩИЕ ДВИЖЕНИЕ В ЛОКТЕВОМ И ЛУЧЕЛОКТЕВОМ СУСТАВАХ



Советы по раскрашиванию. Раскрашивайте двуглавую (А) и трехглавую (Е) мышцы плеча одним цветом, как и на странице 54. (1) Раскрасьте четыре сгибателя, их названия и места прикрепления на крайнем левом рисунке. Затем раскрасьте таким же образом разгибатели на правом рисунке. (2) Раскрасьте супинаторы и пронаторы предплечья, стрелки, изображающие их действие, и места их прикрепления на верхних рисунках слева и справа.

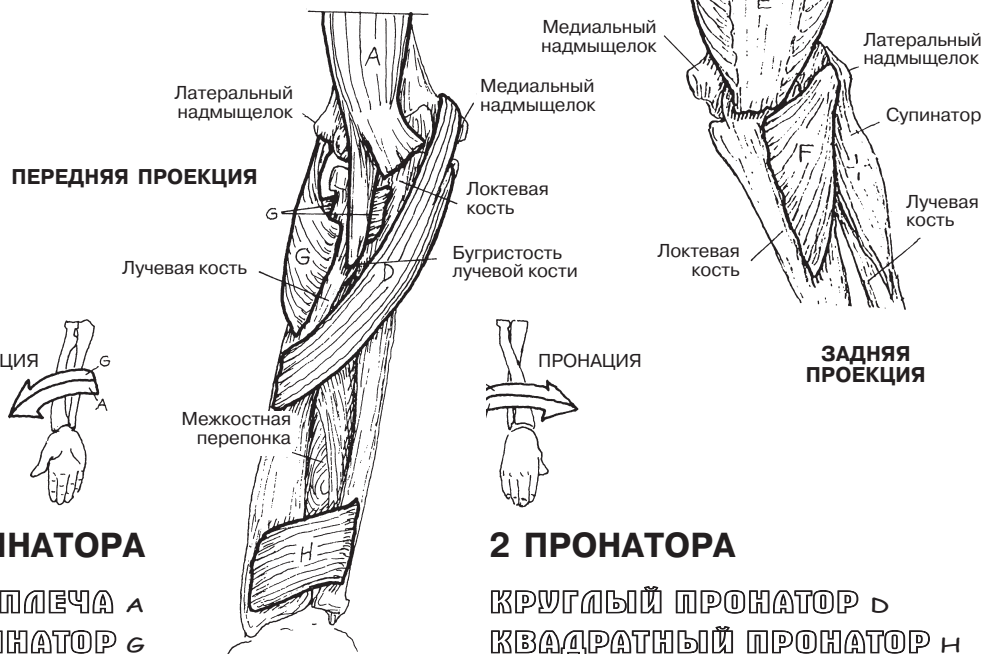
2 РАЗГИБАТЕЛЯ

ТРЕХГЛАВАЯ МЫШЦА ПЛЕЧА Е
ЛОКТЕВАЯ МЫШЦА F



4 СГИБАТЕЛЯ

ДВУГЛАВАЯ МЫШЦА ПЛЕЧА А
ПЛЕЧЕЛУЧЕВАЯ МЫШЦА С
КРУГЛЫЙ ПРОНАТОР D



2 СУПИНАТОРА

ДВУГЛАВАЯ МЫШЦА ПЛЕЧА А
СУПИНАТОР G

2 ПРОНАТОРА

КРУГЛЫЙ ПРОНАТОР D
КВАДРАТНЫЙ ПРОНАТОР H

Группа **мышц-сгибателей** запястья и пальцев располагается на передней поверхности предплечья; они начинаются на медиальном надмыщелке плеча, в верхних отделах лучевой кости и локтевой кости и частично проходят по межкостной мембране. Глубокий слой мышц передней поверхности предплечья (**длинный сгибатель большого пальца кисти, *flexor pollicis longus***, — со стороны лучевой кости; **глубокий сгибатель пальцев, *flexor digitorum profundus***, — со стороны локтевой кости) располагается в непосредственной близости к лучевой кости и локтевой кости. Поверхностный слой мышц (сгибатели запястья: **мышцы запястья** и **длинная ладонная мышца, *palmaris longus***) контурируется под кожей и поверхностной фасцией. Средняя группа мышц (**поверхностный сгибатель пальцев, *flexor digitorum superficialis***) располагается между поверхностной и глубокой группами. На ладонной поверхности кисти обратите внимание, как сухожилия поверхностного сгибателя пальцев прикрепляются к основаниям средних фаланг; на уровне середины средней фаланги каждое сухожилие расщепляется на две ножки, между которыми проходит соответствующее сухожилие глубокого сгибателя пальцев.

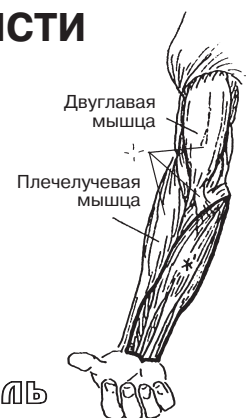
Разгибатели запястья и пальцев берут начало на латеральном надмыщелке и верхних отделах костей предплечья, а также на межкостной мембране и образуют заднюю группу мышц предплечья. Разгибатели запястья прикрепляются к пястным костям. Разгибатели пальцев образуют сухожильные растяжения, причем средние пучки сухожильного растяжения прикрепляются к основанию средней фаланги, а боковые — к дистальной фаланге; к ним прикреплены мелкие межкостные мышцы. Разгибатели запястья играют важную роль в движениях кисти. Для примера *разогните* левое запястье и попробуйте пальцами левой руки плотно охватить указательный палец другой руки. А теперь максимально *согните* и *удерживайте* в таком положении левое запястье, при этом продолжая сжимать указательный палец правой руки пальцами левой. Как вы думаете, в каких видах спорта может потребоваться работа мышц-разгибателей?

МЫШЕЧНАЯ СИСТЕМА / ВЕРХНЯЯ КОНЕЧНОСТЬ

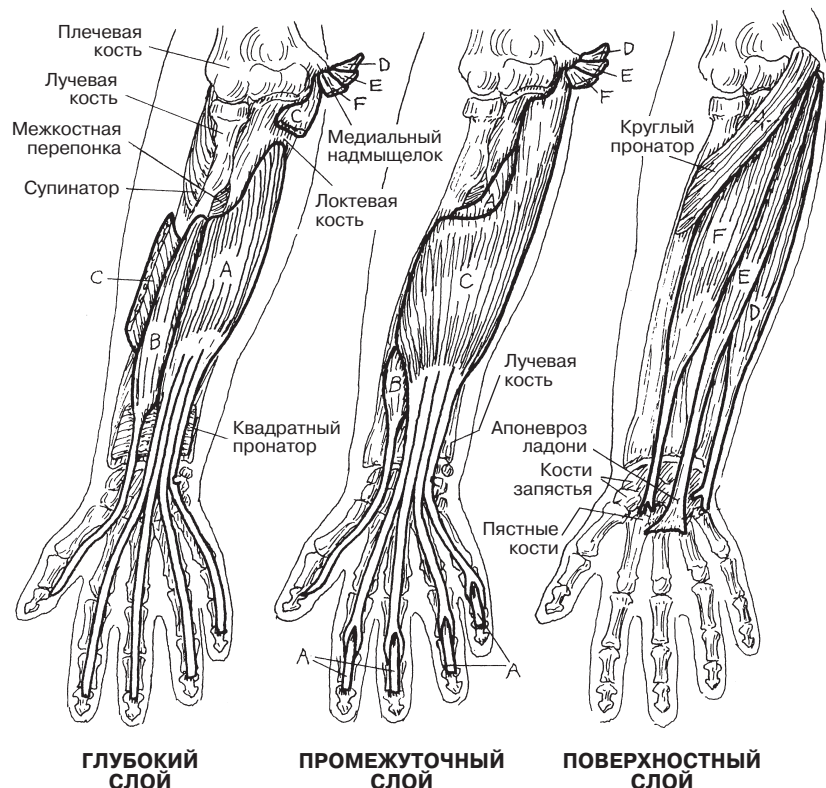
МЫШЦЫ, ОБЕСПЕЧИВАЮЩИЕ ДВИЖЕНИЕ ЗАПЯСТЬЯ И КИСТИ

Советы по раскрашиванию. Более подробное изображение сухожилий данных мышц (с теми же обозначениями) можно увидеть на следующей странице (собственные мышцы кисти). (1) Начните с группы сгибателей; отметьте, что глу-

боко расположенные мышцы не показаны на изображении поверхностных мышц. Раскрасьте на маленьком рисунке все сгибатели серым цветом. (2) Переходите к разгибателям и также раскрасьте их серым цветом на маленьком рисунке.



ПЕРЕДНЯЯ ПРОЕКЦИЯ



СГИБАТЕЛИ

ГЛУБОКИЙ СЛОЙ

ГЛУБОКИЙ СГИБАТЕЛЬ

ПАЛЬЦЕВ А

ДЛИННЫЙ СГИБАТЕЛЬ БОЛЬШОГО

ПАЛЬЦА КИСТИ В

ПРОМЕЖУТОЧНЫЙ СЛОЙ

ПОВЕРХНОСТНЫЙ СГИБАТЕЛЬ

ПАЛЬЦЕВ С

ПОВЕРХНОСТНЫЙ СЛОЙ

ЛОКТЕВОЙ РАЗГИБАТЕЛЬ

ЗАПЯСТЬЯ Д

ДЛИННАЯ ЛАДОННАЯ МЫШЦА Е

ЛУЧЕВОЙ СГИБАТЕЛЬ ЗАПЯСТЬЯ F

РАЗГИБАТЕЛИ

ГЛУБОКИЙ СЛОЙ

РАЗГИБАТЕЛЬ УКАЗАТЕЛЬНОГО

ПАЛЬЦА С

ДЛИННЫЙ РАЗГИБАТЕЛЬ

БОЛЬШОГО ПАЛЬЦА КИСТИ Н

КОРОТКИЙ РАЗГИБАТЕЛЬ

БОЛЬШОГО ПАЛЬЦА КИСТИ Т

ПОВЕРХНОСТНЫЙ СЛОЙ

ЛОКТЕВОЙ РАЗГИБАТЕЛЬ ЗАПЯСТЬЯ J

РАЗГИБАТЕЛЬ МИЗИНЦА К

РАЗГИБАТЕЛЬ ПАЛЬЦЕВ L

ДЛИННЫЙ ЛУЧЕВОЙ РАЗГИБАТЕЛЬ

ЗАПЯСТЬЯ M

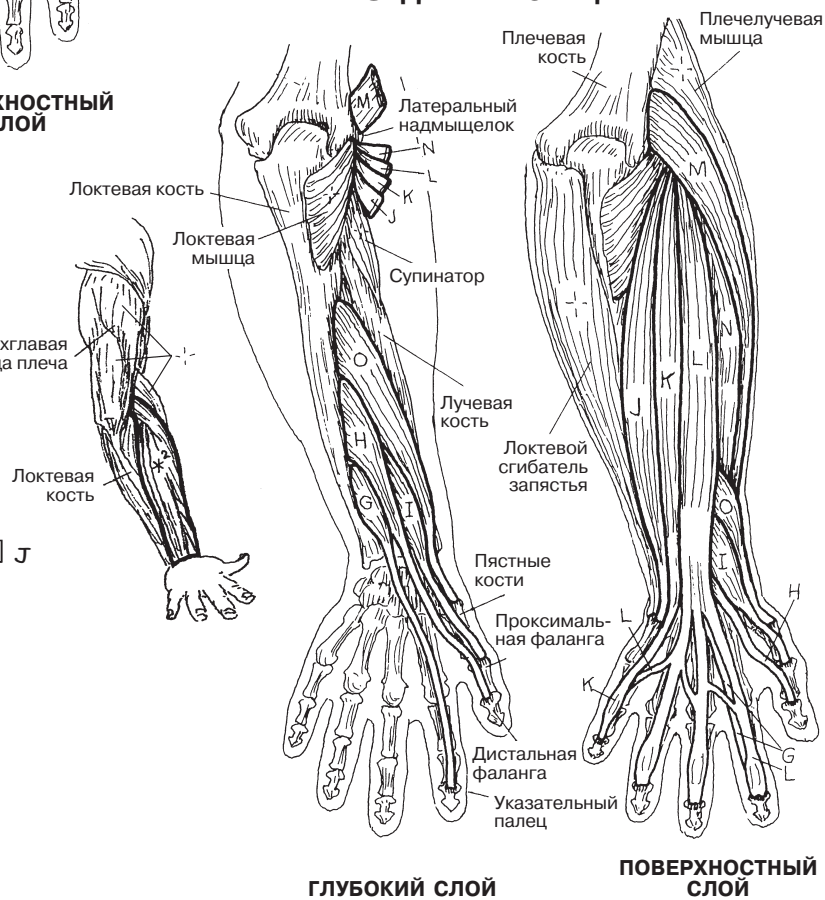
КОРОТКИЙ ЛУЧЕВОЙ РАЗГИБАТЕЛЬ

ЗАПЯСТЬЯ N

ДЛИННАЯ МЫШЦА, ОТВОДЯЩАЯ

БОЛЬШОЙ ПАЛЕЦ КИСТИ O

ЗАДНЯЯ ПРОЕКЦИЯ



Обратите внимание на пальпируемый мышечный валик (**тенар, возвышение большого пальца**), расположенный проксимальнее большого пальца кисти. Вместе с другими мышцами, участвующими в движении большого пальца, три мышцы тенара (**мышца, противопоставляющая большой палец кисти (*opponens pollicis*)**, **короткая мышца, отводящая большой палец кисти (*abductor pollicis brevis*)**, **короткий сгибатель большого пальца кисти (*flexor pollicis brevis*)**) обеспечивают выполнение сложных движений этим пальцем. Мышцы тенара начинаются/прикрепляются в одних и тех же местах; однако разное направление их волокон позволяет им осуществлять различные функции.

Мышцы **гипотенара (возвышение мизинца)** обеспечивают движение V пальца кисти; по фиксации и функциям они соответствуют мышцам тенара. Также обратите внимание на две **мышцы, осуществляющие противопоставление большого пальца и мизинца**. С помощью этой функции кисть совершает некоторые сложные хватательные движения.

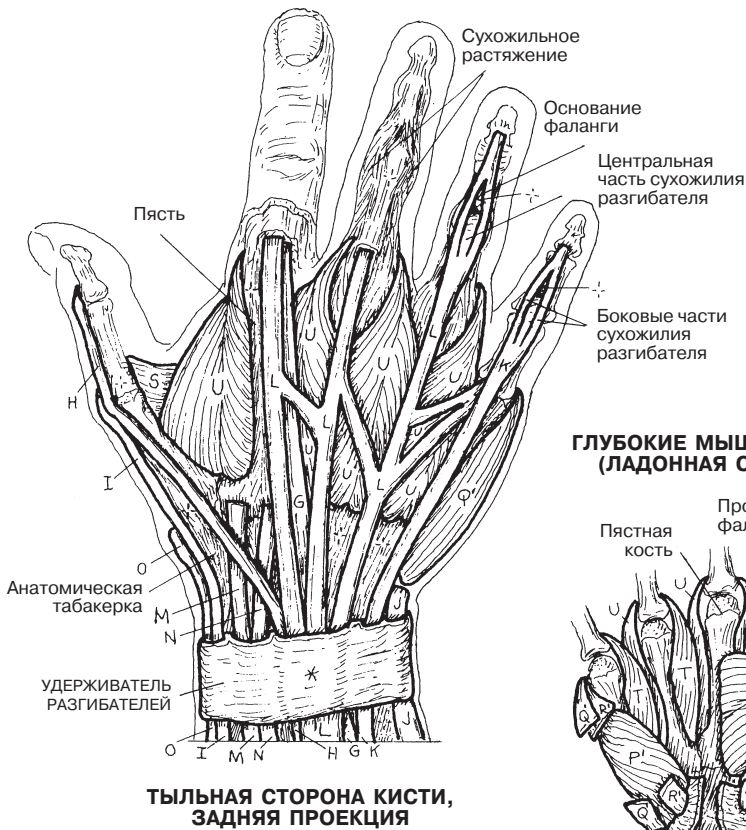
Мышца, приводящая большой палец (*adductor pollicis*), вместе с первой **тыльной межкостной мышцей** позволяет очень крепко удерживать предметы большим и указательным пальцами... попробуйте сами.

Межкостные и червеобразные мышцы прикрепляются к сухожилиям разгибателей пальцев (сухожильному растяжению; см. заднюю проекцию), образуя сложный механизм для сгибания пястно-фаланговых и разгибания межфаланговых суставов. Благодаря прикреплению к фалангам пальцев межкостные мышцы участвуют в отведении/приведении определенных пальцев.

МЫШЕЧНАЯ СИСТЕМА / ВЕРХНЯЯ КОНЕЧНОСТЬ

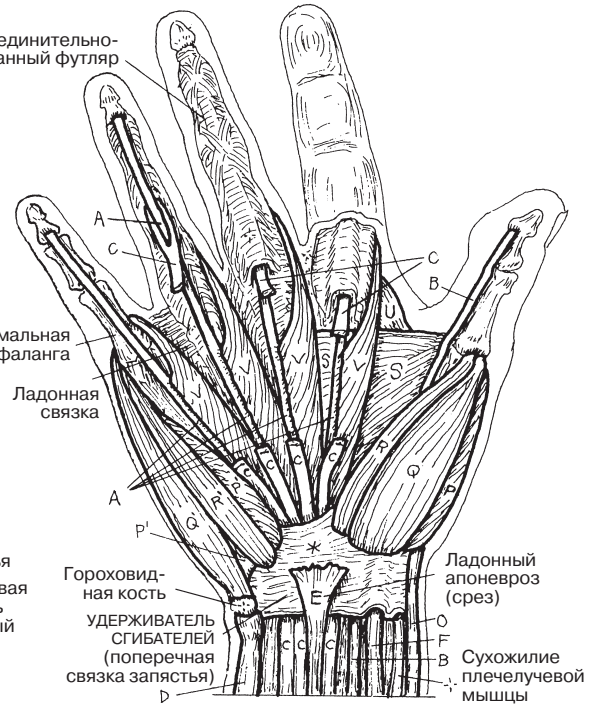
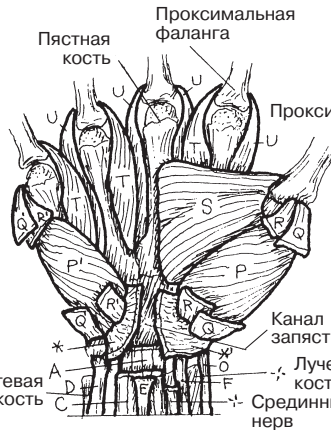МЫШЦЫ, ОБЕСПЕЧИВАЮЩИЕ ДВИЖЕНИЕ СУСТАВОВ КИСТИ (СОБСТВЕННЫЕ МЫШЦЫ КИСТИ)

Советы по раскрашиванию. Мышцы конечностей, осуществляющие движение суставов, описаны в разделе 56; их сухожилия выделены темным контуром и присутствуют на рисунке для ознакомления, но не для раскрашивания. (1) Раскрасьте мышцы на двух изображениях кисти (передняя проекция). Также раскрасьте удерживатель сгибателей (выделен серым цветом). (2) Раскрасьте мышцы кисти (задняя проекция). (3) Обратите внимание на то, что тыльные межкостные мышцы (U) не участвуют в отведении мизинца (иллюстрация внизу страницы, изображающая отведение пальцев).



ТЫЛЬНАЯ СТОРОНА КИСТИ, ЗАДНЯЯ ПРОЕКЦИЯ

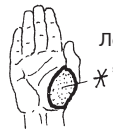ГЛУБОКИЕ МЫШЦЫ КИСТИ (ЛАДОННАЯ СТОРОНА)



ЛАДОННАЯ СТОРОНА, ПЕРЕДНЯЯ ПРОЕКЦИЯ

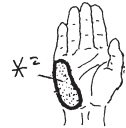ТЕНАР (ВОЗВЫШЕНИЕ БОЛЬШОГО ПАЛЬЦА)

МЫШЦА, ПРОТИВОПОСТАВЛЯЮЩАЯ БОЛЬШОЙ ПАЛЕЦ КИСТИ P
 КОРОТКАЯ МЫШЦА, ОТВОДЯЩАЯ БОЛЬШОЙ ПАЛЕЦ КИСТИ Q
 КОРОТКИЙ СГИБАТЕЛЬ БОЛЬШОГО ПАЛЬЦА R



ГИПОТЕНАР (ВОЗВЫШЕНИЕ МИЗИНЦА) МЫШЦА.

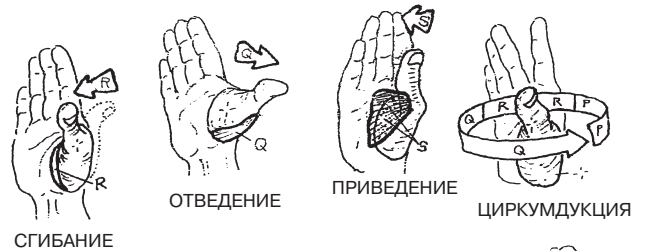ПРОТИВОПОСТАВЛЯЮЩАЯ МИЗИНЕЦ P'
 МЫШЦА, ОТВОДЯЩАЯ МИЗИНЕЦ Q'
 КОРОТКИЙ СГИБАТЕЛЬ МИЗИНЦА R'



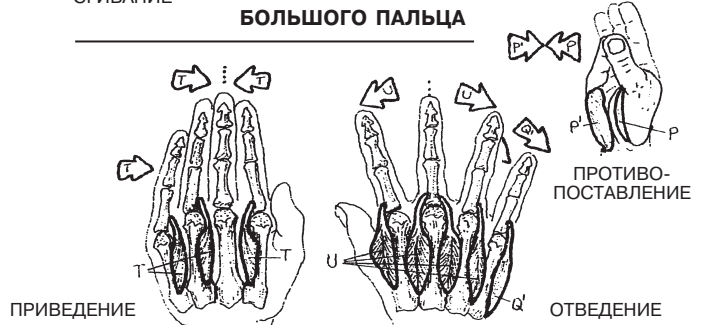
ГЛУБОКИЕ МЫШЦЫ КИСТИ

МЫШЦА, ПРИВОДЯЩАЯ БОЛЬШОЙ ПАЛЕЦ КИСТИ S
 ЛАДОННЫЕ МЕЖКОСТНЫЕ МЫШЦЫ T
 ТЫЛЬНЫЕ МЕЖКОСТНЫЕ МЫШЦЫ U
 ЧЕРВЕОБРАЗНЫЕ МЫШЦЫ V

ДВИЖЕНИЕ СОБСТВЕННЫХ МЫШЦ КИСТИ



БОЛЬШОГО ПАЛЬЦА



ПАЛЬЦЕВ КИСТИ

ПРИВЕДЕНИЕ (Adduction) and ОТВЕДЕНИЕ (Abduction)

МЫШЕЧНАЯ СИСТЕМА/ВЕРХНЯЯ КОНЕЧНОСТЬ ПОВТОРЕНИЕ ПРОЙДЕННОГО МАТЕРИАЛА

Советы по раскрашиванию. Начните с трех мышц под буквой А. Вписывайте названия поверхностных мышц тем цветом, которым их раскрашиваете. Некоторые из этих мышц обладают и другими функциями кроме той, по которой они отнесены здесь к определенной категории.

(Ответы см. в Приложении А.)

МЫШЦЫ, В ПЕРВУЮ ОЧЕРЕДЬ УЧАСТВУЮЩИЕ В ДВИЖЕНИИ ЛОПАТКИ

A _____
A¹ _____
A² _____

МЫШЦЫ, ОСУЩЕСТВЛЯЮЩИЕ ДВИЖЕНИЕ ПЛЕЧЕВОГО СУСТАВА

B _____
B¹ _____
B² _____
B³ _____
B⁴ _____
B⁵ _____
B⁶ _____

МЫШЦЫ, ОСУЩЕСТВЛЯЮЩИЕ ДВИЖЕНИЕ ЛОКТЕВОГО И ЛУЧЕЛОКТЕВОГО СУСТАВОВ

C _____
C¹ _____
C² _____
C³ _____
C⁴ _____
C⁵ _____

МЫШЦЫ, ОСУЩЕСТВЛЯЮЩИЕ ДВИЖЕНИЕ СУСТАВОВ ЗАПЯСТЬЯ И КИСТИ

D _____
D¹ _____
D² _____
D³ _____
D⁴ _____
D⁵ _____
D⁶ _____
D⁷ _____

МЫШЦЫ ПРЕДПЛЕЧЬЯ, ОСУЩЕСТВЛЯЮЩИЕ ДВИЖЕНИЕ БОЛЬШОГО ПАЛЬЦА КИСТИ

E _____
E¹ _____
E² _____

МЫШЦЫ ТЕНАРА, ОСУЩЕСТВЛЯЮЩИЕ ДВИЖЕНИЕ БОЛЬШОГО ПАЛЬЦА КИСТИ

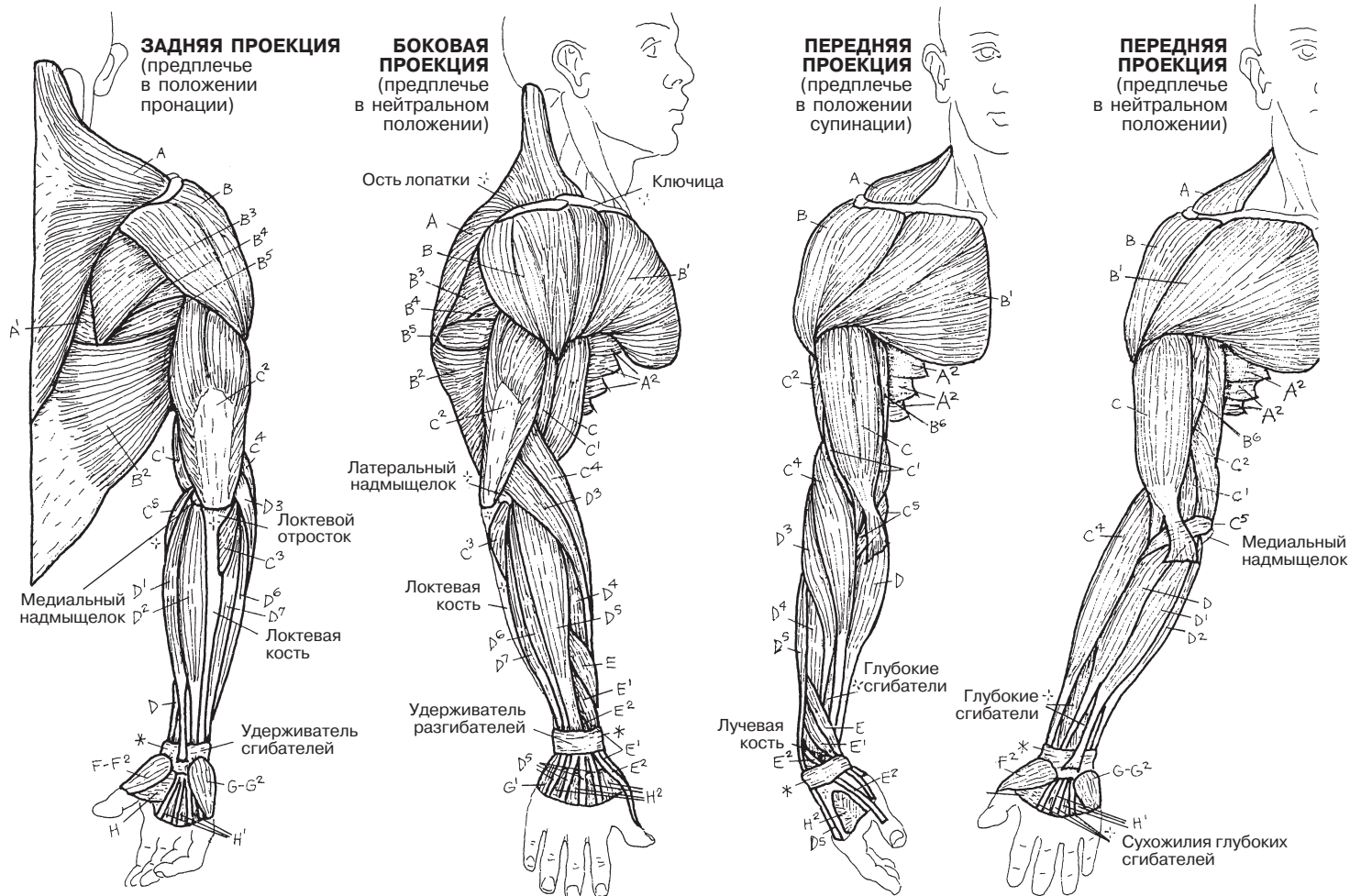
F _____
F¹ _____
F² _____

МЫШЦЫ ГИПОТЕНАРА, ОСУЩЕСТВЛЯЮЩИЕ ДВИЖЕНИЕ МИЗИНЦА

G _____
G¹ _____
G² _____

ДРУГИЕ МЫШЦЫ, ОСУЩЕСТВЛЯЮЩИЕ ДВИЖЕНИЕ ПАЛЬЦЕВ КИСТИ

H _____
H¹ _____
H² _____



Ягодичные мышцы располагаются в три слоя. Наиболее поверхностно лежит большая ягодичная мышца. Малая ягодичная мышца относится к глубокому слою мышц и находится под средней ягодичной мышцей. **Большая ягодичная мышца (*gluteus maximus*)** начинается от сухожильных волокон мышцы, выпрямляющей позвоночник (на рисунках показано как углубление вдоль позвоночника на спине), вдоль задней ягодичной линии задневерхней поверхности подвздошной кости (см. разд. 35, боковую проекцию), от крестцово-бугорной связки и от латеральной поверхности крестца и копчика. Эта крупная мышца покрывает большую часть двух других ягодичных мышц и все шесть мышц, осуществляющие ротацию тазобедренного сустава. Волокна мышцы направлены вниз и латерально, а затем вплетаются в проксимальный отдел *подвздошно-большеберцового тракта* и прикрепляются к ягодичной бугристости бедренной кости. Большая ягодичная мышца располагается непосредственно под кожей и поверхностной фасцией, которая у некоторых людей покрыта большим количеством жировой ткани. Это наиболее сильная из всех мышц-разгибателей бедра, которая также осуществляет приведение и наружную ротацию тазобедренного сустава. Она участвует в напряжении широкой фасции бедра.

Крупный седалищный нерв (размером почти в большой палец; см. разд. 88) начинается из крестцового сплетения, на глубокой поверхности **грушевидной мышцы (*m. piriformis*)**, осуществляющей наружную ротацию в тазобедренном суставе. Этот нерв выходит через большое седалищное отверстие ниже грушевидной мышцы, проходит под большой ягодичной мышцей и выходит из-под нее в нижнем внутреннем квадранте ягодицы. Толщина большой ягодичной мышцы варьирует. Внутримышечные инъекции производятся в верхний наружный квадрант ягодицы.

Средняя ягодичная мышца (*gluteus medius*) осуществляет основное отведение в тазобедренном суставе, а также является важным стабилизатором таза для удержания тела в вертикальном положении при подъеме противоположной конечности. Малая ягодичная мышца также играет важную роль в отведении бедра.

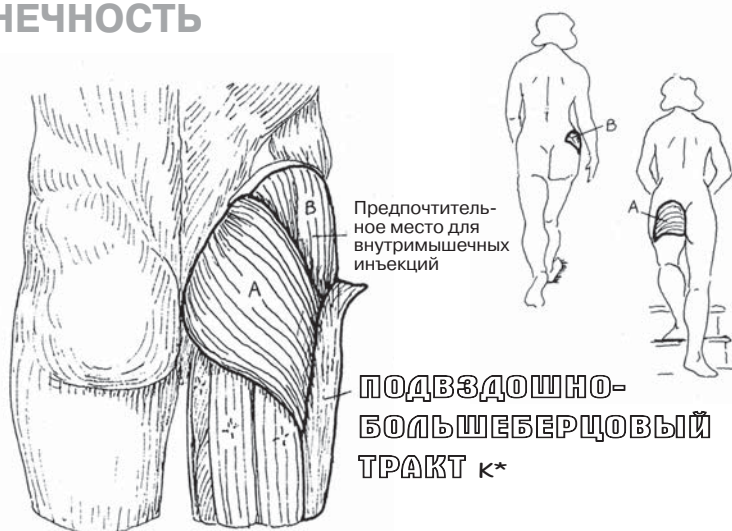
Глубочайший слой мышц ягодиц включает в себя **малую ягодичную мышцу (*gluteus minimus*)** и глубоко расположенные **наружные ротаторы** бедра. Они покрывают большой и малый седалищные бугры. Эти мышцы в основном прикрепляются к задней поверхности большого вертела бедренной кости. Ягодичные мышцы (кроме большой ягодичной) в некоторой степени соответствуют мышцам-ротаторам плеча: наружные ротаторы расположены сзади, отводящая мышца (средняя ягодичная мышца) — поверхностно, а внутренние ротаторы (средняя и малая ягодичные мышцы, напрягатель широкой фасции бедра) — спереди. Нервы и артерии, проходящие через большое и малое седалищные отверстия (разд. 36), перечислены в глоссарии — см. «седалищное отверстие (большое)» и «седалищное отверстие (малое)».

Подвздошно-большеберцовый (илиотибиальный) тракт — это уплотнение широкой фасции (глубокой фасции) бедра, которое начинается от подвздошной кости и проходит вдоль большеберцовой кости. Он участвует в стабилизации коленного сустава с латеральной стороны. В фиброзные волокна тракта вплетается **напрягатель широкой фасции бедра (*tensor fasciae latae*)**, который часто хорошо виден и доступен для пальпации. Он участвует в натяжении подвздошно-большеберцового тракта, сгибании и внутренней ротации тазобедренного сустава.

МЫШЕЧНАЯ СИСТЕМА/НИЖНЯЯ КОНЕЧНОСТЬ

МЫШЦЫ ЯГОДИЧНОЙ ОБЛАСТИ

Советы по раскрашиванию. На рисунках, изображающих поверхностный слой мышц (задняя проекция и боковая проекция), волокна подвздошно-большеберцового тракта срезаются и удалены, чтобы обнажить большую ягодичную мышцу. (1) Раскрасьте названия и изображения всех трех ягодичных мышц на всех рисунках. (2) Раскрасьте шесть глубоко расположенных наружных ротаторов бедра и их названия. Раскрасьте стрелки, обозначающие различные движения конечности, тем же цветом, что и соответствующие мышцы. Место начала грушевидной мышцы (E) можно увидеть в разд. 50.



3 ЯГОДИЧНЫЕ МЫШЦЫ

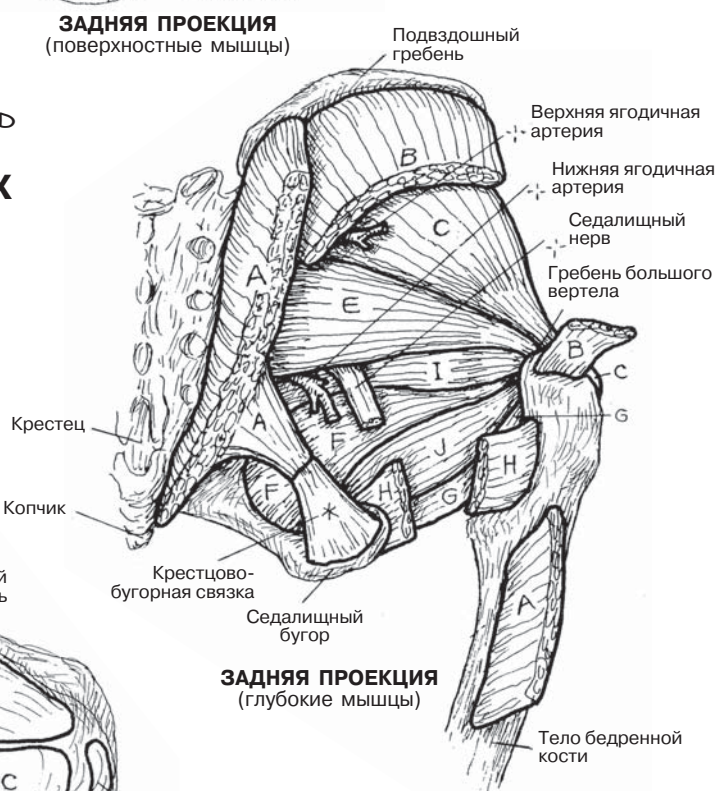
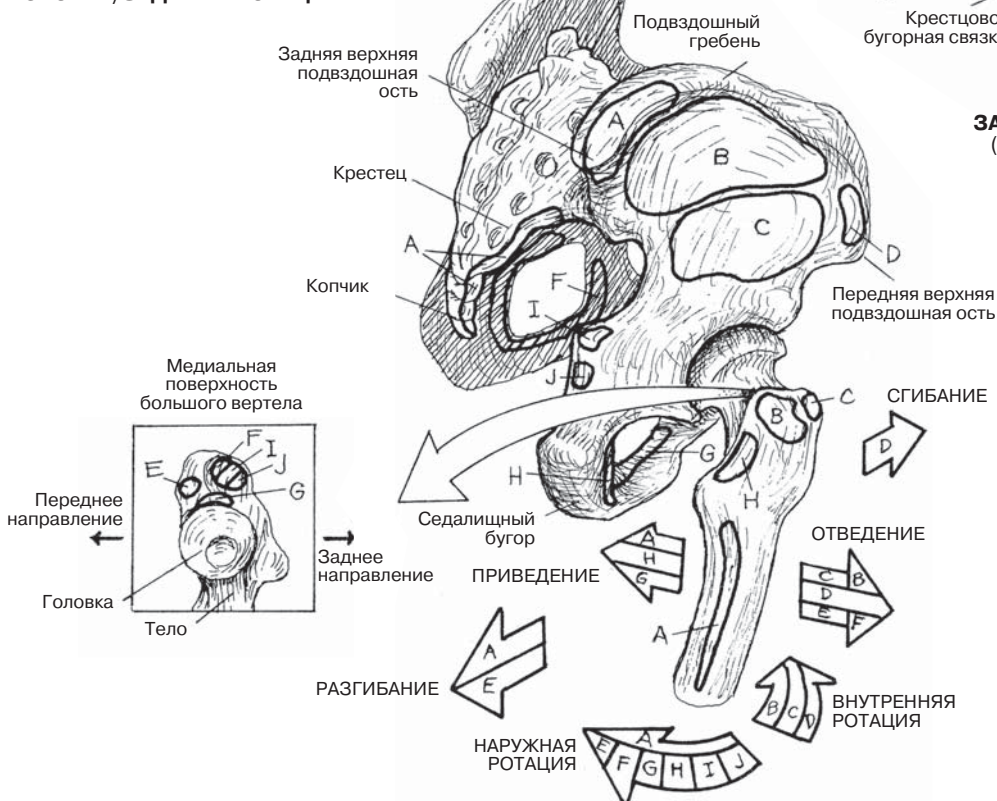
- БОЛЬШАЯ ЯГОДИЧНАЯ МЫШЦА А
- СРЕДНЯЯ ЯГОДИЧНАЯ МЫШЦА В
- МАЛАЯ ЯГОДИЧНАЯ МЫШЦА С

НАПРЯГАТЕЛЬ ШИРОКОЙ ФАСЦИИ БЕДРА Д

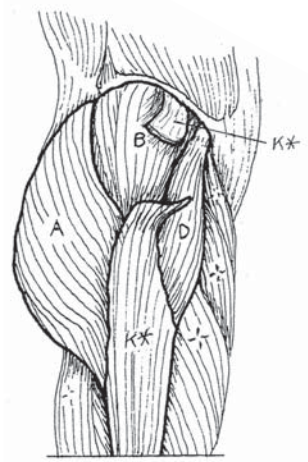
6 ГЛУБОКО РАСПОЛОЖЕННЫХ НАРУЖНЫХ РОТАТОРОВ БЕДРА

- ГРУШЕВИДНАЯ МЫШЦА Е
- ВНУТРЕННЯЯ ЗАПИРАТЕЛЬНАЯ МЫШЦА F
- НАРУЖНАЯ ЗАПИРАТЕЛЬНАЯ МЫШЦА G
- КВАДРАТНАЯ МЫШЦА БЕДРА H
- ВЕРХНЯЯ БЛИЗНЕЦОВАЯ МЫШЦА I
- НИЖНЯЯ БЛИЗНЕЦОВАЯ МЫШЦА J

БОКОВАЯ/ЗАДНЯЯ ПРОЕКЦИЯ



ЗАДНЯЯ ПРОЕКЦИЯ (глубокие мышцы)



БОКОВАЯ ПРОЕКЦИЯ (поверхностные мышцы)

Мышцы **задней поверхности бедра** включают в себя **полуперепончатую, полусухожильную и двуглавую мышцы (*semimembranosus, semitendinosus, biceps femoris*)**. Они представляют собой мощные пучки мышечных волокон с тонкими длинными сухожилиями.

Следует обратить внимание на место начала этих мышц. У всех трех мышц хотя бы одна головка начинается от седалищного бугра. У двуглавой мышцы бедра вторая головка отходит от задней поверхности большеберцовой кости (см. рисунок). Поскольку эти мышцы пересекают тазобедренный сустав сзади, они участвуют в его разгибании. Вы можете это проверить сами.

Сухожилия мышц задней поверхности бедра пересекают коленный сустав сзади: полусухожильная и полуперепончатая — с медиальной стороны, двуглавая мышца бедра — с латеральной. Двуглавая мышца бедра прикрепляется к латеральной поверхности головки малоберцовой кости. Две другие мышцы прикрепляются к задней поверхности медиального мыщелка большеберцовой кости и к медиальной поверхности верхней части большеберцовой кости. Таким образом, эти мышцы фиксируют коленный сустав. Длинные сухожилия мышц задней поверхности бедра пальпируются чуть ниже и по обе стороны задней поверхности коленного сустава при его частичном сгибании. Ротация в коленном суставе ограничена. Полуперепончатая и полусухожильная мышцы обеспечивают внутреннюю ротацию коленного сустава, двуглавая мышца бедра осуществляет его наружную ротацию. Место прикрепления полусухожильной мышцы тесно прилежит к сухожилиям портняжной и тонкой мышц. Вместе три эти сухожилия формируют так называемую гусиную лапку (***pes anserinus***), которая находится на медиальной поверхности коленного сустава (см. также разд. 61 и 62).

Дискомфорт при потягивании затекших мышц задней поверхности бедра может возникать как при их перегрузке, так и при их недостаточной натренированности (при малоподвижном образе жизни). Проверить состояние своих мышц можно, выполнив следующее упражнение: встаньте ровно с разогнутыми коленями и нагнитесь вперед; остановитесь, когда почувствуете натяжение. Считается, что большинство людей молодого возраста при этом могут достать до больших пальцев ног. Так как мышцы задней поверхности бедра прикреплены к седалищной кости, то при сильном напряжении они отклоняют таз кзади, при этом натягивая мышцу, выпрямляющую позвоночник, и сглаживая поясничный лордоз. Это приводит к ограничению движения в поясничном отделе позвоночника и к появлению боли в пояснице. Довольно часто дискомфорт в области поясницы возникает и при сильном потягивании мышц задней поверхности бедра. Он проходит, если согнуть колени, что снимает напряжение с сухожилий. В свою очередь, иррадиирующая в ногу (ниже колена) и/или стопу острая боль в пояснице при потягивании мышц задней поверхности бедра может иметь другие причины. Такая боль возникает при растяжении седалищного нерва вместе с сухожилиями; в этом случае болевые ощущения снимает подошвенное сгибание голеностопного сустава в положении стоя.

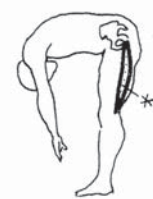МЫШЕЧНАЯ СИСТЕМА/НИЖНЯЯ КОНЕЧНОСТЬ

МЫШЦЫ ЗАДНЕЙ ПОВЕРХНОСТИ БЕДРА

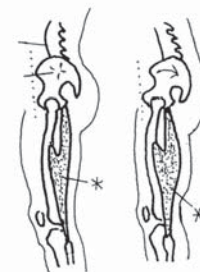
Советы по раскрашиванию. Используйте светлые оттенки. (1) Вначале раскрасьте глубокие мышцы задней поверхности бедра, затем поверхностные. Раскрасьте две небольшие схемы, изображающие сгибание и разгибание в тазобедренных и коленных суставах. (2) Раскрасьте серым два рисунка с мышцами в состоянии сокращения в правом верхнем углу.

МЫШЦЫ ЗАДНЕЙ ПОВЕРХНОСТИ БЕДРА

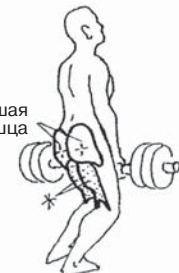ПОЛУМЕМБРАНОЗНАЯ А
 ПОЛУСУХОЖИЛЬНАЯ В
 ДВУГЛАВАЯ МЫШЦА БЕДРА С



Напряженные мышцы задней поверхности бедра ограничивают сгибание в тазобедренном суставе при разогнутых коленных суставах

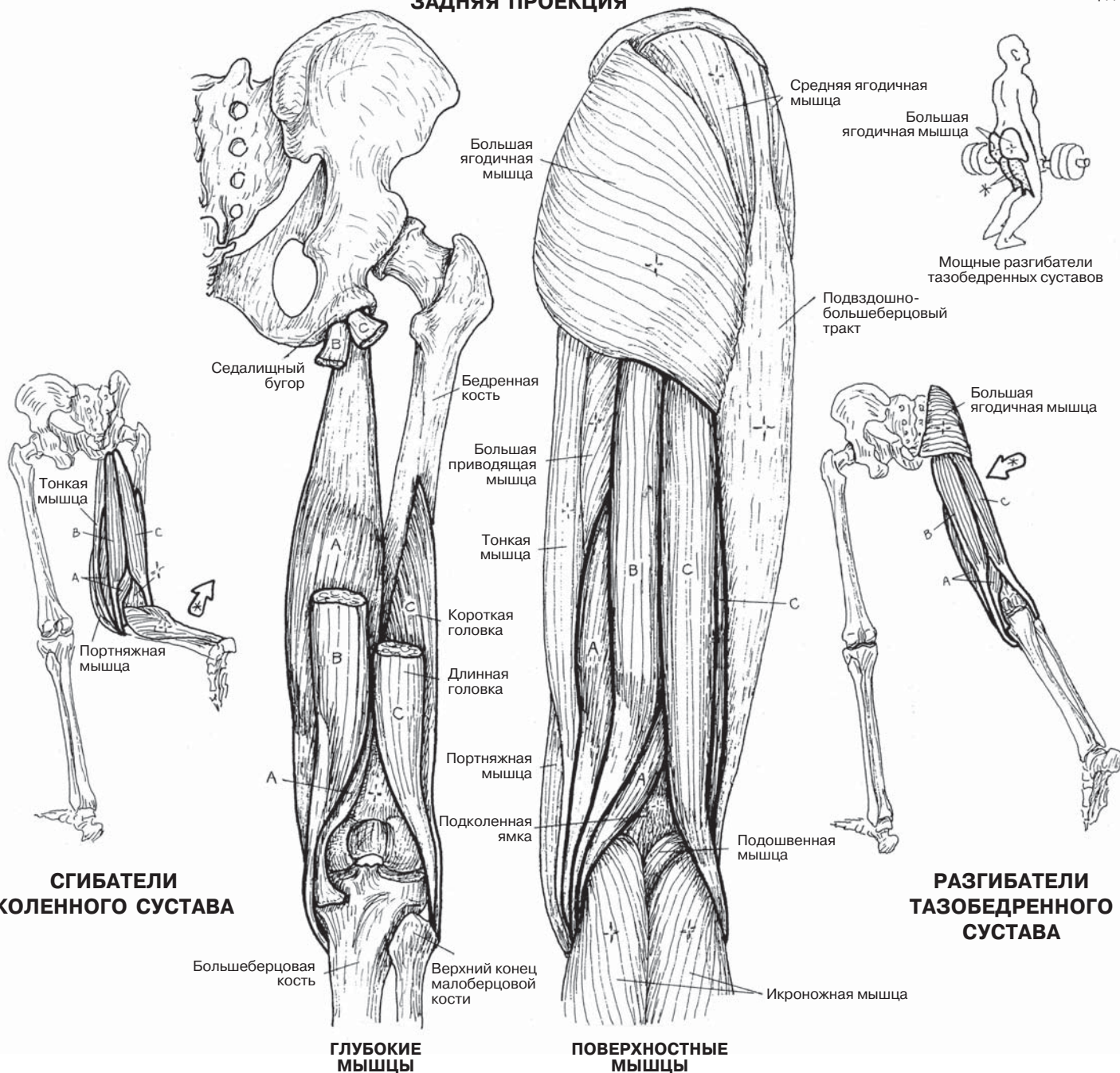


Мышцы задней поверхности бедра при напряжении оттягивают таз кзади, сглаживая поясничный лордоз



Мощные разгибатели тазобедренных суставов

ЗАДНЯЯ ПРОЕКЦИЯ



Медиальная группа мышц бедра включает в себя мышцы, участвующие в *приведении нижней конечности* в тазобедренном суставе: **гребенчатую мышцу (*pectineus*)**, **короткую, длинную и большую приводящие мышцы [*adductor brevis, adductor longus, adductor magnus*]**, а также **наружную запирающую мышцу (*obturator externus*)**, которая выполняет наружную ротацию бедра. Это очень сильная группа мышц. Все мышцы медиальной поверхности бедра, а также особенности их взаиморасположения можно увидеть на изображениях ниже.

Наружная запирающая мышца относится к медиальной группе мышц бедра, поскольку расположена близко к приводящим мышцам. Кроме того, как и приводящие мышцы, она иннервируется запирающим нервом. Однако по своему месту прикрепления эта мышца едва ли может относиться к приводящим мышцам бедра с точки зрения механики; она скорее выполняет функцию наружной ротации бедра (см. страницу 59). К сожалению, проведение электромиографического исследования этой мышцы у живых людей невозможно. Тем не менее наружная запирающая мышца, как и приводящие мышцы, отделена фасцией медиальной поверхности бедра, покрывает наружную поверхность запирающего отверстия в глубоком слое верхней части медиальной поверхности бедра, имеет сходную с ними иннервацию. В связи с этим многие авторы относят наружную запирающую мышцу к приводящим мышцам бедра.

Тонкая мышца — наиболее длинная в группе приводящих мышц — пересекает коленный сустав (сгибателем которого является) и прикрепляется к медиальной поверхности большеберцовой кости, но не к шероховатой линии. Ее сухожилие располагается рядом с сухожилиями полусухожильной и портняжной мышц и образует так называемую гусиную лапку (см. разд. 60).

Большая приводящая мышца является наиболее крупной мышцей данной группы (см. заднюю проекцию). В нижней части волокна большой приводящей мышцы формируют *отверстие приводящего канала (*adductor hiatus*)*, через который проходят бедренная артерия и бедренная вена. После прохождения через этот мышечный канал сосуды входят в подколенную ямку позади коленного сустава (см. разд. 110).

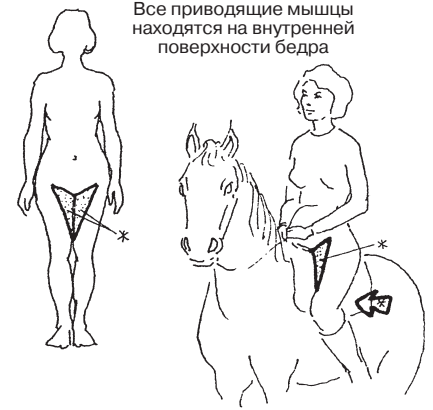Внимательно изучите изображенную на этой странице заднюю проекцию, а именно медиальный участок большой приводящей мышцы, прилегающий к тонкой мышце (E). Обратите внимание на пучок прямых нисходящих волокон, которые достигают дистальной части бедренной кости по ее медиальной поверхности и прикрепляются к приводящему бугорку (см. крайнее изображение слева, сразу над медиальным надмыщелком). Эти пучки большой приводящей мышцы не выполняют функцию приведения; они осуществляют сгибание коленного сустава, и, по сути, являются мышцами задней поверхности бедра. Напротив, латеральнее расположенные волокна большой приводящей мышцы прикрепляются к шероховатой линии и надмыщелковой линии бедренной кости и таким образом участвуют в приведении бедра.

Стоит повторить: все приводящие мышцы, за исключением тонкой, прикрепляются к вертикальной шероховатой линии (*linea aspera*) на задней поверхности бедренной кости.

Иннервация большей части приводящих мышц осуществляется запирающим нервом (см. разд. 88). Лишь дистальные мышечные пучки большой приводящей мышцы иннервируются седалищным нервом.

МЫШЕЧНАЯ СИСТЕМА/НИЖНЯЯ КОНЕЧНОСТЬ МЫШЦЫ МЕДИАЛЬНОЙ ПОВЕРХНОСТИ БЕДРА

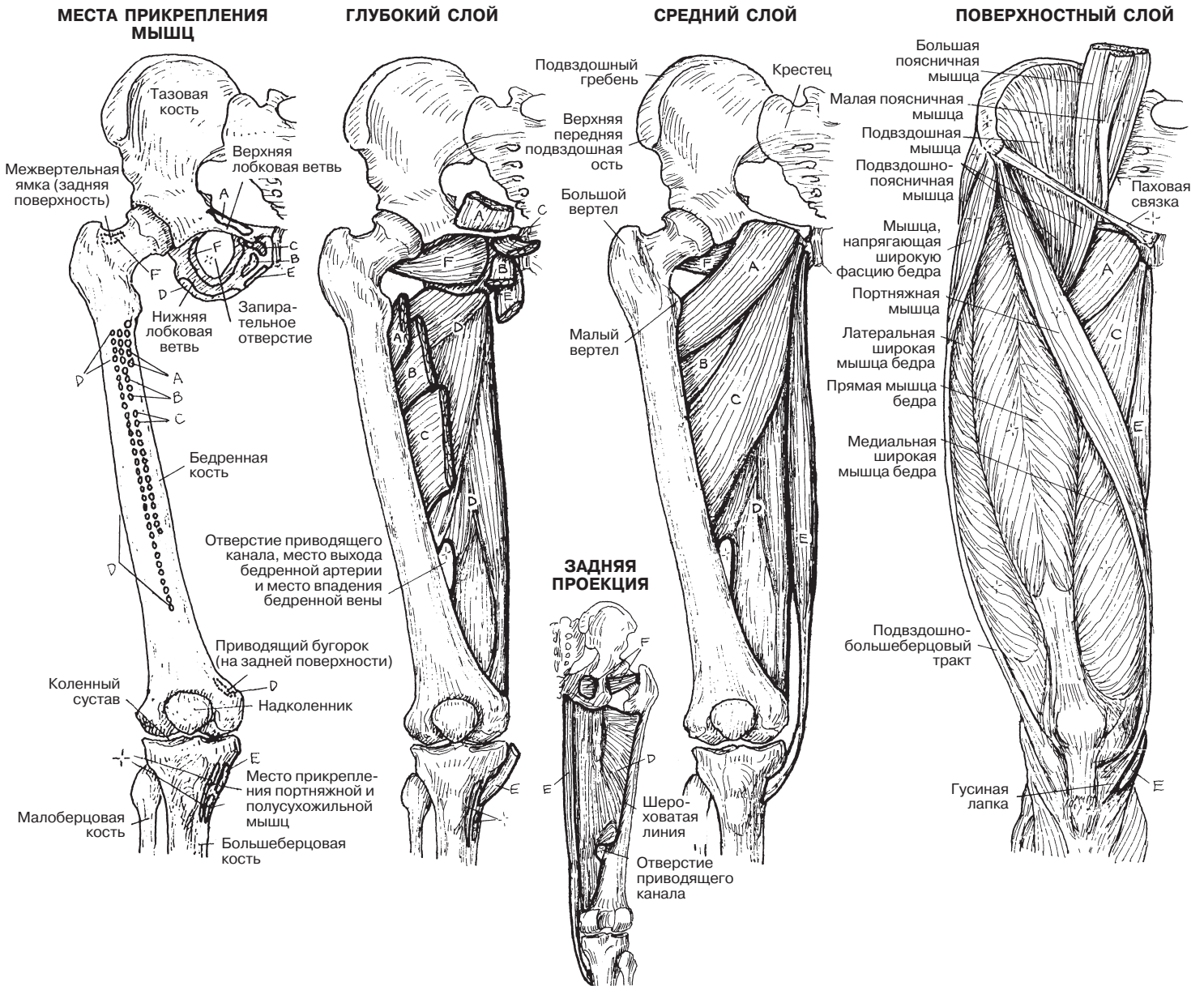
Советы по раскрашиванию. (1) Сначала раскрашивайте одну мышцу во всех пяти основных видах, а затем переходите к следующей. (2) Пунктирными линиями на левом нижнем изображении показаны места прикрепления мышц А, В, С, D на *задней* поверхности бедренной кости (шероховатая линия).



МЫШЦЫ

- ГРЕБЕНЧАТАЯ А
- КОРОТКАЯ ПРИВОДЯЩАЯ В
- ДЛИННАЯ ПРИВОДЯЩАЯ С
- БОЛЬШАЯ ПРИВОДЯЩАЯ Д
- ТОНКАЯ Е
- НАРУЖНАЯ ЗАПИРАТЕЛЬНАЯ F

ПЕРЕДНЯЯ ПРОЕКЦИЯ



Мышцы передней поверхности бедра — очень мощная группа мышц. Все они иннервируются ветвями поясничного сплетения (L1–4), в основном бедренным нервом (L2, 3, 4) и его ответвлениями.

Портняжная мышца (*sartorius*) обеспечивает перекрещивание ног в сидячем положении; люди издавна приобрели привычку сидеть в этой компактной позе, так как в ней удобно выполнять ручную работу: вышивание, рисование и т.д. Мышца начинается от верхней передней подвздошной ости и пересекает переднюю поверхность бедра косо сверху вниз в медиальном направлении. Она прикрепляется к верхнемедиальной поверхности большеберцовой кости. Исходя из расположения мышцы, можно легко догадаться, что она обеспечивает наружную ротацию в тазобедренном суставе и сгибание в коленном и тазобедренном суставах. Мышца иннервируется бедренным нервом.

Четырехглавая мышца бедра (*quadriceps femoris*) имеет четыре головки. Первая из них, **прямая мышца бедра (*rectus femoris*)**, начинается от верхней передней подвздошной ости. **Широкие мышцы бедра — медиальная и латеральная (*vastus medialis, lateralis*)** — начинаются от шероховатой линии на задней поверхности бедренной кости; наконец, **промежуточная широкая мышца бедра (*vastus intermedius*)** начинается от передней и латеральной поверхностей тела бедренной кости. Сухожилия этих четырех головок, сходясь к надколеннику, образуют сухожилие четырехглавой мышцы бедра.

Надколенник — это самая крупная сесамовидная кость тела. Она развивается из хрящевого тела в связке четырехглавой мышцы бедра; эта связка пересекает нижний отрезок передней поверхности бедренной кости и верхний отрезок большеберцовой кости. В отсутствие надколенника это сухожилие подвергалось бы серьезному абразивному воздействию при контакте с бедренной костью во время сгибания и разгибания коленного сустава. Таким образом, надколенник образует единую структуру с сухожилием четырехглавой мышцы бедра. От нижней поверхности (верхушки) надколенника сухожилия идут в направлении бугристости большеберцовой кости, образуя **связку надколенника**.

Прямая мышца бедра — сильный сгибатель тазобедренного сустава. Это единственная головка четырехглавой мышцы, которая пересекает тазобедренный сустав. Четыре головки четырехглавой мышцы бедра — единственные разгибатели коленного сустава. Важность четырехглавой мышцы особенно заметна при травме коленного сустава. Мышца быстро атрофируется, и для обеспечения стабильности сустава необходима ее постоянная тренировка. Кроме того, эта мышца недостаточно разработана у большинства людей (за исключением спортсменов, занимающихся специальными упражнениями). Напряжение в четырехглавой мышце бедра может приносить боль, а кроме того, таким образом ограничивается подвижность этого сильнейшего разгибателя коленного сустава.

Подвздошно-поясничная мышца (*iliopsoas*) — это самый сильный сгибатель бедра. Она начинается от подвздошной ямки, подвздошного гребня, крестца и крестцово-подвздошных связок (на этом участке она называется «подвздошная мышца», *iliacus*), соединяясь с узкой треугольной большой поясничной мышцей (*psaos major*) и меньшей по размерам малой поясничной мышцей (*psaos minor*; см. разд. 48). Эти мышцы прикрепляются к малому вертелу бедренной кости у проксимального конца.

МЫШЕЧНАЯ СИСТЕМА/НИЖНЯЯ КОНЕЧНОСТЬ

МЫШЦЫ ПЕРЕДНЕЙ ПОВЕРХНОСТИ БЕДРА

Советы по раскрашиванию. Связка надколенника (G*) обозначена серым цветом, однако сам надколенник не раскрашен. (1) Начните с изображения глубоких мышц бедра, затем перейдите к поверхностным мышцам.

(2) На крайнем левом изображении раскрасьте головки четырехглавой мышцы бедра, которые являются антагонистами мышц задней поверхности бедра. (3) Проработайте изображения движений мышц по правому краю листа.

МЫШЦЫ

ПОРТНЯЖНАЯ А

ЧЕТЫРЕХГЛАВАЯ МЫШЦА БЕДРА +

ПРЯМАЯ МЫШЦА БЕДРА В

ЛАТЕРАЛЬНАЯ ШИРОКАЯ МЫШЦА БЕДРА С

ПРОМЕЖУТОЧНАЯ ШИРОКАЯ МЫШЦА БЕДРА Д

МЕДИАЛЬНАЯ ШИРОКАЯ МЫШЦА БЕДРА Е

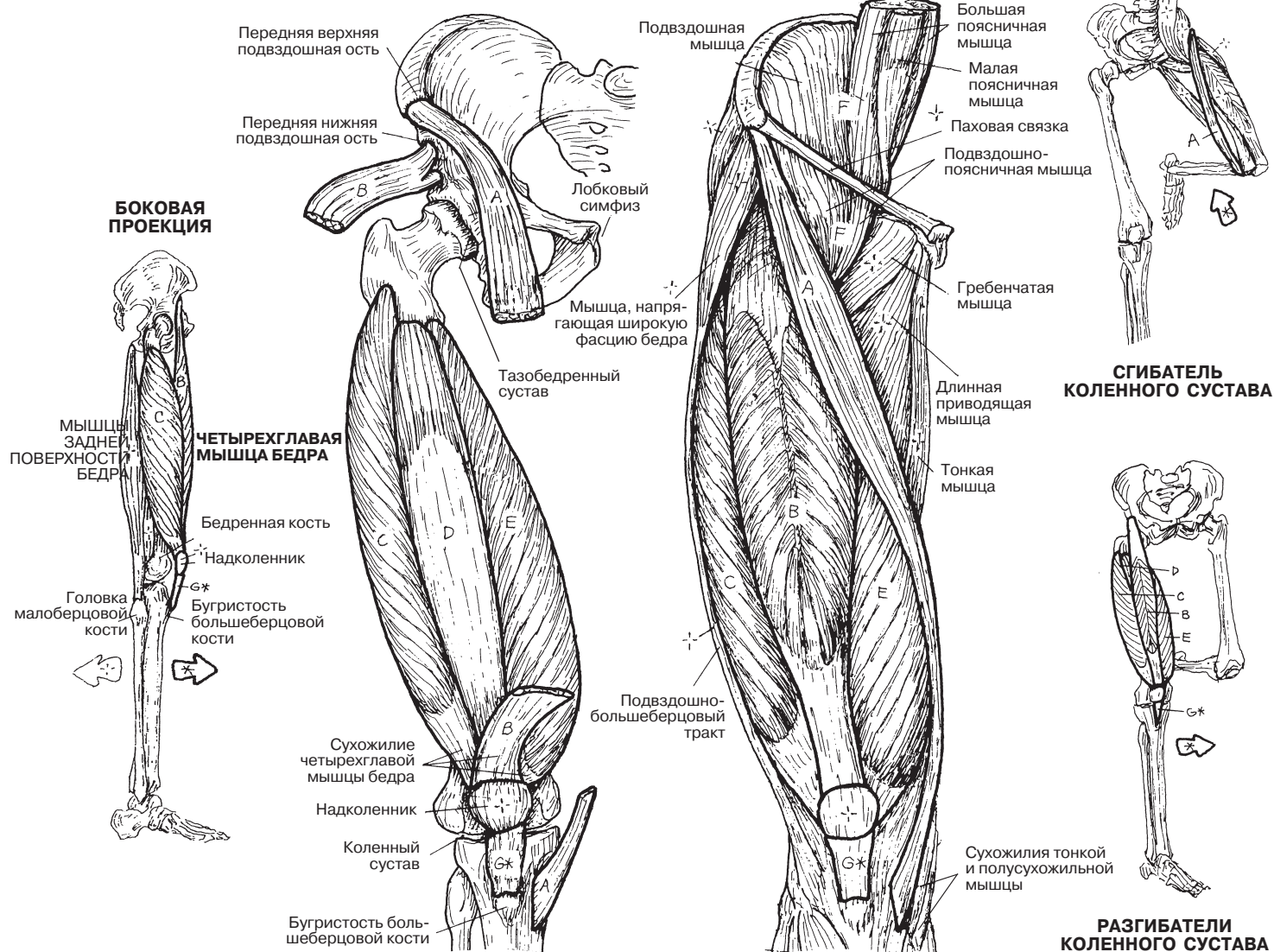
ПОДВЗДОШНО-ПОЯСНИЧНАЯ F

СВЯЗКА НАДКОЛЕННИКА G*

ПЕРЕДНЯЯ ПРОЕКЦИЯ

ГЛУБОКИЕ МЫШЦЫ

ПОВЕРХНОСТНЫЕ МЫШЦЫ



Мышцы голени разделяются на 3 группы: передняя, латеральная и задняя. Эти мышцы начинаются от переднелатеральной поверхности большеберцовой кости, переднего края малоберцовой кости и межкостной мембраны. Переднемедиальная поверхность большеберцовой кости остается не прикрытой мышцами (вы можете почувствовать это сами). Задняя группа мышц голени (разд. 64) также начинается от малоберцовой кости, большеберцовой кости и межкостной мембраны. Места прикрепления отдельных мышц описаны далее.

К передней группе мышц голени относятся 3 мышцы: **передняя большеберцовая мышца (*tibialis anterior*)**, которая в основном располагается на большеберцовой кости, а также **длинный разгибатель пальцев (*extensor digitorum longus*)** и **длинный разгибатель большого пальца (*extensor hallucis longus*)**, которые начинаются от межкостной мембраны и малоберцовой кости. Все передние мышцы голени являются разгибателями стопы (осуществляют тыльное сгибание); длинный разгибатель пальцев и длинный разгибатель большого пальца участвуют в разгибании пальцев стопы; передняя большеберцовая мышца обеспечивает супинацию стопы в подтаранном суставе, а **третья малоберцовая мышца (*fibularis tertius*)**; вместе с сухожилием разгибателя пальцев) участвует в ее пронации. В связи с ротацией нижней конечности во время эмбрионального развития эти разгибатели прикрепляются на передней поверхности костей (в отличие от разгибателей запястья, которые прикрепляются сзади). При ходьбе, во время фазы переноса конечности, 3 передние мышцы голени участвуют в подъеме стопы (подошвенное сгибание), что позволяет человеку не спотыкаться.

Латеральную группу мышц голени составляют **малоберцовые мышцы** (*длинная и короткая, fibularis longus и fibularis brevis*). Они начинаются от малоберцовой кости и межкостной мембраны. Они осуществляют пронацию стопы, а также активно участвуют в подошвенном сгибании (ходьба на мысочках, удар с максимумом на большой палец стопы).

Изучите схему в правом нижнем углу, отражающую движения стопы, а также подошвенный вид стопы с местами прикрепления мышц. Сухожилия некоторых мышц всех трех групп проходят через край стопы на противоположную сторону для прикрепления на подошвенной поверхности к определенным плюсневым и предплюсневым костям. При сокращении этих мышц поднимается соответствующая сторона стопы. Эти движения называются **инверсией**, если поднята медиальная сторона стопы, и **эверсией**, если поднята латеральная сторона стопы. Таким образом, становится ясно, что мышцы, осуществляющие инверсию, проходят через медиальный край стопы, а мышцы, осуществляющие эверсию, — с латерального края стопы. Запомните: мышцы латеральной поверхности голени (*длинная и короткая малоберцовые*) обеспечивают пронацию стопы в подтаранном суставе.

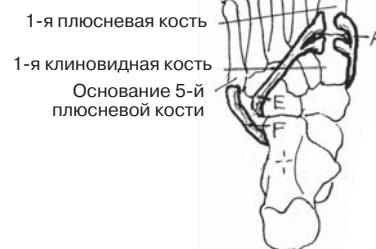
МЫШЕЧНАЯ СИСТЕМА/НИЖНЯЯ КОНЕЧНОСТЬ

МЫШЦЫ ПЕРЕДНЕЙ И ЛАТЕРАЛЬНОЙ ПОВЕРХНОСТЕЙ ГОЛЕНИ

Советы по раскрашиванию. Изображения упрощены: на них не показана межкостная мембрана (место прикрепления мышц). Места прикрепления мышц на подошвенной поверхности стопы изображены в верхнем правом углу. (1) Раскрасьте переднюю группу мышц и соответствующие им названия, начиная с мест

их прикрепления (тонким карандашом!). Обратите внимание на место прикрепления передней большеберцовой мышцы на подошвенной поверхности стопы на верхнем рисунке. (2) Раскрасьте мышцы в боковой и нижней (подошвенной) проекциях. (3) Раскрасьте схемы движения стопы и соответствующие им мышцы и стрелки.

ПЛАНТАРНАЯ ПРОЕКЦИЯ



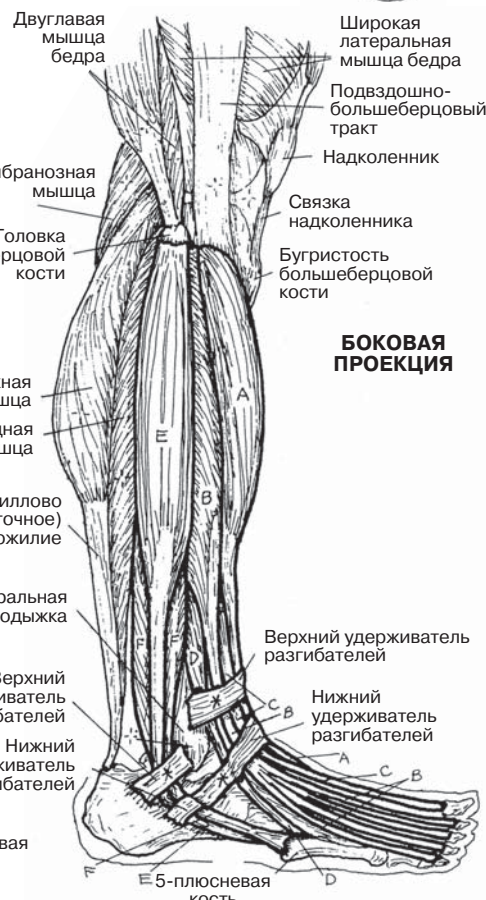
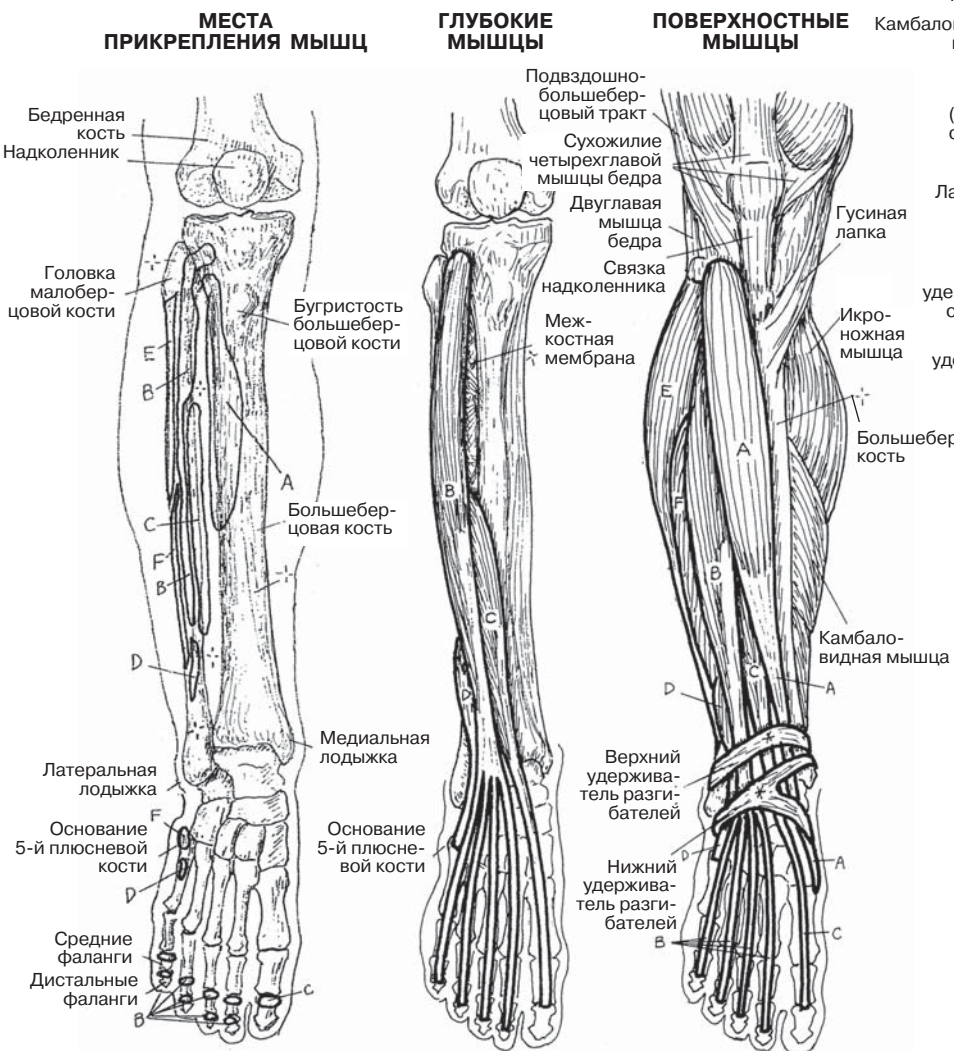
ЛАТЕРАЛЬНАЯ ГРУППА МЫШЦ ГОЛЕНИ

ДЛИННАЯ МАЛОБЕРЦОВАЯ E
КОРОТКАЯ МАЛОБЕРЦОВАЯ F

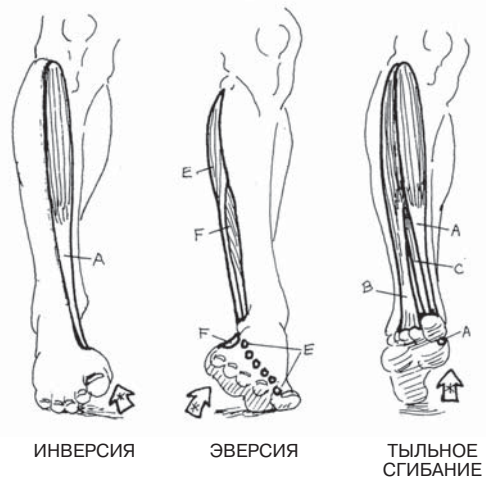
ПЕРЕДНЯЯ ГРУППА МЫШЦ ГОЛЕНИ

ПЕРЕДНЯЯ БОЛЬШЕБЕРЦОВАЯ A
ДЛИННЫЙ РАЗГИБАТЕЛЬ ПАЛЬЦЕВ B
ДЛИННЫЙ РАЗГИБАТЕЛЬ БОЛЬШОГО ПАЛЬЦА C
ТРЕТЬЯ МАЛОБЕРЦОВАЯ D

ПЕРЕДНЯЯ ПРОЕКЦИЯ (правая нога)



БОКОВАЯ ПРОЕКЦИЯ



ДВИЖЕНИЯ СТОПЫ

Мышцы задней поверхности голени разделяются на поверхностные и глубокие посредством фасциальной перегородки: глубокой пластинки фасции голени (не показана на рисунках). Четыре мышцы глубокого слоя начинаются от большеберцовой кости, малоберцовой кости и/или межкостной мембраны (см. «Глубокий слой» и «Места прикрепления мышц»). **Подколенная мышца (*popliteus*)** — единственная мышца в верхней части глубокого слоя; она осуществляет сгибание в коленном суставе и ротацию голени.

Задняя большеберцовая мышца (*tibialis posterior*) занимает центральное положение в глубоком слое мышц. Ее сухожилие отклоняется в сторону большого пальца, проходит через медиальный край стопы и прикрепляется к группе костей на подошвенной поверхности стопы (кубовидная, клиновидные, ладьевидная и основания плюсневых костей). Она осуществляет сгибание и поворот стопы. Сухожилия **длинного сгибателя большого пальца стопы** и **длинного сгибателя пальцев** подворачиваются под медиальный свод стопы и достигают подошвенной поверхности большого пальца и фаланг остальных пальцев. Фасциальные футляры задней поверхности голени относительно жесткие. Поэтому отек мышц, связанный с недостаточностью кровоснабжения, может привести к серьезному сдавлению мышц с последующим их разрушением (синдром длительного сдавления, компартмент-синдром) в случае, если вовремя не будет проведена их хирургическая декомпрессия.

Тщательно проработайте иллюстрации в разделах 63–65, чтобы ясно представлять себе, как расположены сухожилия передней, латеральной и задней групп мышц голени и где они прикрепляются на подошвенной поверхности стопы. В противном случае в них легко запутаться.

Поверхностная группа мышц (**икроножная, *gastrocnemius***, и **камбаловидная, *soleus***) прикрепляется к пяточной кости с помощью хорошо известного пяточного сухожилия (см. «Ахиллес» в Глоссарии). Эти мышцы осуществляют подъем задней части пяточной кости (пятки) при подошвенном сгибании стопы, перенося вес тела на пальцы.

Икроножная мышца пересекает коленный сустав и поэтому участвует в его сгибании. **Подошвенная мышца (*plantaris*)** — это небольшая мышца, которая начинается сразу над латеральным надмышечком бедренной кости и далее продолжается в виде узкого тонкого сухожилия длиной с карандаш. В таком виде она вплетается в пяточное сухожилие выше его прикрепления к пяточной кости. Спортсменам, играющим на кортах (занимающимся теннисом, бадминтоном, сквошем и т.д.), может быть знаком «щелчок» (скорее даже «хлопок») этого сухожилия при его перерастяжении во время тыльного сгибания стопы в голеностопном суставе. Травма этого сухожилия не влечет за собой никаких серьезных последствий.

МЫШЕЧНАЯ СИСТЕМА/НИЖНЯЯ КОНЕЧНОСТЬ

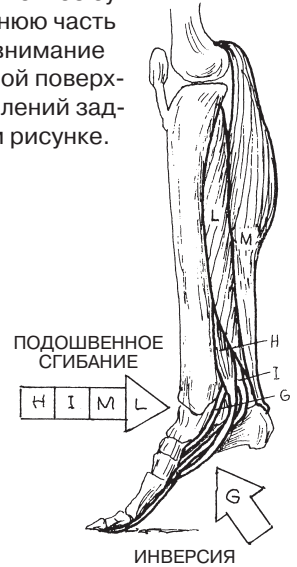
МЫШЦЫ ЗАДНЕЙ ПОВЕРХНОСТИ ГОЛЕНИ

Советы по раскрашиванию. Используйте светлые оттенки, отличные от цветов, использованных при раскрашивании рисунков на странице 63. (1) Раскрашивайте одну мышцу за другой, от глубокого до поверхностного слоя, в каждой из проекций. Обратите внимание, что камбаловидная мышца (L) и икроножная

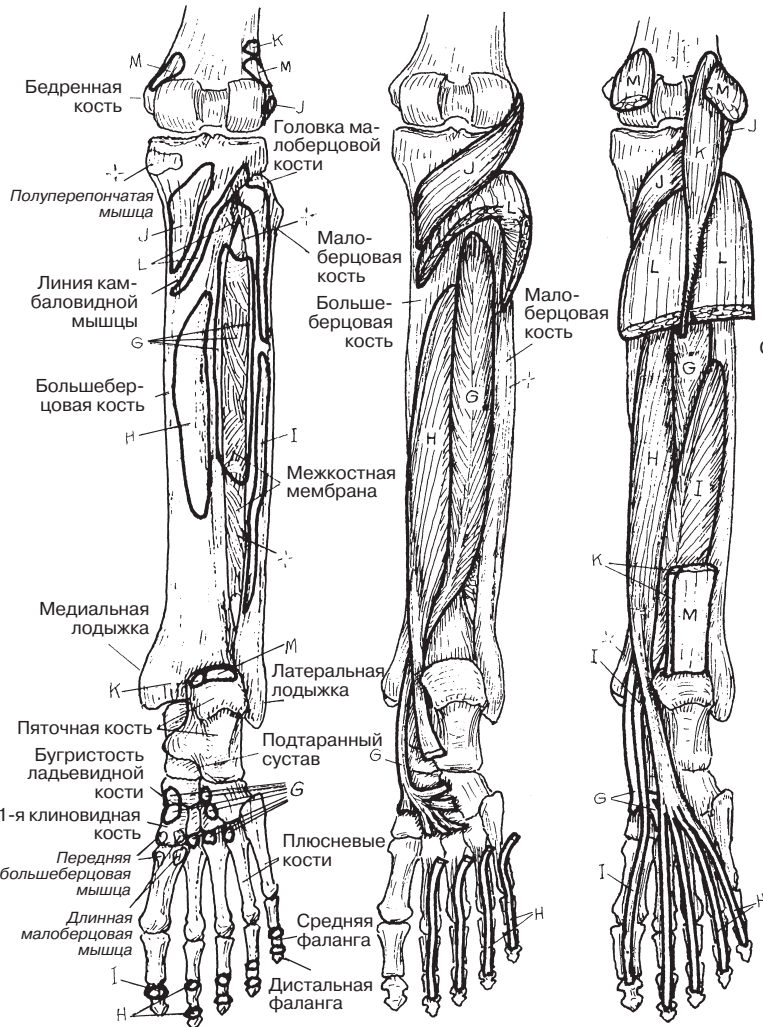
мышца (M) имеют общее сухожилие (пяточное сухожилие M). (2) Раскрасьте верхнюю и нижнюю часть голени в медиальной проекции. Обратите внимание на расположение сухожилий на подошвенной поверхности стопы. (3) Раскрасьте места прикреплений задней группы мышц голени на крайнем левом рисунке.

МЫШЦЫ

- ЗАДНЯЯ БОЛЬШЕБЕРЦОВАЯ МЫШЦА **с**
- ДЛИННЫЙ СГИБАТЕЛЬ ПАЛЬЦЕВ **н**
- ДЛИННЫЙ СГИБАТЕЛЬ БОЛЬШОГО ПАЛЬЦА **г**
- ПОДКОЛЕННАЯ МЫШЦА **л**
- ПОДОШВЕННАЯ МЫШЦА **к**
- КАМБАЛОВИДНАЯ МЫШЦА **л**
- ИКРОНОЖНАЯ МЫШЦА **м**



ЗАДНЯЯ ПРОЕКЦИЯ
(правая голень)

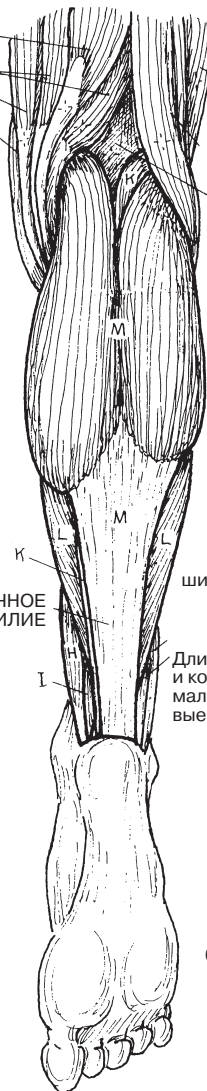


МЕСТА ПРИКРЕПЛЕНИЯ МЫШЦ

ГЛУБОКИЙ СЛОЙ

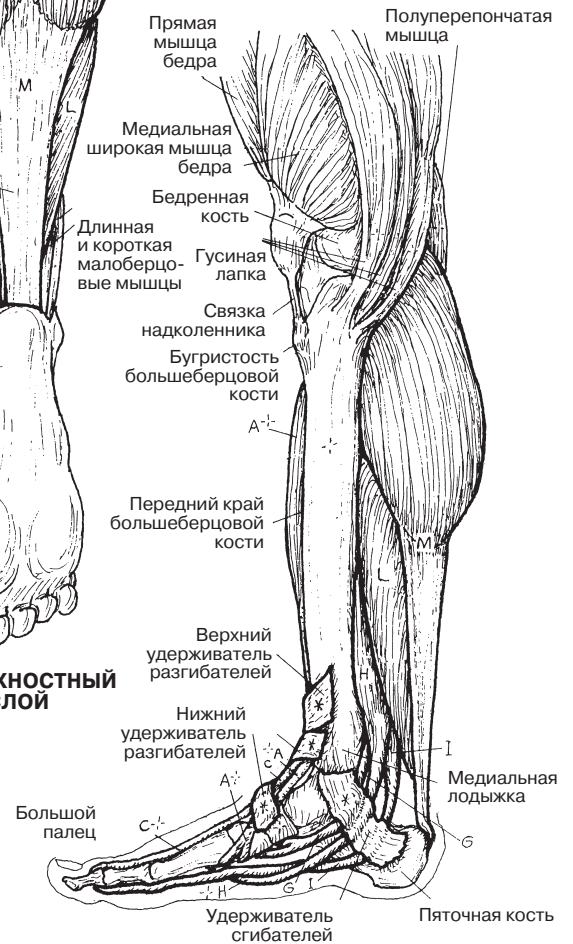
ПРОМЕЖУТОЧНЫЙ СЛОЙ

Полусухожильная мышца
Полуперепончатая мышца
Тонкая мышца
Портняжная мышца
Латеральная широкая мышца бедра
Двуглавая мышца бедра
Подколенная ямка



ПОВЕРХНОСТНЫЙ СЛОЙ

МЕДИАЛЬНАЯ ПРОЕКЦИЯ



Бедренная кость
Полуперепончатая мышца
Линия камбаловидной мышцы
Большеберцовая кость
Медialная лодыжка
Пяточная кость
Бугристая ладьевидной кости
1-я клиновидная кость
Передняя большеберцовая мышца
Длинная малоберцовая мышца

Головка малоберцовой кости
Малоберцовая кость
Большеберцовая кость
Межкостная мембрана
Латеральная лодыжка
Подтаранный сустав
Плюсневые кости
Средняя фаланга
Дистальная фаланга

Прямая мышца бедра
Медиальная широкая мышца бедра
Бедренная кость
Длинная и короткая малоберцовые мышцы
Связка надколенника
Бугристая большеберцовой кости
Передний край большеберцовой кости
Верхний удерживатель разгибателей
Нижний удерживатель разгибателей
Большой палец
Удерживатель сгибателей
Пяточная кость

Собственные **мышцы тыльной стороны стопы** начинаются и заканчиваются в пределах тыльной поверхности стопы и представлены двумя короткими разгибателями пальцев (***extensor digitorum brevis*** и ***extensor hallucis brevis***) (на рисунке справа). Разгибание в основном осуществляется не ими, а наружными разгибателями.

Собственные мышцы подошвенной стороны стопы представлены четырьмя слоями. **Четвертый слой**, самый глубокий, образован **подошвенными межкостными мышцами**, расположенными между плюсневыми костями. Они отвечают за приведение III–VIII пальцев стопы, сгибание в плюснефаланговых (ПФ) суставах и участвуют в разгибании межфаланговых (МФ) суставов этих пальцев при помощи тыльного апоневроза. **Тыльные межкостные мышцы** отвечают за отведение III–VIII пальцев стопы и помогают подошвенным межкостным мышцам в других действиях.

Третий слой мышц действует на большой палец (*hallux*) и на мизинец стопы (*digitus minimus*).

Второй слой образован **квадратной мышцей подошвы (*quadratus plantae*)**, которая прикрепляется к наружному краю сухожилия (С) длинного сгибателя пальцев (ДСП). Она участвует в сгибании пальцев стопы. **Червеобразные мышцы стопы** начинаются от соответствующих сухожилий длинного сгибателя пальцев и вплетаются в медиальную часть тыльного апоневроза. С его помощью они участвуют в сгибании в ПФ суставах и разгибании МФ суставов II–V пальцев стопы.

Первый (поверхностный) слой состоит из трех мышц: отводящей большой палец стопы (***abductor hallucis***), отводящей мизинец стопы (***abductor digiti minimi***) и короткого сгибателя пальцев стопы (***flexor digitorum brevis***). Подошвенные мышцы покрыты утолщенными слоями глубокой фасции подошвы и подошвенного апоневроза, идущего от пяточной кости к фиброзной оболочке сухожилий сгибателей.

Благодаря этим сложным и крайне важным мышечным слоям мы можем ходить. От их нормального функционирования зависит очень многое в нашей жизни. Если у человека возникают проблемы с этими мышцами, то, возможно, в скором времени ему придется ближе познакомиться с ортопедом-подологом.

МЫШЕЧНАЯ СИСТЕМА/НИЖНЯЯ КОНЕЧНОСТЬ СОБСТВЕННЫЕ МЫШЦЫ СТОПЫ

Советы по раскрашиванию. Раскрасьте только те мышцы, названия которых перечислены на этой странице. Буквенные обозначения с предыдущей страницы повторяются здесь только для удобства ориентации. Возможно, один и тот же цвет придется использовать более одного раза. (1) Места прикрепления наружных мышц стопы можно найти на двух предыдущих страницах. (2) Начните с четвертого (самого глубокого) слоя и раскрашивайте каждый рисунок полностью, прежде чем переходить к следующему.

МЫШЦЫ

ЧЕТВЕРТЫЙ СЛОЙ

3 ПОДОШВЕННЫЕ МЕЖКОСТНЫЕ МЫШЦЫ P

4 ТЫЛЬНЫЕ МЕЖКОСТНЫЕ МЫШЦЫ Q

ТРЕТИЙ СЛОЙ

КОРОТКИЙ СГИБАТЕЛЬ БОЛЬШОГО ПАЛЬЦА СТОПЫ R

МЫШЦА, ПРИВОДЯЩАЯ БОЛЬШОЙ ПАЛЕЦ СТОПЫ S

КОРОТКИЙ СГИБАТЕЛЬ МИЗИНЦА СТОПЫ T

ВТОРОЙ СЛОЙ

КВАДРАТНАЯ МЫШЦА ПОДОШВЫ U

4 ЧЕРВЕОБРАЗНЫХ МЫШЦЫ СТОПЫ V

ПЕРВЫЙ СЛОЙ

МЫШЦА, ОТВОДЯЩАЯ БОЛЬШОЙ ПАЛЕЦ СТОПЫ W

МЫШЦА, ОТВОДЯЩАЯ МИЗИНЕЦ СТОПЫ X

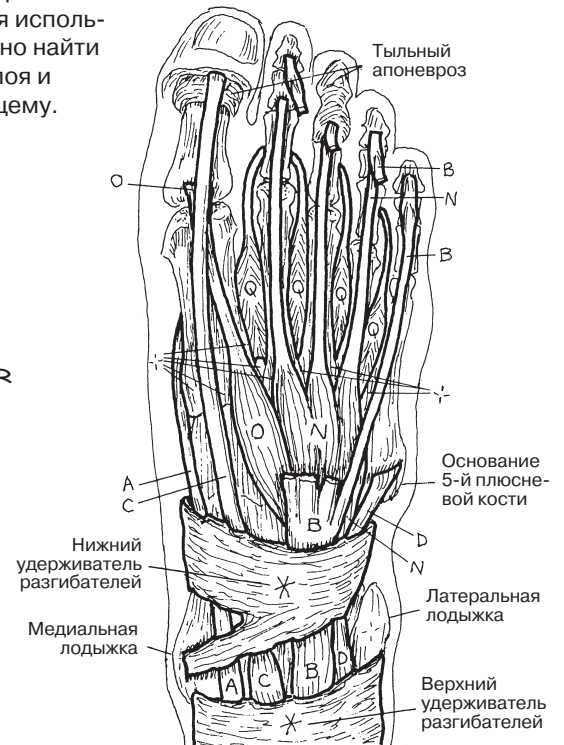КОРОТКИЙ СГИБАТЕЛЬ ПАЛЬЦЕВ СТОПЫ Y

ТЫЛЬНАЯ ПОВЕРХНОСТЬ

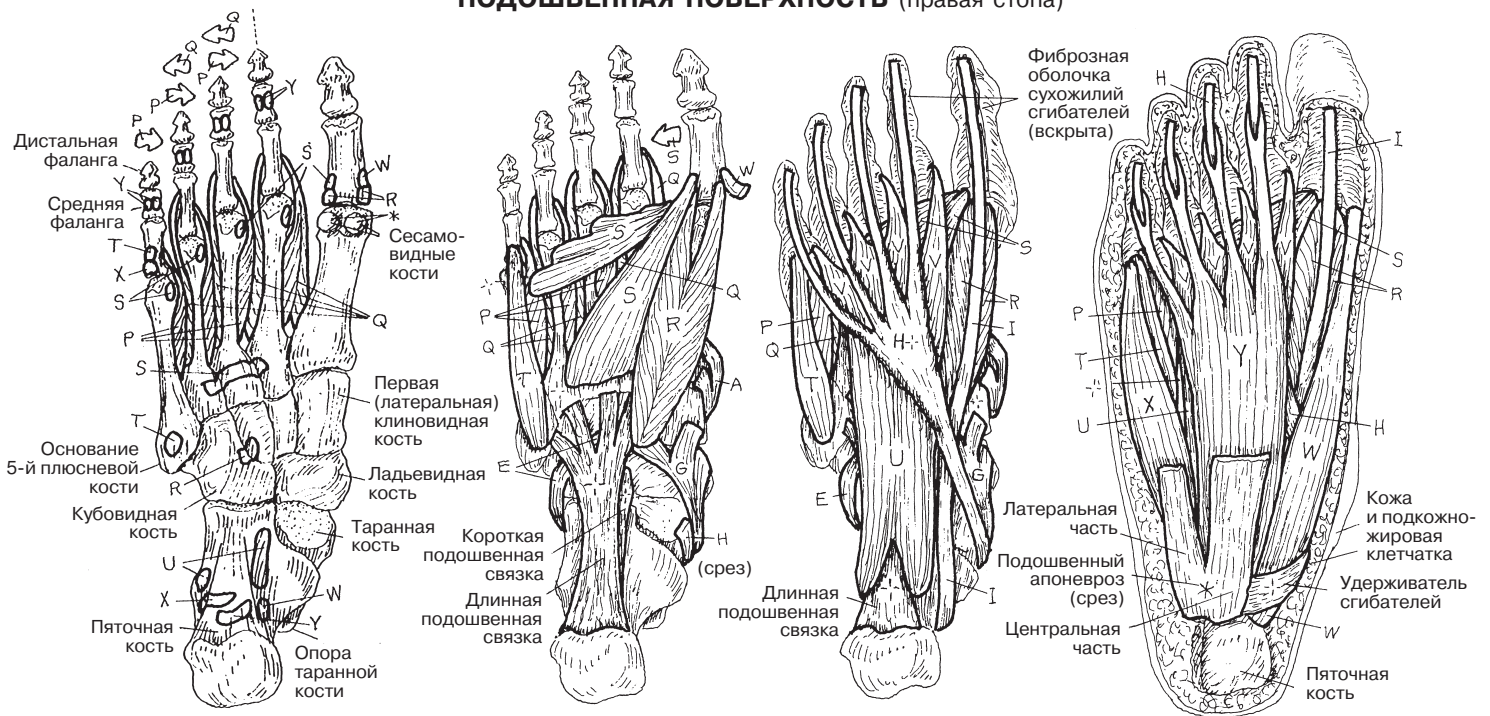
КОРОТКИЙ РАЗГИБАТЕЛЬ ПАЛЬЦЕВ СТОПЫ N

КОРОТКИЙ РАЗГИБАТЕЛЬ БОЛЬШОГО ПАЛЬЦА СТОПЫ O

ТЫЛЬНАЯ ПОВЕРХНОСТЬ (правая стопа)



ПОДОШВЕННАЯ ПОВЕРХНОСТЬ (правая стопа)



ЧЕТВЕРТЫЙ СЛОЙ

ТРЕТИЙ СЛОЙ

ВТОРОЙ СЛОЙ

ПЕРВЫЙ СЛОЙ (поверхностный)

МЫШЕЧНАЯ СИСТЕМА/НИЖНЯЯ КОНЕЧНОСТЬ ПОВТОРЕНИЕ ПРОЙДЕННОГО МАТЕРИАЛА

Советы по раскрашиванию. Выполните задание по методике, указанной в разд. 58. Прежде чем вписывать названия мышц, обязательно найдите каждую из них на всех четырех

рисунках. Ключевое слово в описании групп мышц — «преимущественно».

(Ответы см. в Приложении А.)

МЫШЦЫ, ДЕЙСТВУЮЩИЕ ПРЕИМУЩЕСТВЕННО
НА ТАЗОБЕДРЕННЫЙ СУСТАВ

A _____
A¹ _____
A² _____
A³ _____
A⁴ _____
A⁵ _____
A⁶ _____
A⁷ _____

МЫШЦЫ, ДЕЙСТВУЮЩИЕ ПРЕИМУЩЕСТВЕННО НА КОЛЕННЫЙ СУСТАВ

B _____
B¹ _____
B² _____
B³ _____
B⁴ _____
B⁵ _____
B⁶ _____
B⁷ _____

МЫШЦЫ, ДЕЙСТВУЮЩИЕ ПРЕИМУЩЕСТВЕННО
НА ГОЛЕНОСТОПНЫЙ СУСТАВ

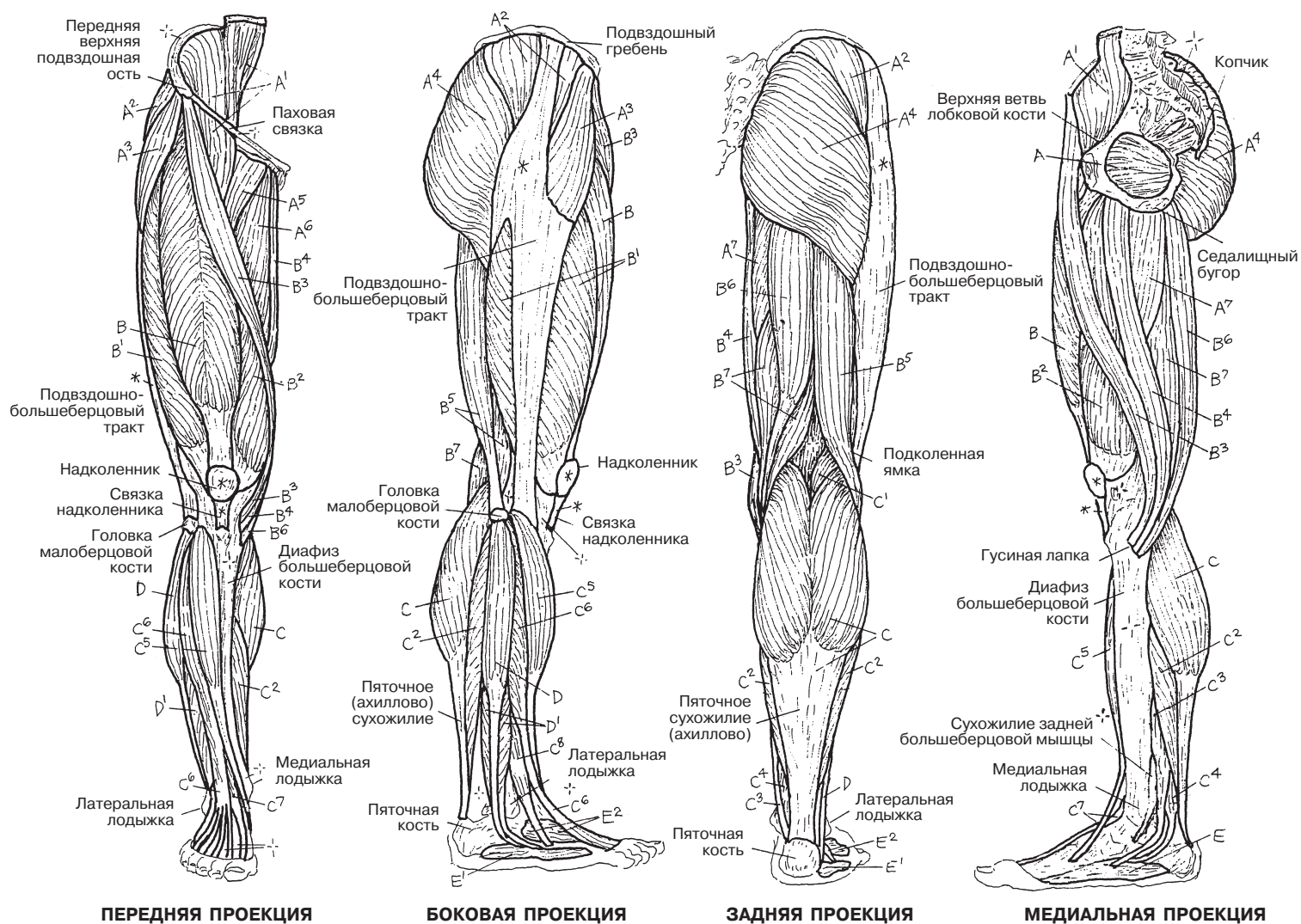
C _____
C¹ _____
C² _____
C³ _____
C⁴ _____
C⁵ _____
C⁶ _____
C⁷ _____
C⁸ _____

МЫШЦЫ, ДЕЙСТВУЮЩИЕ ПРЕИМУЩЕСТВЕННО
НА ПОДТАРАННЫЙ СУСТАВ

D _____
D¹ _____

МЫШЦЫ, ДЕЙСТВУЮЩИЕ ПРЕИМУЩЕСТВЕННО НА ПАЛЬЦЫ СТОПЫ

E _____
E¹ _____
E² _____



Сначала раскрасьте мышцы А и В на всех трех рисунках, представленных на этой странице, чтобы проверить свои знания, а затем дочитайте этот текст.

Сгибатели суставов верхних конечностей имеют большое значение при поднятии тяжестей и выполнении механической работы (сгибания, поднятия, толкания от себя, подтягивания к себе и т.д.). Благодаря особенностям их расположения человек может поднимать и переносить различные предметы. Почти все действия верхней конечности сопровождаются сгибанием во множестве суставов. Однако когда работа закончена, для возвращения конечности в исходное положение необходимо антигравитационное действие **мышц-разгибателей**. Большинство этих мышц на данном рисунке не видны, так как это глубокие мышцы, поддерживающие позвоночник. С какой стороны позвоночного столба они расположены? Эти мышцы в совокупности обозначены на нижнем рисунке («Мышца, выпрямляющая позвоночник, и глубокие мышцы спины»). Таким образом, эти разгибатели удерживают тело в вертикальном положении, сохраняя прямую осанку — позицию, к которой можно вернуться после завершения работы верхней конечности и из которой можно начать действие заново. Если глубокие разгибатели подведут, человек упадет под действием силы тяжести. Работа мышц живота (А) в случае необходимости создает давление в брюшной полости. Эти мышцы также являются мощными сгибателями туловища. При сильном сокращении они противостоят внешнему воздействию и таким образом защищают органы брюшной полости.

Теперь раскрасьте шесть **мышц-стабилизаторов лопатки** (F). Они прикрепляют лопатку к задней поверхности тела и в то же время придают необыкновенную подвижность лопаточно-грудному «суставу», благодаря которому могут работать плечевые суставы.

Теперь раскрасьте, как вы делали это ранее, следующие группы мышц: **вращатели, отводящие и приводящие** (С, D, E). Они обеспечивают дополнительную подвижность верхних и нижних конечностей при выполнении работы и занятии спортом. На пределе своей подвижности вращатели и отводящие мышцы часто подвержены травмированию.

Мышцы, осуществляющие **инверсию и эверсию** стопы, показаны в этом разделе недостаточно подробно; более детально они представлены в разделах 40, 63 и 64.

В заключение напомним, что в суставах, несущих весовую нагрузку, разгибание часто является антигравитационным. При этом усилия сгибателей и разгибателей туловища находятся в динамичном равновесии. Рассмотрите нижний рисунок. Обратите внимание на линию центра тяжести и положение по отношению к ней позвоночных, бедренных, коленных и голеностопных суставов. Центр тяжести среднестатистического человека, стоящего с «идеальной» осанкой, находится точно впереди от двигательных сегментов 1-го и 2-го крестцовых позвонков. Сгибание шеи и туловища перемещает центр тяжести вперед, создавая противодействующее напряжение в окологрузовых мышцах (разгибателях) шеи, груди и поясницы.

МЫШЕЧНАЯ СИСТЕМА ФУНКЦИОНИРОВАНИЕ МЫШЦ: ОБЗОР

Советы по раскрашиванию. (1) Сначала просмотрите текст; раскрашивайте рисунки в порядке, указанном в нем. Раскрасьте мышцы, отмеченные буквой А, с левой стороны левого рисунка. Затем раскрасьте мышцы этой группы на противоположной стороне того же рисунка. Повторите эту последовательность с мышцами остальных групп (от В до Н). (2) Перейдите к рисунку справа и раскрасьте мышцы так же, как на рисунке слева. (3) Раскрасьте мышцы групп А и В на нижнем рисунке.

ФУНКЦИОНАЛЬНЫЕ ГРУППЫ МЫШЦ

СГИБАТЕЛИ А

ОТВОДЯЩИЕ С

ВРАЩАЮЩИЕ Е

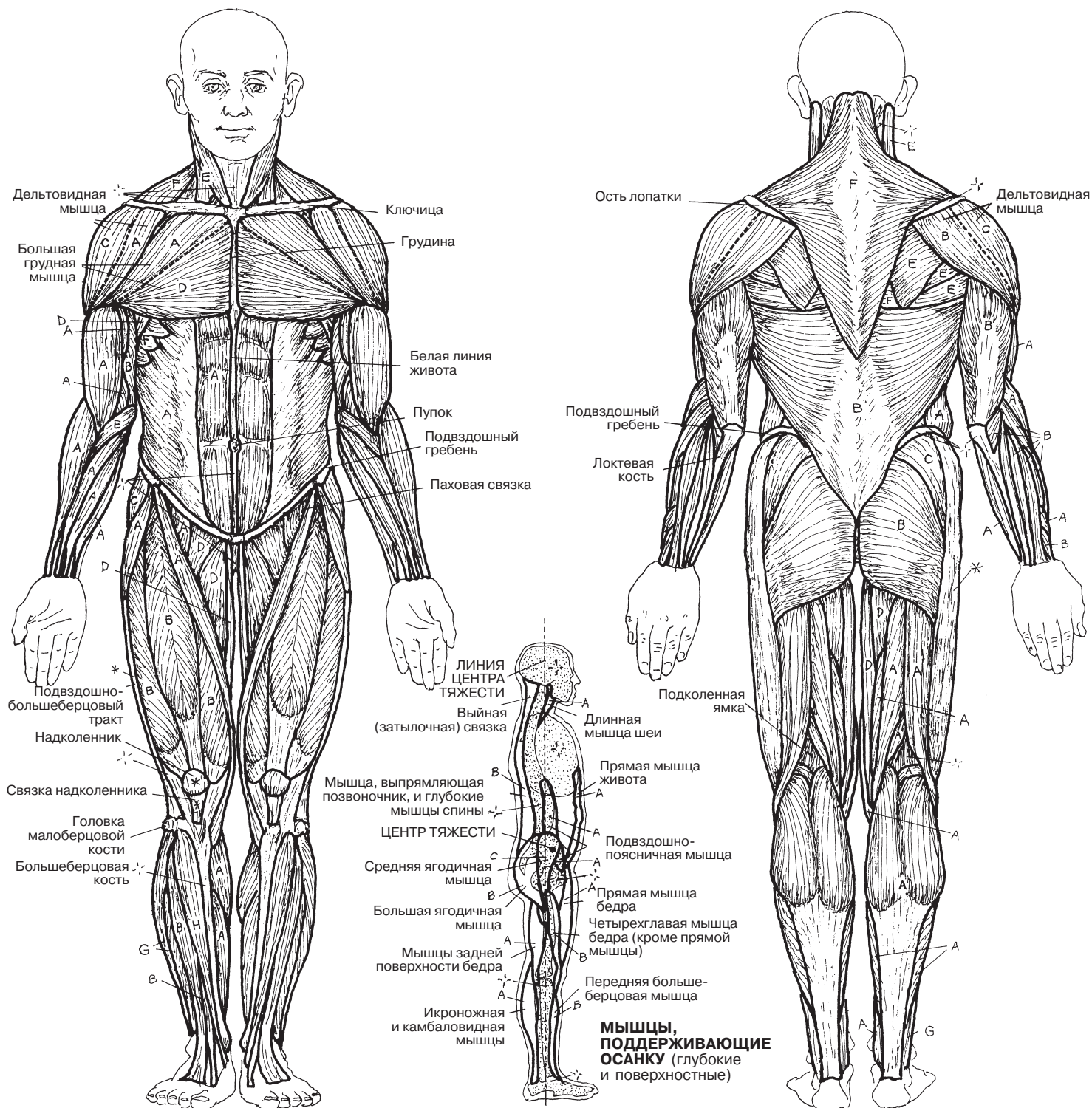
СТАБИЛИЗАТОРЫ ЛОПАТКИ F

ПРОНАТОРЫ G

РАЗГИБАТЕЛИ В

ПРИВОДЯЩИЕ D

СУПИНАТОРЫ H



Нервная система состоит из нейронов (у которых выделяются тело и отростки), расположенных в высокоинтегрированной центральной части — **центральной нервной системе**, или **ЦНС**, — и в более рассеянной **периферической нервной системе**, или **ПНС**. ЦНС состоит из *головного мозга*, расположенного в черепе, и *спинного мозга*, находящегося в позвоночнике. ПНС состоит из расположенных по всему телу многочисленных нейронных отростков, образующих пучки (*нервы*), а также скоплений нейронных тел (ганглиев). Нейроны окружены вспомогательной нервной тканью (*нейроглией*) и имеют хорошее кровоснабжение. Нейроны ЦНС образуют друг с другом множественные внутренние связи и формируют нервные центры (ядра и серое вещество), а длинные и короткие аксоны объединяются в нервные пучки (тракты и белое вещество). Головной мозг и спинной мозг окружены фиброзными мембранами — оболочками мозга (не показаны).

Мозг является сенсорным и двигательным центром (он не отвечает только за спинальные рефлексы), а также центром эмоций, рационального мышления и поведения, предвидения и планирования, памяти, порождения речи и интерпретации языка.

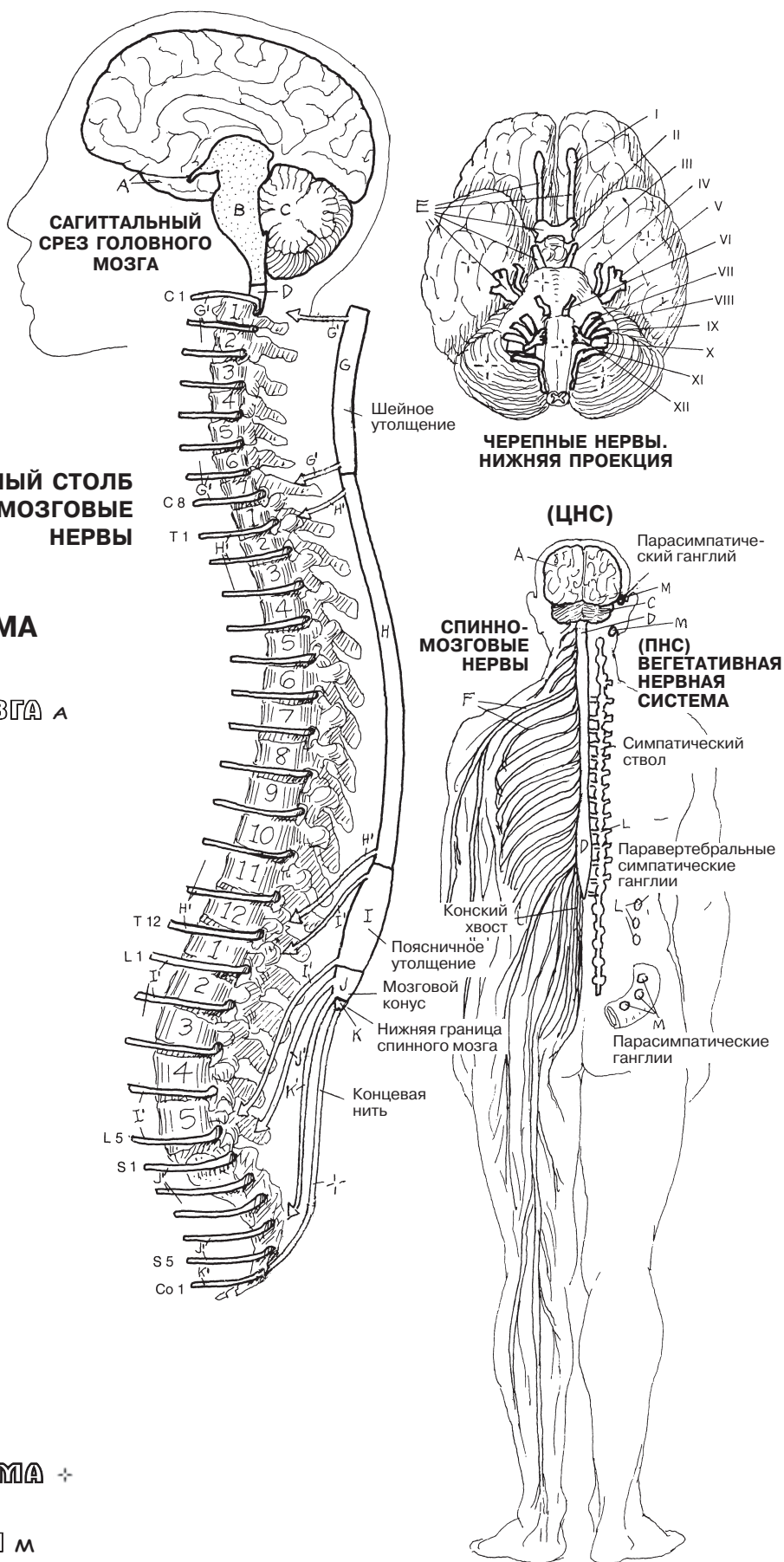Головной мозг на уровне большого затылочного отверстия продолжается в **спинной мозг**, который обеспечивает передачу восходящих и нисходящих нервных импульсов и является центром спинальных рефлексов. Через спинной мозг к мышцам идут моторные (двигательные) сигналы, а от частей тела, расположенных ниже головы, к нему поступают сенсорные (чувствительные) сигналы.

ПНС состоит в основном из пучков сенсорных и моторных аксонов (нервов), исходящих из головного (**черепные нервы**) и спинного (**спинномозговые нервы**) мозга. Они имеют сегментальный характер распределения, располагаются с двух сторон тела и через высокоорганизованную структуру распределения проходят ко всем частям тела — как к соматическим структурам, так и к внутренним органам. **Ветви** спинномозговых нервов часто называют *периферическими нервами*. По нервам проходят все сенсорные импульсы от тела к головному и спинному мозгу, а также двигательные команды ко всем гладким и скелетным мышцам тела.

Вегетативная (автономная, висцеральная) нервная система, или **ВНС**, представляет собой часть ганглиев и нервов ПНС, регулирующих мышечную деятельность и секрецию желез во внутренних органах. ВНС является только двигательной системой, а сенсорные импульсы от внутренних органов проводятся в спинной и головной мозг по периферическим нервам таким же образом, как и в соматических структурах. ВНС подразделяется на: (1) **симпатическую**, ответственную за включение реакций «бей или беги», когда организм мобилизует экстремальные возможности для своей безопасности и выживания, и (2) **парасимпатическую**, ответственную за поддержание вегетативных функций дыхательных путей, глотание и переваривание пищи, а также удаление продуктов жизнедеятельности.

НЕРВНАЯ СИСТЕМА ОРГАНИЗАЦИЯ

Советы по раскрашиванию. Там, где есть мелкие детали, используйте светлые цвета, чтобы детали остались различимыми. (1) Раскрасьте структуры ЦНС на рисунке слева и их названия. Не раскрашивайте позвоночник, но раскрасьте схему спинномозговых сегментов и спинномозговых нервов. (2) Раскрасьте черепные нервы на верхнем правом рисунке (нижняя проекция). (3) Раскрасьте названия и структуры спинномозговых нервов и элементов вегетативной нервной системы на правом нижнем рисунке.



**ПОЗВОНОЧНЫЙ СТОЛБ
И СПИНОМОЗГОВЫЕ
НЕРВЫ**

**ЧЕРЕПНЫЕ НЕРВЫ.
НИЖНЯЯ ПРОЕКЦИЯ**

(ЦНС)

СПИНО-
МОЗГОВЫЕ
НЕРВЫ

(ПНС)
ВЕГЕТАТИВНАЯ
НЕРВНАЯ
СИСТЕМА

ЦЕНТРАЛЬНАЯ НЕРВНАЯ СИСТЕМА

ГОЛОВНОЙ МОЗГ +

ПОЛУШАРИЯ ГОЛОВНОГО МОЗГА А

СТВОЛ МОЗГА В

МОЗЖЕЧОК С

СПИНОЙ МОЗГ Д

ОТДЕЛЫ:

ШЕЙНЫЙ Е

ГРУДНОЙ Н

ПОЯСНИЧНЫЙ И

КРЕСТЦОВЫЙ J

КОПЧИКОВЫЙ К

ПЕРИФЕРИЧЕСКАЯ НЕРВНАЯ СИСТЕМА

ЧЕРЕПНЫЕ НЕРВЫ (12 ПАР) Е'

СПИНОМОЗГОВЫЕ НЕРВЫ

И ИХ ВЕТВИ F

ШЕЙНЫЕ (8) Г'

ГРУДНЫЕ (12) Н'

ПОЯСНИЧНЫЕ (5) И'

КРЕСТЦОВЫЕ (5) J'

КОПЧИКОВЫЕ (1) К'

ВЕГЕТАТИВНАЯ НЕРВНАЯ СИСТЕМА +

СИМПАТИЧЕСКИЙ ОТДЕЛ L

ПАРАСИМПАТИЧЕСКИЙ ОТДЕЛ M

В зависимости от выполняемой функции нейроны бывают трех типов: (1) сенсорные (чувствительные, **афферентные**, центростремительные) получают электрохимические импульсы от рецепторов тела и проводят их в центральную нервную систему (ЦНС), (2) моторные (двигательные, **эфферентные**, центробежные) проводят моторные командные импульсы из ЦНС к мышцам тела, и (3) *ассоциативные* (вставочные). Ассоциативные нейроны образуют разветвленную сеть из миллиардов взаимосвязанных клеток, которая выступает посредником между сенсорными и моторными нейронами и формирует *сложные моторные реакции на простые сенсорные стимулы*.

Нейроны, как сенсорные, так и моторные, называются «соматическими», если они относятся к опорно-двигательному аппарату, коже или фасциям (все они образованы из соматомов эмбриона), и «висцеральными», если связаны с внутренними органами, которые в ходе развития организма образуются иным путем. Соматические и висцеральные афферентные нейроны, по существу, одинаковы, однако эфферентные нейроны этих двух областей, напротив, весьма различаются (висцеральные эфферентные нейроны также называются автономными).

Сенсорные нейроны отвечают за афферентную часть нейронных взаимодействий. Они образуют связи с огромным числом сенсорных **рецепторов** по всему телу, в том числе с рецепторами, чувствительными к прикосновению, давлению, боли, положению суставов, мышечному напряжению, концентрации химических веществ, свету и звуковым волнам. В любой момент времени совместная работа этих рецепторов дает информацию об *изменениях* во внешней и внутренней среде всего организма. В зависимости от числа отростков, большинство сенсорных нейронов униполярны (или псевдоуниполярны) либо биполярны. **Периферические отростки** нейронов проводят импульсы к *телу нервной клетки*, а **центральные отростки** — далее в спинной или головной мозг для центральной обработки.

Моторные нейроны проводят импульсы от *тел нейронов*, расположенных в центральной нервной системе, по **аксонам**, которые выходят из ЦНС и разделяются на ветви, каждая из которых подходит к клеточной мембране мышечной клетки (**концевой двигательной пластинке**). В концевой пластинке из нейронов высвобождаются медиаторы, вызывающие мышечное сокращение. Эфферентная иннервация необходима всем скелетным мышцам, но не всем гладким и сердечным мышцам.

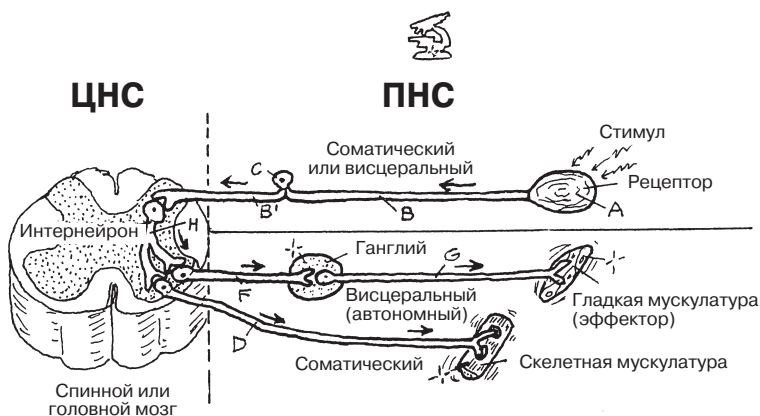
Автономные моторные нейроны функционируют как парные устройства, подключенные к ганглию посредством синапса. **Первый (преганглионарный) нейрон** находится в ЦНС, а его *аксон* направляется к ганглию, расположенному на расстоянии от ЦНС. Там он соединяется посредством *синапса с телом* или дендритом **постганглионарного нейрона**, аксон которого идет к эффекторному органу: гладкой мускулатуре, миокарду или железам.

Ассоциативные нейроны составляют основную часть нейронов головного и спинного мозга. Представляется уместным процитировать д-ра Мэриан Кливз Даймонд, нейрофизиолога и бывшего директора Научно-образовательного центра им. Лоуренса при Калифорнийском университете в Беркли: «**Ассоциативные нейроны** несут ответственность за модификацию, координацию, интеграцию сигналов, за улучшение передачи и ингибирование, которые необходимы, чтобы в ответ на поступающую сенсорную информацию мозг дал моторную команду. Эти нейроны порождают бесконечное множество ответов на воздействие окружающей среды».

НЕРВНАЯ СИСТЕМА

ФУНКЦИОНАЛЬНАЯ КЛАССИФИКАЦИЯ НЕЙРОНОВ

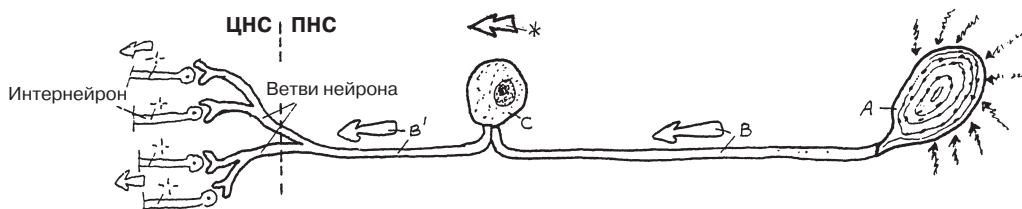
Советы по раскрашиванию. Начните раскрашивать со средней части («Периферическая нервная система»). (1) Раскрасьте названия частей периферической нервной системы, сами эти части и соответствующие нейроны. Не нужно раскрашивать по отдельности части клеток висцеральных моторных (эфферентных) нейронов; закрасьте оба нейрона целиком. (2) Раскрасьте названия и структуры интернейронов ЦНС в нижней части страницы. (3) Раскрасьте общую схему в верхней части страницы.



ПЕРИФЕРИЧЕСКАЯ НЕРВНАЯ СИСТЕМА (ПНС)

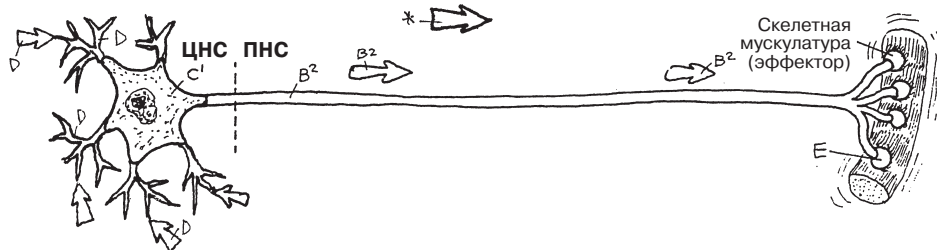
РЕЦЕПТОР А
АКСОН (ПЕРИФЕРИЧЕСКИЙ ОТРОСТОК) В
ТЕЛО КЛЕТКИ С
АКСОН (ЦЕНТРАЛЬНЫЙ ОТРОСТОК) В'

СЕНСОРНЫЙ (АФФЕРЕНТНЫЙ) * НЕЙРОН



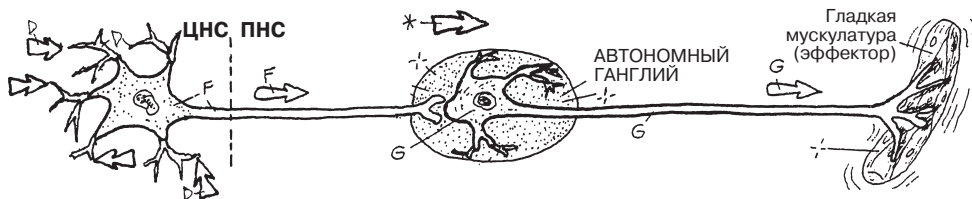
ДЕНДРИТ Д
ТЕЛО КЛЕТКИ С'
АКСОН В²
КОНЦЕВАЯ ДВИГАТЕЛЬНАЯ ПЛАСТИНКА Е

СОМАТИЧЕСКИЙ МОТОРНЫЙ (ЭФФЕРЕНТНЫЙ)* НЕЙРОН



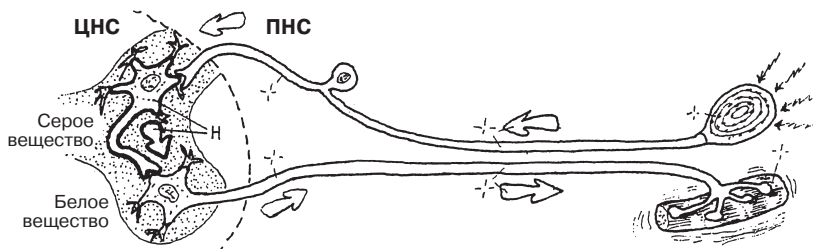
ПРЕГАНГЛИОНАРНЫЙ НЕЙРОН F
ПОСТГАНГЛИОНАРНЫЙ НЕЙРОН G

ВИСЦЕРАЛЬНЫЙ МОТОРНЫЙ (ЭФФЕРЕНТНЫЙ)* НЕЙРОН



ЦЕНТРАЛЬНАЯ НЕРВНАЯ СИСТЕМА (ЦНС)

ИНТЕРНЕЙРОН (АССОЦИАТИВНЫЙ НЕЙРОН) H



Места соединения нейронов друг с другом или нейронов с эффекторными клетками называются **синапсами**. Подавляющее большинство синапсов являются бесконтактными, а передача импульса от одного нейрона к другому происходит посредством химических **нейромедиаторов**. В головном мозге и эмбриональной нервной ткани существуют также менее распространенные **электрические синапсы**, в которых электрически заряженные атомы — ионы — проходят по белковым каналам от одного нейрона к другому (не показаны). Большинство синапсов **аксо-дендритические**, то есть аксон одного нейрона соединяется посредством синапса с **дендритом** или дендритными шипиками (выростами на дендритах) другого нейрона. Нейрон перед синапсом называется *пресинаптическим*. Второй нейрон называется *постсинаптическим*.

Ниже показан ряд различных нейронных связей в синапсах. Обратите внимание на редко встречающийся комплекс синапсов между тремя аксонами и одним дендритным шипиком (**клубочек**), окруженный глиальной оболочкой (см. разд. 13).

Синапсы обеспечивают проведение электрохимических импульсов между бесчисленными нейронами практически мгновенно. Чем больше синапсов, тем больше возможностей. Синапсы варьируют от простых рефлекторных дуг (см. разд. 85) до полисинаптических путей в головном и спинном мозге, в которых задействованы миллионы синапсов. Один моторный нейрон спинного мозга может иметь до 10 000 синапсов на теле и дендритах! Возможность интегрировать, координировать, связывать и изменять электрохимические импульсы по всему мозгу непосредственно зависит от количества синапсов в нейронном тракте. С нейрональной точки зрения, важно, так сказать, не *что* вы знаете (содержание нервного импульса), а *кого* вы знаете (количество контактов/синапсов).

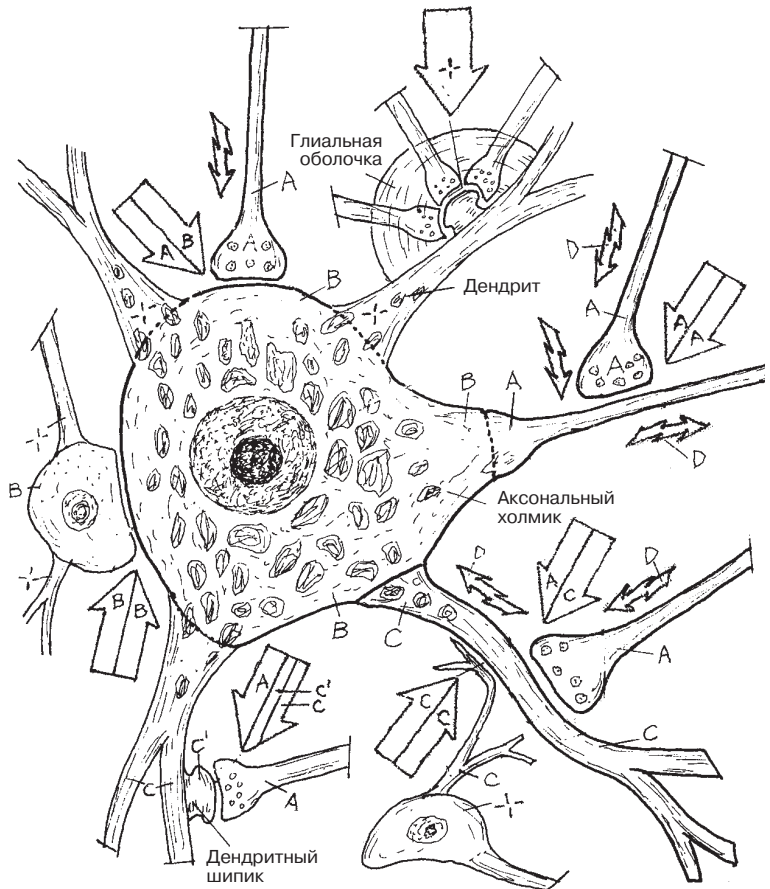
Для лучшего понимания механизма электрохимической аксо-дендритической синаптической передачи на нижнем рисунке пошагово (1–6) показаны процессы, происходящие в **типичном химическом синапсе**. По **пресинаптическому аксону** импульс поступает в синапс (1). Как только импульс достигает терминали аксона, в клеточной мембране открываются кальциевые каналы, и кальций из внеклеточного пространства поступает в аксон (2). Под его действием **синаптические пузырьки (везикулы)** с медиатором (например, ацетилхолином, норадреналином, глутаматом и т.д.) перемещаются к пресинаптической мембране и сливаются с ней (3). После слияния медиатор выходит из везикул в узкую синаптическую щель путем **экзоцитоза**. Молекулы медиаторов связываются с рецепторными белками (J^1) на **постсинаптической мембране** (J) дендрита, открываются ионные каналы, и измененный мембранный потенциал (импульс) распространяется вдоль дендрита (4). Инактивированные **фрагменты** медиатора захватываются пресинаптической мембраной путем **эндоцитоза** (5), заключаются в синаптические везикулы и синтезируются повторно (6).

Электрическая активность постсинаптической мембраны может усиливаться или подавляться медиаторами. Если постсинаптический нейрон в достаточной мере возбужден действием усиливающих синапсов, происходит деполяризация его мембраны и импульс передается следующему нейрону или эффекторам (мышечным или железистым клеткам). Если нейрон, наоборот, в достаточной мере подавлен действием ингибирующих синапсов, деполяризация мембраны не происходит и импульс дальше не передается.

НЕРВНАЯ СИСТЕМА СИНАПСЫ И МЕДИАТОРЫ

Советы по раскрашиванию. Для раскрашивания рисунков А, В и С рекомендуем использовать светлые цвета. (1) На верхнем рисунке раскрасьте только обозначенные части. В каждом синапсе необходимо раскрасить две части: пресинаптическую и постсинаптическую. Раскрасьте теплыми цветами стрелки, обозначающие направление нервных импульсов. (2) Раскрашивайте схему химического синапса внизу пошагово, в соответствии с нумерацией.

АКСОН А
ТЕЛО КЛЕТКИ В
ДЕНДРИТ С



ХИМИЧЕСКИЕ СИНАПСЫ

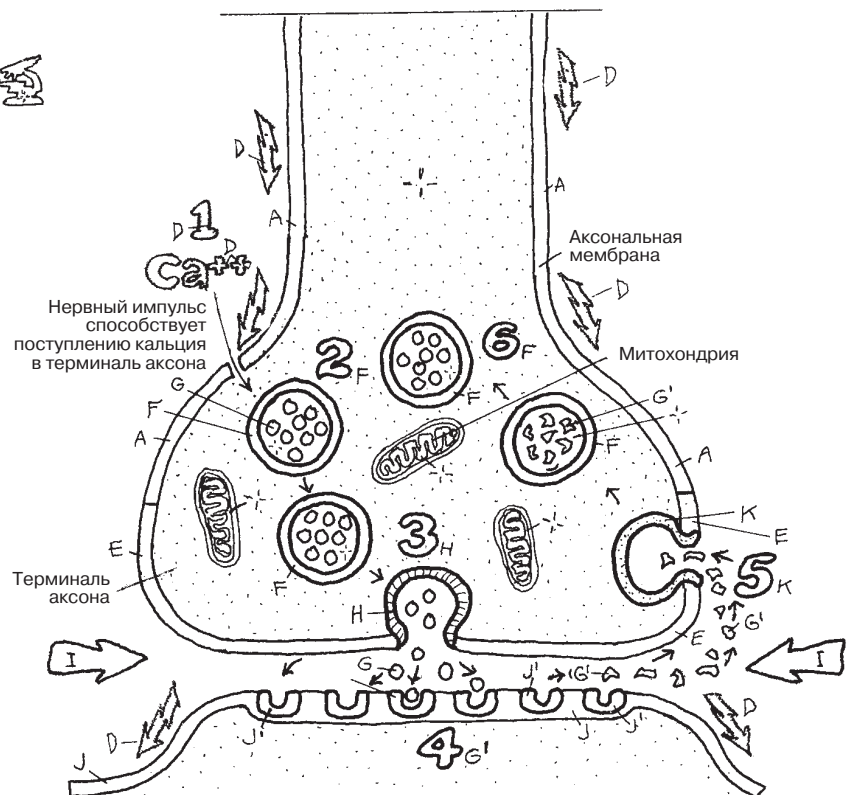
АКСО А	АКСОНАЛЬНЫЕ А
АКСО А	СОМАТИЧЕСКИЕ В
АКСО А	ДЕНДРИТИЧЕСКИЕ С
АКСО А	ШИПИКОВЫЕ С'-С
ДЕНДРО С	ДЕНДРИТИЧЕСКИЕ С
СОМА В	СОМАТИЧЕСКИЕ В
КЛУБОЧЕК +	

НЕРВНЫЙ ИМПУЛЬС Д

ЭЛЕКТРИЧЕСКИЙ СИНАПС (не показан)

ТИПИЧНЫЙ ХИМИЧЕСКИЙ СИНАПС

ПРЕСИНАПТИЧЕСКИЙ АКСОН А
СИНАПТИЧЕСКИЙ ПУЗЫРЕК F
МЕДИАТОР G
ПРЕСИНАПТИЧЕСКАЯ
МЕМБРАНА E
ЭКЗОЦИТОЗ H
СИНАПТИЧЕСКАЯ ЩЕЛЬ I
ПОСТСИНАПТИЧЕСКАЯ
МЕМБРАНА J
РЕЦЕПТОР J'
ФРАГМЕНТ МОЛЕКУЛЫ
МЕДИАТОРА G'
ЭНДОЦИТОЗ K



Один моторный (двигательный) нейрон, его аксон с ветвями и иннервируемые ими мышечные волокна образуют **двигательную единицу**. Связь конкретной ветви аксона с мышечным волокном называется **нервно-мышечным соединением**. Специфика сокращения любой скелетной мышцы в значительной степени определяется количеством мышечных волокон, иннервируемых одним моторным нейроном. Чем меньше число мышечных волокон в каждой моторной единице, тем избирательнее и точнее степень сокращения скелетных мышц.

Скелетная мышца состоит из бесчисленных **мышечных волокон** (клеток). Для сокращения скелетной мышцы необходимо наличие интактного нерва (иннервации). Такой **нерв**, называемый **двигательным**, состоит из многочисленных **аксонов** моторных нейронов. Моторный нейрон предназначен исключительно для стимуляции сокращений мышечных волокон. Каждое отдельное мышечное волокно скелетной мышцы иннервируется своей **ветвью аксона**. Микроскопическая область прикрепления ветви аксона к волокну скелетной мышцы называется нервно-мышечным соединением. Каждое нервно-мышечное соединение состоит из **терминали аксона**, близко прилегающей к извитой сарколемме мышечного волокна, называемой **двигательной концевой пластинкой**. Между этими двумя поверхностями имеется щель. Перед стимуляцией мышечного волокна терминаль аксона высвобождает в щель медиатор ацетилхолин. Медиатор изменяет проницаемость сарколеммы для ионов натрия, который вызывает сокращение мышечных волокон. *Мышечное волокно может сокращаться только полностью* (по закону «все или ничего»). Все мышечные клетки, иннервируемые ветвями аксона одного нейрона, сокращаются максимально.

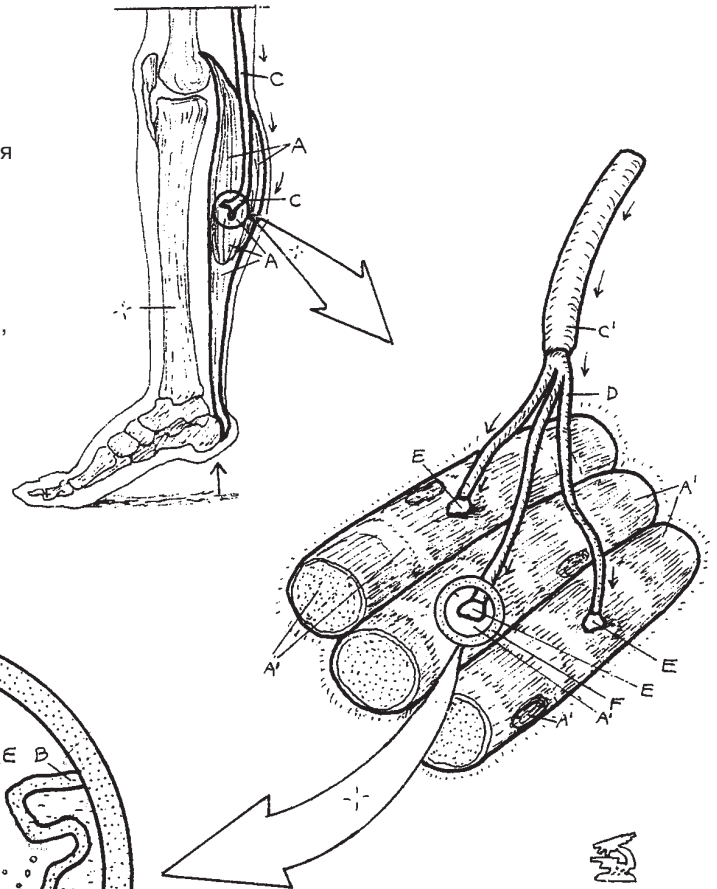
Так как отдельные скелетные мышечные волокна сокращаются только по принципу «все или ничего», **степени сокращения** скелетной мышцы регулируются путем активации ряда двигательных единиц и неактивации других (см. «Степени мышечного сокращения» на нижних рисунках).

Здесь показаны мышцы **в покое** без активации двигательных единиц. Такое состояние имеет два исключения: (1) рецепторы, отвечающие на растяжение *непроизвольно* (мышечные веретена) и (2) мышечный тонус, *непроизвольно* задаваемый подкорковыми двигательными центрами. Таким образом, фактически в любой момент времени среди мышц, находящихся в покое, существует непостоянное количество сокращенных двигательных единиц, даже если мышца осознанно не работает.

При **частичном сокращении** активируются только некоторые двигательные единицы. При **максимальном сокращении** скелетной мышцы активируются все двигательные единицы. Большая ягодичная мышца состоит из волокон, в которых соотношение нервов к мышцам 1:1000 и более. В этой мышце невозможно производить контролируемые, точно регулируемые сокращения. Лицевые мышцы, напротив, имеют гораздо более низкое соотношение нервов к мышцам, близкое к 1:10. Здесь при участии одной или нескольких моторных единиц могут сокращаться небольшие группы мышечных волокон, осуществляя очень точный контроль над необходимым мышечным эффектом (выражением лица), например таким, как «улыбка Моны Лизы».

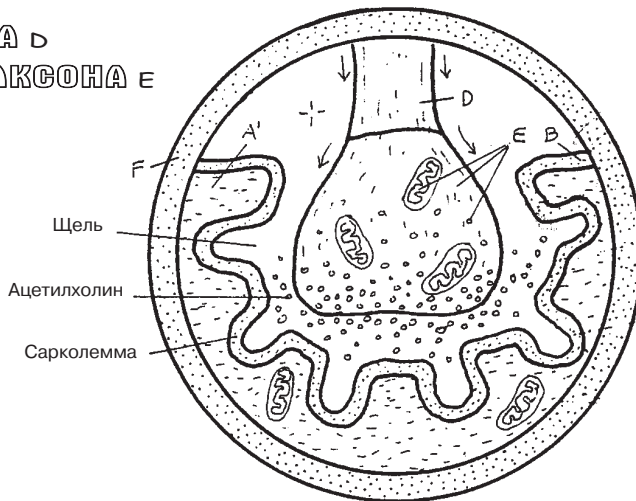
НЕРВНАЯ СИСТЕМА НЕРВНО-МЫШЕЧНОЕ СОЕДИНЕНИЕ

Советы по раскрашиванию. Используйте очень светлые цвета для частей А и Е, яркий цвет — для F. (1) Начните с раскрашивания скелетной мышцы (А), изображенной при подъеме пятки стопы; затем раскрасьте двигательную единицу и увеличенное изображение нервно-мышечного соединения. (2) Раскрасьте степени мышечного сокращения и связанные с ними названия в нижней части страницы. Раскрашивайте при этом только сократившиеся двигательные единицы (с темным контуром). Обратите внимание, что слова «в покое» и «частичное» не окрашиваются.



СКЕЛЕТНАЯ МЫШЦА А
МЫШЕЧНОЕ ВОЛОКНО А'
КОНЦЕВАЯ ДВИГАТЕЛЬНАЯ ПЛАСТИНКА В

ДВИГАТЕЛЬНЫЙ НЕРВ С
АКСОН С'
ВЕТВЬ АКСОНА D
ТЕРМИНАЛЬ АКСОНА Е



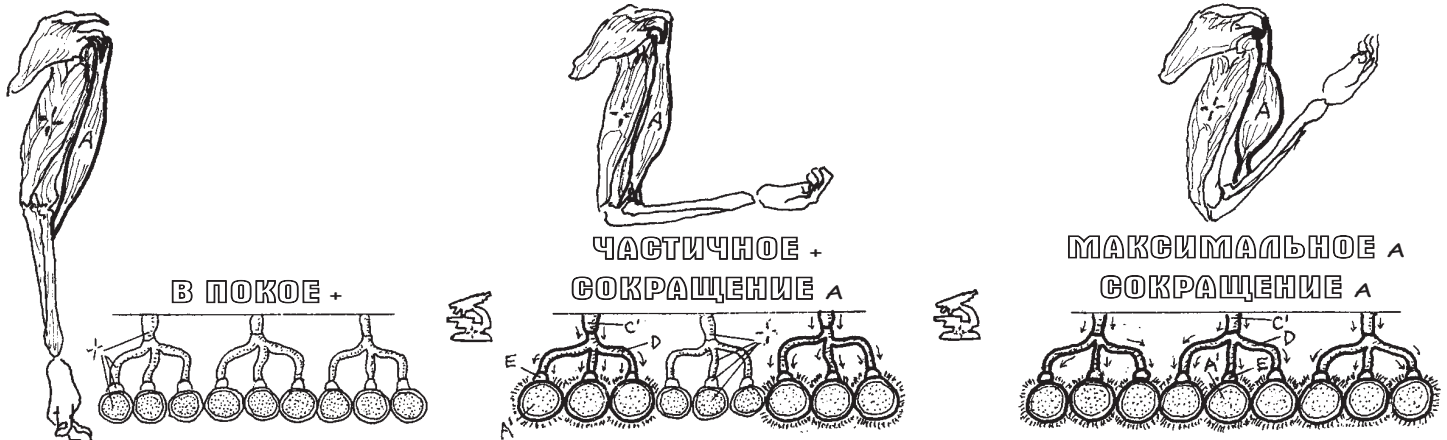
ДВИГАТЕЛЬНАЯ ЕДИНИЦА

АКСОН С'
ВЕТВЬ АКСОНА D
НЕРВНО-МЫШЕЧНОЕ СОЕДИНЕНИЕ F
МЫШЕЧНОЕ ВОЛОКНО А'

НЕРВНО-МЫШЕЧНОЕ СОЕДИНЕНИЕ

НЕРВНО-МЫШЕЧНОЕ СОЕДИНЕНИЕ F
ТЕРМИНАЛЬ АКСОНА Е
КОНЦЕВАЯ ДВИГАТЕЛЬНАЯ ПЛАСТИНКА В

СТЕПЕНИ МЫШЕЧНОГО СОКРАЩЕНИЯ



На **20-й день** внутриутробного развития эмбрион находится в амниотической полости, прикрепленной вентральной стороной к желточному мешку. При изучении поперечных срезов эмбрионов на 20–24-й дни развития в амниотической полости определяется задняя (дорсальная) поверхность эмбриона. Краниальный конец расположен над каудальным. На плоскости с номером 1–2 представлен трехмерный поперечный срез эмбрионов на **20-й**, 3 и 4 — на **22-й** и **24-й** дни эмбриогенеза соответственно. В течение этого периода развития из *двух зародышевых листков* образуются *три основных*. Из эктодермы (дорсальный слой) образуются эпидермис и ногти, центральная и периферическая нервные системы и др. Из энтодермы (вентральный слой) формируются желудочно-кишечный тракт, печень и др. Из мезодермы, расположенной между экто- и энтодермальными слоями, образуется большинство мышц, сердце, кровь, дерма, соединительные ткани. Клетки нервного гребня (нейроэктодермы) дают начало ганглиям ПНС и ВНС, мозговым оболочкам и др.

Что касается **развития нервной трубки**, примерно на 21–22-й дни эмбриогенеза из дорсального (эктодермального) зародышевого слоя развивается нервная система. С 20-го по 21-й день эмбриогенеза зародышевый слой (**нервная пластинка**) утолщается, начиная образовывать продольный **нервный желобок**. В центральной части пластинки желобок углубляется, образуя с обеих сторон **нервные валики**. От эктодермального слоя отделяются клетки **нервного гребня**. Углубление нервного желобка идет в краниальном и каудальном направлениях. К 22-му дню дорсальная часть валиков сливается с центральной частью желобка, образуя **нервную трубку**, которая отделяется от эктодермального слоя.

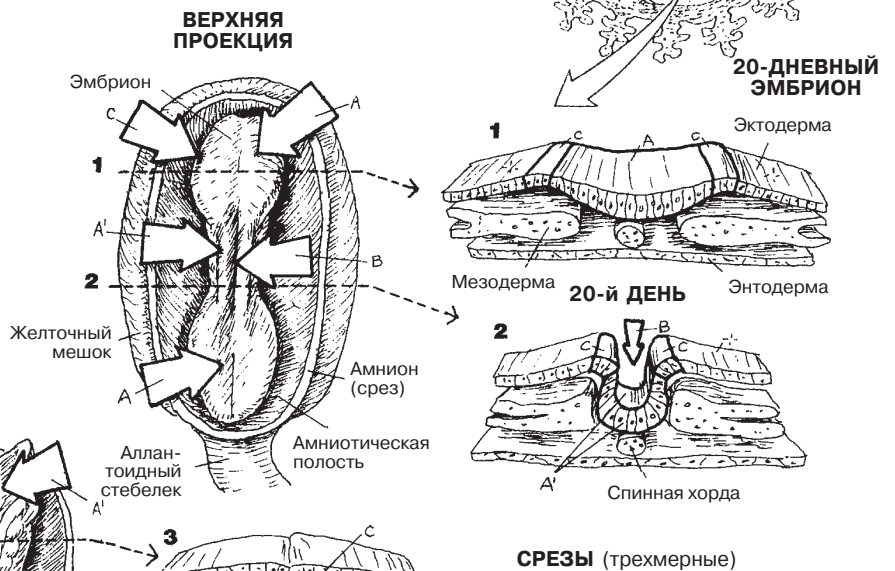
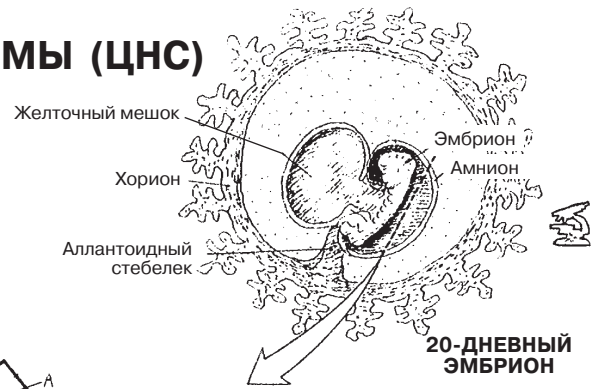
К 24-му дню формирование нервной трубки достигает дальних концов эмбриона. Из большей части нервной трубки в дальнейшем образуется спинной мозг, а из головного конца — головной мозг.

К концу третьей недели эмбрионального развития отчетливо видны три части развивающегося мозга: **передний мозг**, **средний мозг** и **задний мозг**. При дальнейшем росте (8 недель) передний мозг расширяется, образуя массивный **конечный мозг** (*telencephalon* — будущие полушария головного мозга) и более центрально расположенный **промежуточный мозг** (*diencephalon* — будущие таламус и гипоталамус ствола мозга). **Средний мозг** (*mesencephalon* — будущая верхняя часть ствола мозга) сохраняет свою практически трубчатую форму. **Задний мозг** дифференцируется в вышерасположенный **ствол мозга** (*metencephalon* — будущая средняя часть ствола мозга) с большим дорсальным выпячиванием (будущий мозжечок) и в нижерасположенный **продолговатый мозг** (*myelencephalon* — будущие спинной мозг и нижняя часть ствола мозга). Ствол мозга сужается и на уровне большого затылочного отверстия черепа переходит в **спинной мозг**.

ЦЕНТРАЛЬНАЯ НЕРВНАЯ СИСТЕМА

РАЗВИТИЕ ЦЕНТРАЛЬНОЙ НЕРВНОЙ СИСТЕМЫ (ЦНС)

Советы по раскрашиванию. Везде используйте светлые цвета. Самый верхний рисунок не предназначен для раскрашивания и нужен только для информации. (1) Отметьте себе, но не раскрашивайте, верхние проекции 20- и 22-дневных эмбрионов; раскрасьте сначала соответствующие им трехмерные срезы, расположенные правее. (2) Теперь последовательно раскрасьте стрелки на изображениях 20-, 22- и 24-дневных эмбрионов, обращая внимание на то, что происходит с нервным желобком. (3) Раскрасьте изображение 24-дневного эмбриона в срезе и сравните его с видом эмбриона сверху. (4) Раскрасьте этапы развития головного мозга в краниальном конце нервной трубки.



НЕРВНАЯ ТРУБКА

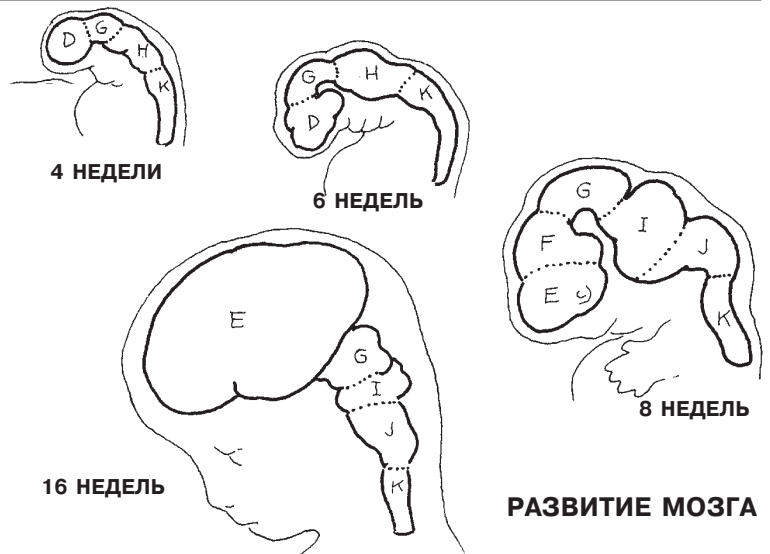
- НЕРВНАЯ ПЛАСТИНКА А
- НЕРВНЫЙ ВАЛИК А¹
- НЕРВНАЯ ТРУБКА А²
- НЕРВНЫЙ ЖЕЛОБОК В
- НЕРВНЫЙ ГРЕБЕНЬ С

РАЗВИТИЕ НЕРВНОЙ ТРУБКИ

ГОЛОВНОЙ МОЗГ

- ПЕРЕДНИЙ МОЗГ D
- КОНЕЧНЫЙ МОЗГ E
- ПРОМЕЖУТОЧНЫЙ МОЗГ F
- СРЕДНИЙ МОЗГ G
- ЗАДНИЙ МОЗГ H
- СТВОЛ МОЗГА I
- ПРОДОЛГОВАТЫЙ МОЗГ J

СПИННОЙ МОЗГ K



Парные **мозговые полушария**, образующие головной мозг (ГМ), состоят из четырех билатерально расположенных основных элементов (см. верхнюю правую иллюстрацию): (1) внешняя **кора головного мозга**, состоящая из серого вещества, топография которой отличается наличием извилин (возвышений), борозд (углублений) и вдавлений; (2) подлежащее **субкортикальное белое вещество**, состоящее из (а) ассоциативных проводящих путей, передающих электрохимические импульсы от кортикальной зоны к другим, и (б) проекционных проводящих путей, в состав которых входят восходящие афферентные (сенсорные) пути, направленные от мозгового ствола и спинного мозга (СМ) к коре головного мозга (КГМ), а также нисходящие эфферентные (моторные) пути из КГМ в мозговой ствол и СМ; (3) отдельные скопления серого вещества в основании головного мозга (**базальные ядра/ганглии**), служащие моторными отделами КГМ; и (4) парные латеральные (боковые) желудочки полушарий ГМ.

Кора — это наивысший функциональный отдел головного мозга, ее толщина составляет примерно 2–4 мм. Для удобства описания ее делят на четыре доли, отчетливо ограниченные бороздами или вдавлениями. Из этих четырех долей три являются более древними в эволюционном плане, и их части входят в состав **лимбической системы**. Все отделы коры в той или иной степени задействованы в накоплении памяти (опыта). Нейроны **лобной доли** участвуют в выполнении интеллектуальных функций (рассуждение и абстрактное мышление), формировании эмоционального состояния/поведения и воспоминаний, работе обонятельного анализатора, произнесении осмысленных звуков (*речь*) и осуществлении произвольных движений (в **прецентральной извилине**). **Постцентральная извилина теменной доли** позволяет телу человека воспринимать **сенсорную** информацию, в том числе вкус, а также отвечает за обработку речи, абстрактное мышление и чувство собственного тела. **Височная доля** связана со слухом и восприятием речи; она также является важным отделом обработки памяти (например, гиппокамп отвечает за кратковременную память). Ее лимбический отдел играет значительную роль в выражении эмоций и других чувств. **Затылочная доля** принимает, обрабатывает и дифференцирует **визуальные** сигналы, поступающие от зрительного тракта, а затем связывает эти сигналы с другими отделами КГМ (например, отделом памяти).

Лимбическая система (от лат. *limbus* — край, кайма) отвечает за выражение эмоциональных состояний (страх, злость, любовь и т. д.). Основные отделы лимбической системы (Е) коры правого полушария ГМ изображены на большом рисунке в виде темных участков, покрывающих медиальную, переднюю и передненижнюю поверхности лобной и височной долей, а также небольшую часть теменной доли. Эти участки представляют собой разомкнутую кайму вокруг медиальной зоны каждого полушария. Они включают в себя (см. изображение): (1) **орбитальную и медиальную префронтальную кору**, (2) **поясную извилину медиальной лобной коры**, (3) **парагиппокампальную извилину медиальной височной коры** и (4) **миндалину** (собственно, комплекс ядер) в переднемедиальной височной доле (на ее вершине); на рисунке правого полушария она обозначена точечками.

Внешне полушария головного мозга кажутся идентичными друг другу, но с функциональной точки зрения это не так. Например, **речевой центр Брока** имеет тенденцию к развитию только на левой стороне. Левое полушарие оказывает большее влияние на вербальные функции, в то время как правое специализируется на зрительных и пространственных функциях, а также на создании и восприятии музыки.

ЦЕНТРАЛЬНАЯ НЕРВНАЯ СИСТЕМА ПОЛУШАРИЯ ГОЛОВНОГО МОЗГА

Советы по раскрашиванию. Используйте только светлые цвета. (1) Раскрасьте фронтальный срез вверху справа. (2) Закрасьте доли А–D; затем закрасьте фрагменты долей А, В и С, входящие в лимбическую систему Е (выделена темными точками) ярким цветом поверх первого слоя. Ниже вершины мозолистого тела желудочковые базальные ганглии следует закрасить серым, а также цветами, соответствующими А и Е. Стрелка F указывает на округлую миндалину, находящуюся на медиальной поверхности правой височной доли; ее необходимо закрасить цветами А и Е. Раскрасьте диаграммы слева внизу серым цветом. Левая миндалина обозначена в виде круга с точками на медиальной поверхности височной доли.

КОРА ГОЛОВНОГО МОЗГА

ЛОБНАЯ ДОЛЯ А

ПРЕЦЕНТРАЛЬНАЯ ИЗВИЛИНА

(МОТОРНАЯ) А¹

РЕЧЕВОЙ ЦЕНТР БРОКА А²

ТЕМЕННАЯ ДОЛЯ В

ПОСТЦЕНТРАЛЬНАЯ

ИЗВИЛИНА

(СЕНСОРНАЯ) В¹

ВИСОЧНАЯ ДОЛЯ С

СЛУХОВОЙ ОТДЕЛ С¹

ОБЛАСТЬ ВЕРНИКЕ С²

ТЕМЕННАЯ ДОЛЯ D

ЗРИТЕЛЬНАЯ

ОБЛАСТЬ D¹

ЛИМБИЧЕСКАЯ

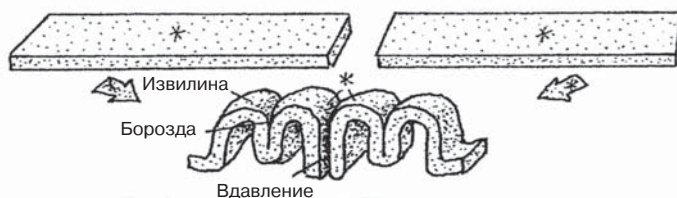
ОБЛАСТЬ Е

ПРОДОЛЬНАЯ БОРОЗДА F

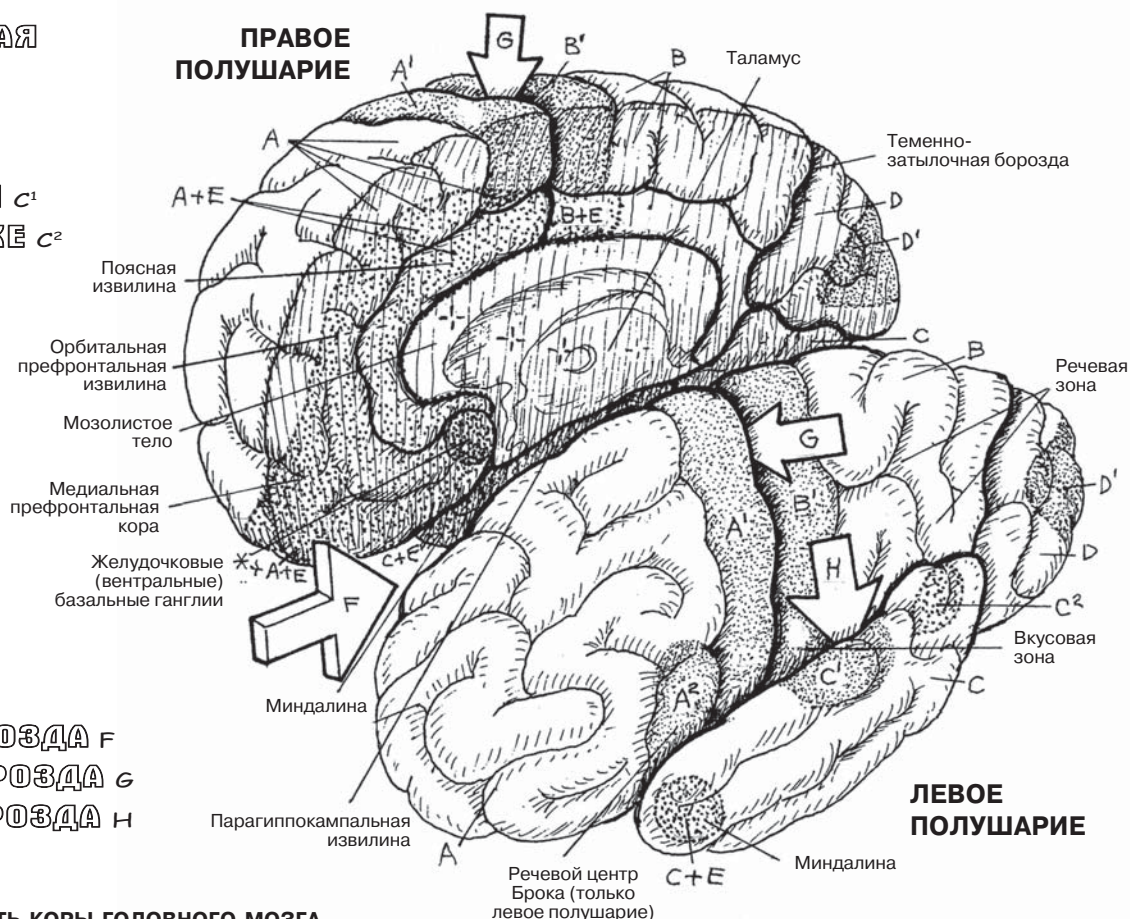
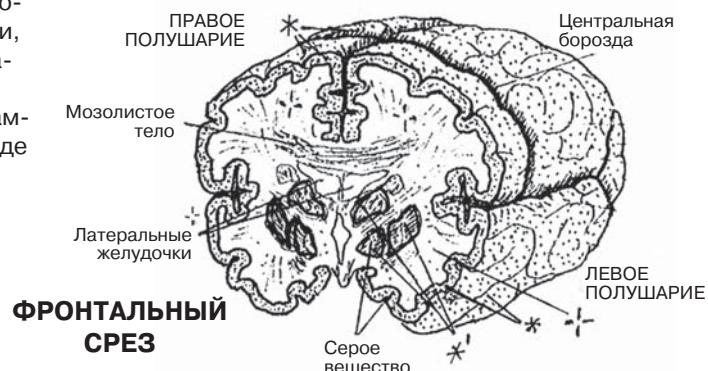
ЦЕНТРАЛЬНАЯ БОРОЗДА G

ЛАТЕРАЛЬНАЯ БОРОЗДА H

СКЛАДЧАТОСТЬ КОРЫ ГОЛОВНОГО МОЗГА
УВЕЛИЧИВАЕТ ПЛОЩАДЬ ЕЕ ПОВЕРХНОСТИ



КОРА ГОЛОВНОГО МОЗГА* СУБКОРТИКАЛЬНОЕ БЕЛОЕ ВЕЩЕСТВО + БАЗАЛЬНЫЕ ЯДРА/ГАНГЛИИ**



ЛЕВОЕ ПОЛУШАРИЕ

Речевой центр
Брока (только
левое полушарие)

Каждое из двух **полушарий головного мозга** включает в себе боковой (латеральный) желудочек, различные образования серого вещества, а также разнообразные образования субкортикального белого вещества.

Главными ядрами основания головного мозга являются **базальные ганглии**, состоящие из 5 парных тел, расположенных вокруг таламуса (изображения 1–4): **хвостатое ядро, скорлупа (*putamen*), бледный шар (*globus pallidus*), черное вещество (*substantia nigra*) и субталамические ядра**. Последние два расположены в среднем мозге, но при этом обладают обширными связями с базальными ганглиями. Скорлупа и бледный шар вместе образуют тело чечевицеобразной формы и поэтому в литературе часто упоминаются как *чечевицеобразное ядро*. Хвостатое ядро и скорлупа имеют поперечно-полосатую структуру, что, вероятно, связано с их близким расположением к внутренней капсуле, содержащей большое количество волокон, поэтому вместе их часто называют *полосатым телом*, или *стриатумом (*corpus striatum*)*. Хвостатое ядро имеет головку, тело и хвост. Изучая его от головки к хвосту, можно выявить некоторые важные особенности его взаимосвязи с таламусом, внутренней капсулой и чечевицеобразным ядром. Головка хвостатого ядра погружается в скорлупу спереди и вентрально, образуя вентральное полосатое тело, или вентральный базальный ганглий, который является частью лимбической системы (разд. 73). Черное вещество и субталамические ядра (изображения 1 и 2) являются важными компонентами базальных ганглиев. Нейроны спинной части черного вещества являются дофаминергическими, а это означает, что они секретируют нейромедиатор дофамин, необходимый для нормальной деятельности моторных функций. При его недостатке у человека развивается ригидность мышц, тремор в покое и неестественная походка (болезнь Паркинсона). Базальные ганглии обладают обширными связями не только друг с другом, но также с корой головного мозга и промежуточным мозгом. Их задачей являются поддержание мышечного тонуса и неосознанная постуральная адаптация (постоянные мелкие изменения осанки). Они контролируют и передают нисходящие двигательные команды от **коры головного мозга**.

Подкорковое белое вещество полушарий головного мозга организовано в пучки или **пути (тракты)**, состоящие из аксонов, покрытых миелином и расположенных в трех **спайках (комиссурах)**. Они проводят импульсы через многие участки коры. Самой большой из этих трех спаяк (две из них не показаны) является **мозолистое тело**, которое проводит сигналы от одного полушария к другому. Оно покрывает подкорковые ядра (см. изображения 1 и 5). **Ассоциативные пути**, короткие и длинные, объединяют клетки коры в каждом полушарии (см. изображения 5 и 6).

Наиболее заметный тракт головного мозга — широкий веерообразный массив волокон, получивший название **лучистый венец (*corona radiata*, см. изображения 1 и 7)**. Эта проекционная система состоит из восходящих и нисходящих волокон, связанных со всеми отделами коры. Она сужается к **внутренней капсуле** (см. изображение 1), в которой волокна, входящие в базальные ядра, ганглии, промежуточный мозг и выходящие из них, направляются в верхний или нижний отдел среднего мозга. Восходящие волокна из спинного мозга и ствола головного мозга, как правило, образуют синапсы в таламусе. Длинные же волокна могут начинаться в двигательном отделе коры головного мозга и непрерывно тянуться вплоть до поясничного отдела спинного мозга.

ЦЕНТРАЛЬНАЯ НЕРВНАЯ СИСТЕМА

ПРОВОДЯЩИЕ ПУТИ/ЯДРА ПОЛУШАРИЙ ГОЛОВНОГО МОЗГА

Советы по раскрашиванию. Для областей F и G используйте светлые цвета. (1) Раскрасьте изображения коры головного мозга серым цветом, не раскрашивая ее поверхность. Начните с фронтального среза (1), затем раскрасьте указанные структуры на изображениях 2–7.

СУБКОРТИКАЛЬНЫЕ ЗОНЫ

БАЗАЛЬНЫЕ ЯДРА/БАЗАЛЬНЫЕ ГАНГЛИИ

ХВОСТАТОЕ ЯДРО **B**

СКОРЛУПА **C**

БЛЕДНЫЙ ШАР **D**

ЧЕРНОЕ ВЕЩЕСТВО **E**

СУБТАЛАМИЧЕСКОЕ ЯДРО **F**

ПРОВОДЯЩИЕ ПУТИ БЕЛОГО ВЕЩЕСТВА

СПАЙКИ **G**

МОЗОЛИСТОЕ ТЕЛО **G¹**

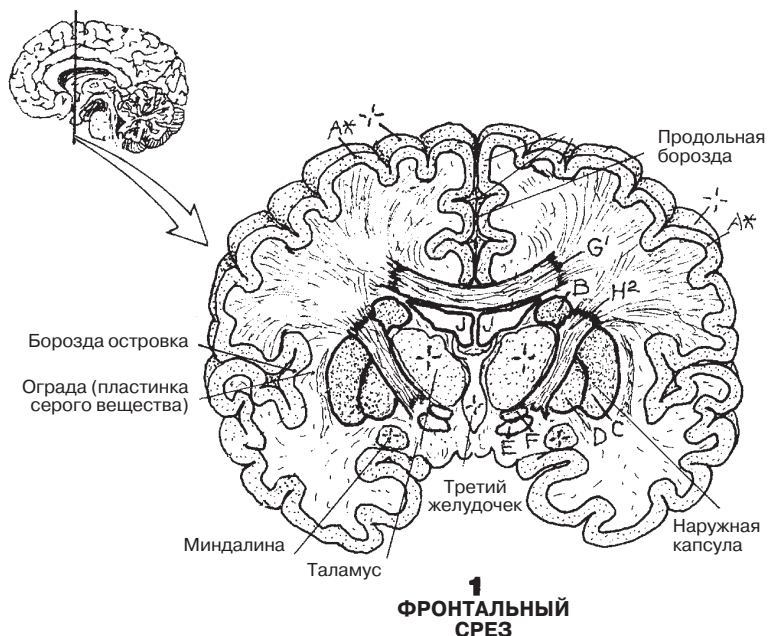
ПРОЕКЦИОННЫЕ ПУТИ **H**

ЛУЧИСТЫЙ ВЕНЕЦ **H¹**

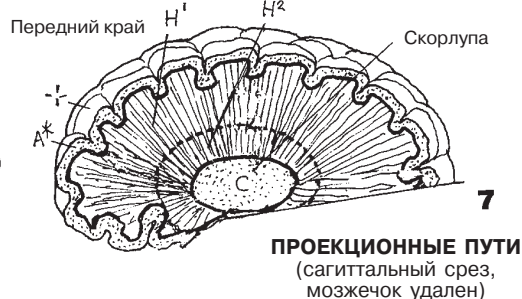
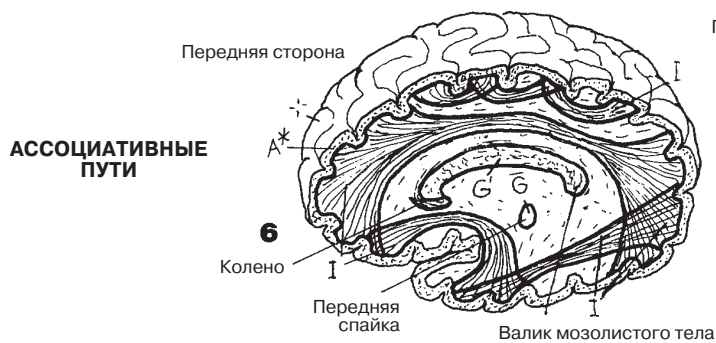
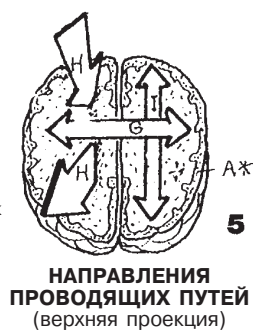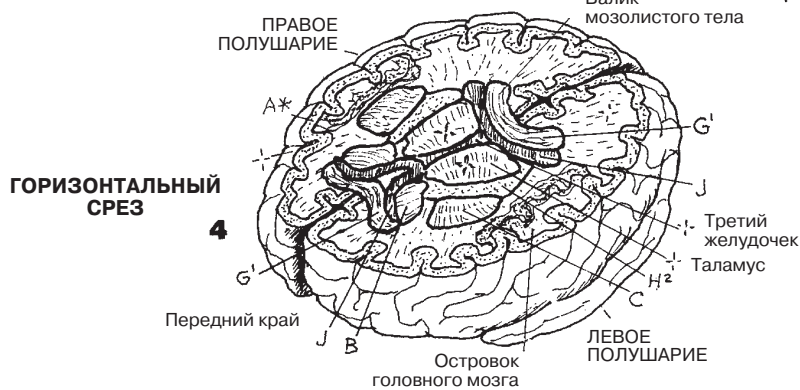
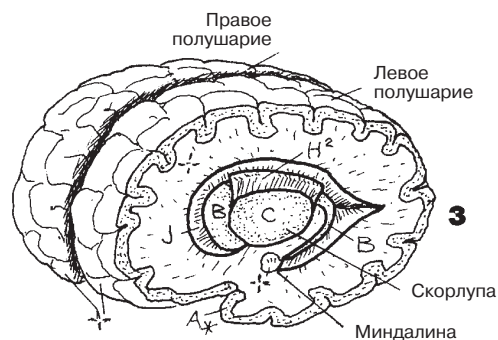
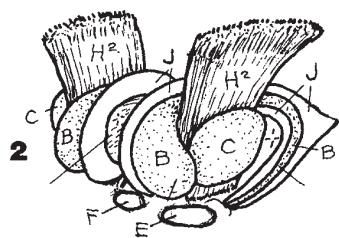
ВНУТРЕННЯЯ КАПСУЛА **H²**

АССОЦИАТИВНЫЕ ПУТИ **I**

ЛАТЕРАЛЬНЫЙ
ЖЕЛУДОЧЕК **J**



СУБКОРТИКАЛЬНЫЕ ЗОНЫ (переднелатеральная проекция)



Промежуточный мозг — наименьшее из производных переднего мозга эмбриона — располагается между полушариями ГМ, однако считается их составной частью. Он состоит в основном из парных скоплений ядер и связанных с ними проводящих путей белого вещества, расположенных вокруг тонкого, сумкообразного третьего (III) желудочка.

К каждой из сторон третьего желудочка примыкают *таламус*, *субталамус* и *гипоталамус*. *Эпиталамус*, или *шишковидная железа*, расположен по средней линии на задней стенке таламуса. Чтобы правильно определить расположение этих образований, при раскраске необходимо тщательно изучить взаимосвязь данных ядер с базальными ядрами и внутренней капсулой.

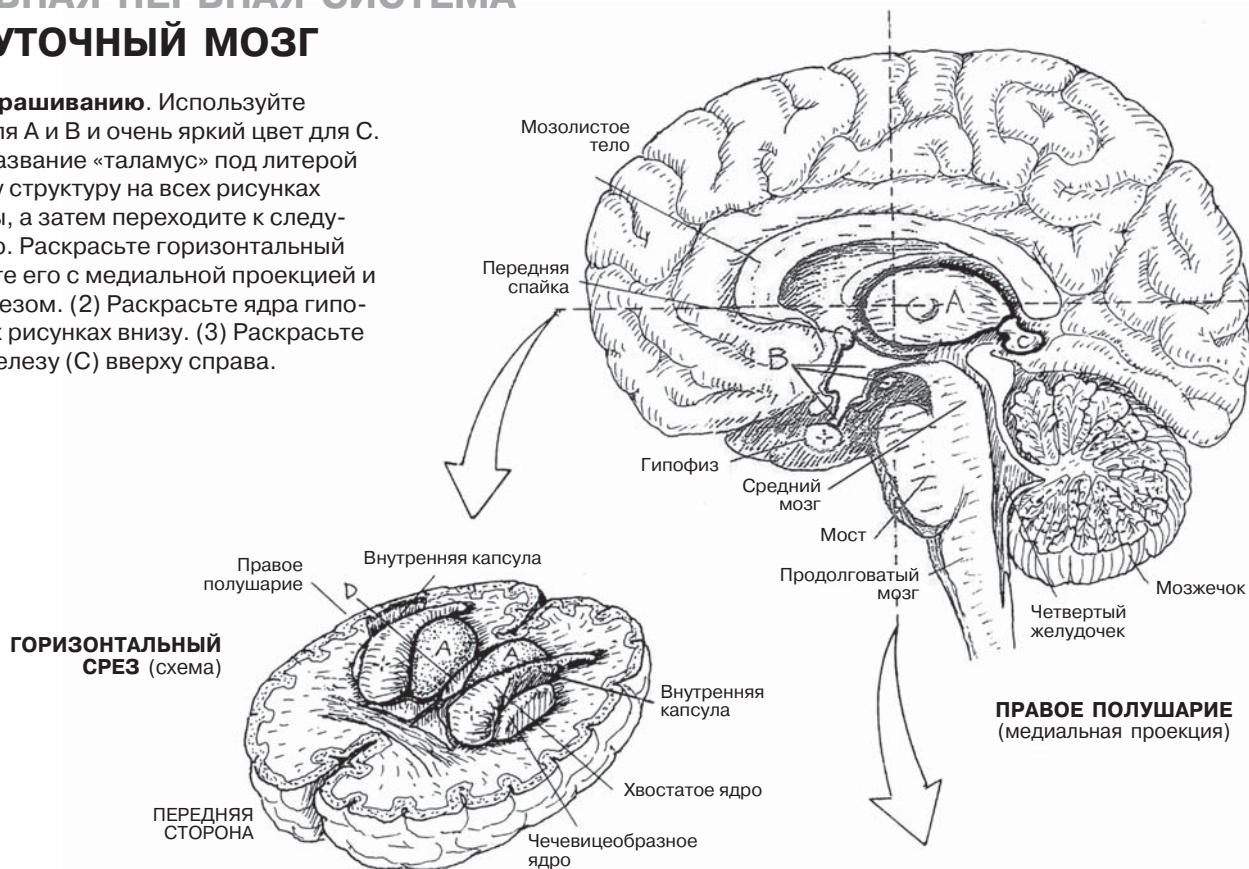
Таламус (1–4) состоит из нескольких групп клеточных тел и отростков, участвующих в обработке всех входящих сигналов от чувствительных путей (кроме обонятельного). Множественные нейрональные связи соединяют таламус с двигательными, зрительными, слуховыми, ассоциативными и общими сенсорными зонами коры головного мозга. Неудивительно поэтому, что значительная часть кортикоталамических (идущих от коры к таламусу) волокон принимает участие в образовании *лучистого венца* (*corona radiata*). Кроме того, другие ядра таламуса соединены с гипоталамусом и другими ядрами ствола мозга. Деятельность таламуса включает в себя (1) накопление сенсорных ощущений для формирования мышечной реакции, (2) связывание специфической сенсорной информации с эмоциотивными (или моторными) реакциями (например, плач ребенка — реакция на голод) и (3) регуляцию и поддержание сознательного состояния; эта функция, в свою очередь, управляется возбуждающими или ингибирующими сигналами коры ГМ. Три *субталамических ядра* отвечают за двигательную активность и связаны с базальными ганглиями.

Находящиеся в **гипоталамусе** группы ядер сконцентрированы в небольших участках по обе стороны нижней трети желудочка. Гипоталамус поддерживает нейрональные связи с фронтальным и височным отделами коры ГМ, таламусом и стволом головного мозга. Передний отдел гипоталамуса регулирует кровяное давление, температуру тела и осуществляет общий контроль над вегетативной нервной системой. Он синтезирует и секретирует гормоны в капилляры срединного возвышения передней доли гипофиза, которые влияют на секрецию гипофизарных гормонов. Задние секреторные нейроны гипоталамуса вырабатывают антидиуретический гормон (АДГ, ингибирует диурез) и окситоцин, которые попадают в кровоток в задней доле гипофиза. Гипоталамус оказывает значительное влияние на реакции внутренних органов на эмоциональные раздражители. В ответ на поступление пищи он формирует чувство насыщения. Коротко говоря, гипоталамус реагирует на изменение состояния организма и посредством вегетативной нервной системы (ВНС) поддерживает гомеостаз.

Эпиталамус (шишковидная железа) в основном состоит из шишковидного тела и связанных с ним ядер и путей, соединяющихся с таламусом, гипоталамусом, базальными ядрами и медиальной височной корой ГМ. Он вырабатывает мелатонин (гормон, усиливающий пигментацию), синтез которого связан с суточными ритмами/циклами (состояние активности организма днем и состояние покоя ночью). Он также может оказывать влияние на сроки полового созревания организма, ингибируя деятельность яичек или яичников. Стоит отметить, что шишковидная железа является единственным непарным образованием головного мозга.

ЦЕНТРАЛЬНАЯ НЕРВНАЯ СИСТЕМА ПРОМЕЖУТОЧНЫЙ МОЗГ

Советы по раскрашиванию. Используйте светлые цвета для А и В и очень яркий цвет для С. (1) Раскрасьте название «таламус» под литерой А и закрасьте эту структуру на всех рисунках данной страницы, а затем переходите к следующему названию. Раскрасьте горизонтальный срез и соотнесите его с медиальной проекцией и фронтальным срезом. (2) Раскрасьте ядра гипоталамуса на двух рисунках внизу. (3) Раскрасьте шишковидную железу (С) вверху справа.



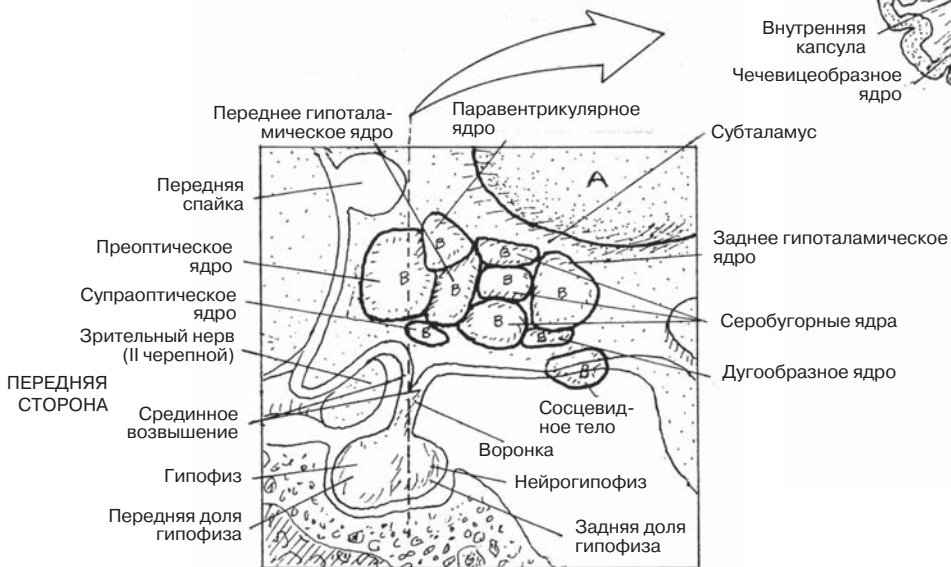
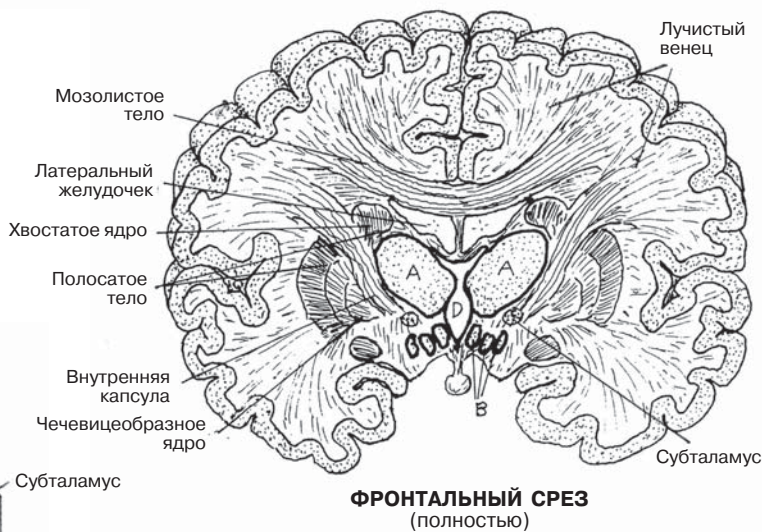
ПРОМЕЖУТОЧНЫЙ МОЗГ А

ГИПОТАЛАМУС В

ЭПИТАЛАМУС

(ШИШКОВИДНАЯ ЖЕЛЕЗА) С

ТРЕТИЙ ЖЕЛУДОЧЕК D



ГИПОТАЛАМУС
(медиальная проекция)

В состав **ствола мозга** входят *промежуточный мозг, средний мозг, мост (pons) и продолговатый мозг*. *Мозжечок* не является его составной частью. По стволу мозга проходят восходящие и нисходящие пути, направленные в высшие центры и в спинной мозг соответственно (разд. 78, 90 и 98); поэтому он выполняет конкретные функции, связанные с ядрами черепных нервов. По обе стороны от водопровода среднего мозга находится так называемая ретикулярная формация, которая представляет собой ядро, состоящее из суперинтегрированных в синаптические цепи нейронов, короткие аксоны которых направлены из покрывки среднего мозга в продолговатый мозг. Эта разветвленная сеть, которую называют «бюрократией» мозга, отвечает за поддержание сознательного состояния, засыпание и пробуждение ото сна. Она принимает участие во многих соматических и висцеральных рефлексах, таких как дыхательный и сердечный, не требующих сознательных или волевых усилий и работающих как бы в фоновом режиме.

Ядра ствола головного мозга, в том числе и ретикулярной формации, детализируют «сообщения» от базального ганглия и двигательной коры, модифицируя восходящие сигналы, а также отправляя важную информацию в таламус. При взаимодействии кортикоспинального тракта и нижних мотонейронов эти ядра ствола головного мозга интегрируют и корректируют сигналы, связанные с мышечным тонусом и положением тела. Это *общий конечный путь* к скелетным мышцам тела. Он помогает при выполнении точных движений в строгой последовательности и в определенный момент. Подобные движения встречаются в спорте высших достижений или в других профессиях, требующих серьезной физической подготовки.

Ножи среднего мозга несут в себе длинный (корково-спинномозговой) и короткий (корково-мостовой) нисходящие пути. В состав покрывки среднего мозга входят ретикулярная формация, ядра III и IV черепных нервов и множество проводящих путей. **Верхние мозжечковые ножки**, в свою очередь, состоят из спинно-мозжечкового и других восходящих путей. **Верхнее двухолмие** обеспечивает зрительные рефлексы, а **нижнее двухолмие** — слуховые рефлексы (быстрые произвольные реакции на зрительные и слуховые раздражители).

Массивная передняя выпуклость **моста (pons)** состоит из полос белого вещества, которые в виде **средних мозжечковых ножек** соединяют **четвертый желудочек** и мозжечок, передавая афферентные волокна в мосто-мозжечковый путь. В мосту также находятся ядра V, VI, VII, и VIII черепных нервов.

Продолговатый мозг осуществляет контроль центров дыхания, частоты сердечных сокращений и вазомоторной функции. В нем находятся ядра VIII, IX, X, XI, и XII черепных нервов. **Нижние мозжечковые ножки** проводят и сенсорные, и двигательные импульсы в спинной мозг и ствол головного мозга. Мост и продолговатый мозг образуют дно четвертого желудочка.

Мозжечок состоит из двух полушарий, покрытых **мозжечковой корой**, центральных скоплений двигательных (**глубоких мозжечковых**) ядер и белого вещества, распределенного по объемной структуре, имеющей форму дерева (*arbor vitae*, «древо жизни»). Мозжечок отвечает за поддержание равновесия и ощущение положения тела, тонкую моторику, тонус мышц и общую координацию мышечной активности в ответ на проприоцептивные импульсы и нисходящие сигналы из высших центров.

ЦЕНТРАЛЬНАЯ НЕРВНАЯ СИСТЕМА СТВОЛ ГОЛОВНОГО МОЗГА/МОЗЖЕЧОК

Советы по раскрашиванию. Используйте темные цвета для С, Е и М, а светлые — для К. (1) Раскрасьте каждое название и соответствующую ему структуру на всех изображениях, а затем приступайте к следующему названию. (2) Сопоставляйте каждую проекцию ствола мозга с другими двумя проекциями по мере раскрашивания каждой структуры.

СТВОЛ МОЗГА

Промежуточный мозг А

Средний мозг В

Водопровод среднего мозга С

Верхний холмик В¹

Нижний холмик В²

Ножки головного мозга В³

Верхняя ножка мозжечка D

Задний мозг +

4-й желудочек Е

Мост F

Срединная ножка мозжечка G

Продолговатый мозг H

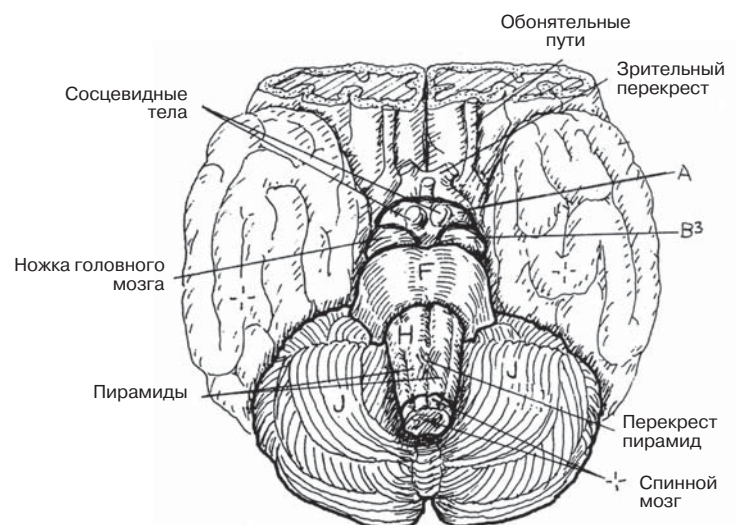
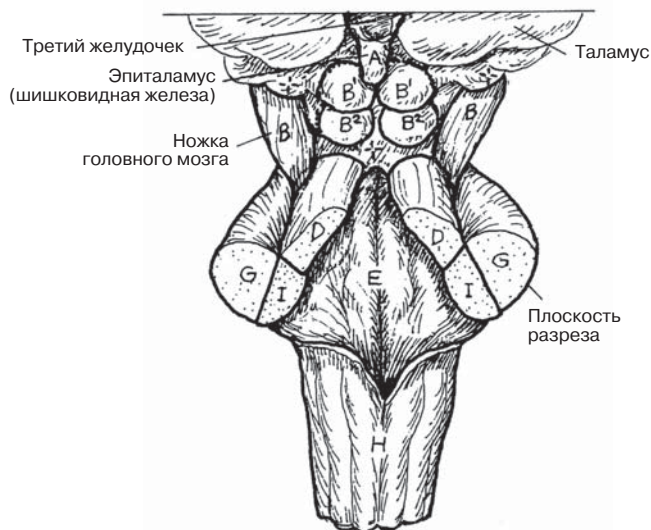
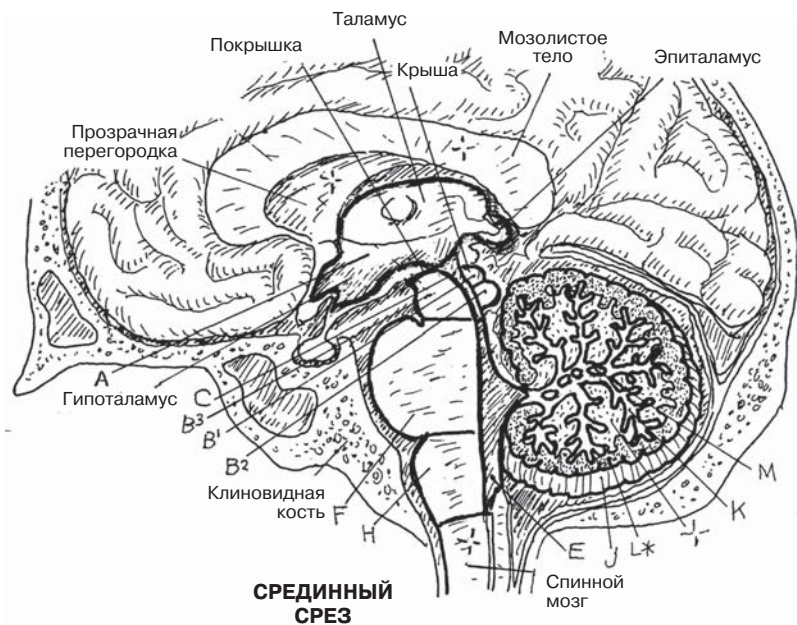
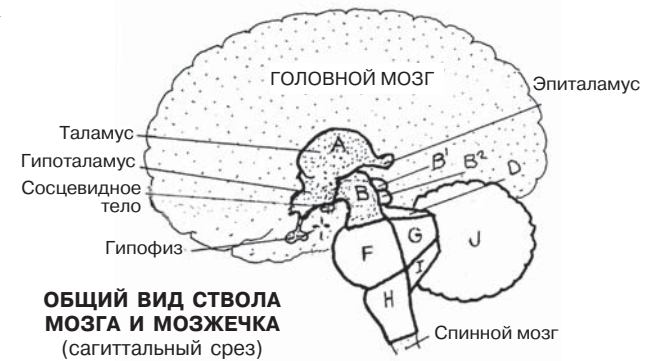
Нижняя ножка мозжечка I

Мозжечок J

Древо жизни K

Мозжечковая кора L*

Глубокое мозжечковое ядро M



Спинальный мозг (СМ) является нижним отделом центральной нервной системы; он начинается от продолговатого мозга в большом отверстии черепа. СМ имеет небольшие выпуклости в области нижних шейных и поясничных сегментов (*шейные и поясничные утолщения*), на которых располагаются дополнительные корешки спинномозговых нервов, идущих к верхним и нижним конечностям соответственно. На уровне позвонка L2 ствол спинного мозга заканчивается *мозговым конусом*. СМ, как и головной мозг, покрыт тремя **оболочками**: тонкой, плотно прилегающей сосудистой **мягкой мозговой оболочкой** (*pia mater*), полупрозрачной **паутинной мозговой оболочкой** (*arachnoideus*) и **твердой мозговой оболочкой** (*dura mater*). Паутинная оболочка прикреплена к твердой, а от мягкой оболочки отделена **субарахноидальным пространством**. Через него проходят тонкие пучки соединительной ткани (трабекулы), соединяющие паутинную и мягкую оболочки. Наружная спинномозговая *dura mater* является продолжением твердой оболочки головного мозга.

Мягкая оболочка образует треугольные пластинки, которые выступают из спинного мозга и направляются к твердой оболочке, следуя между парами нервных корешков. Предположительно, эти пластинки (*зубчатые связки*) служат для стабилизации спинного мозга (см. внизу слева). Мягкая мозговая оболочка продолжается **терминальной нитью** (*filum terminale*) книзу от мозгового конуса на уровне L2 и заканчивается дуральным мешком на уровне S2. Эта полость содержит спинномозговую жидкость. Дуральный мешок продолжается книзу своей **терминальной нитью**, которая прикрепляется к копчику.

Кнаружи от твердой оболочки находится **эпидуральное пространство** (его лучше рассматривать на поперечном срезе), содержащее свободную соединительную ткань, жировую ткань и венозную систему. Инъекции обезболивающих и стероидных препаратов в данное пространство являются распространенным методом купирования болевых синдромов. Вены эпидурального пространства являются частью наружного и внутреннего венозных сплетений, формирующих сосудистую сеть по всей длине спинномозгового канала, которая является неотъемлемым элементом окольного кровообращения.

Масса серого вещества на протяжении всего спинного мозга уложена в форме буквы H, образуя, таким образом, 4 «рога», окруженных пучками белого вещества (*funiculi*). Основу **серого вещества** составляют тела нервных клеток, нейроглии и безмиелиновые волокна. **Белое вещество** по большей части состоит из восходящих и нисходящих трактов аксонов, покрытых жировым миелином и потому имеющих белый цвет. Чем ближе к концу спинного мозга, тем меньшее количество белого вещества его покрывает, что особенно заметно в крестцовой области. Отростки чувствительных нейронов приходят в **задние рога**, передающие импульсы близлежащему белому веществу, которое проводит их к другим уровням спинного мозга или высшим центрам. **Передние рога** состоят из вставочных нейронов и нижних двигательных нейронов, представляющих собой «общий конечный путь» для двигательных команд, направленных к скелетным мышцам. **Латеральные (боковые) рога** имеются только в грудном и верхнем поясничном отделах спинного мозга. В их состав входят автономные двигательные нейроны, отвечающие за гладкую мускулатуру сосудов, внутренних органов и желез. Именно в сером веществе, под ингибирующим или активизирующим влиянием высших центров возникают спинальные рефлекссы.

ЦЕНТРАЛЬНАЯ НЕРВНАЯ СИСТЕМА СПИННОЙ МОЗГ

Советы по раскрашиванию. (1) Раскрасьте только спинной мозг (А) на рисунке справа. (2) На изображении поперечного среза внизу раскрасьте указанные при нем структуры и их названия. (3) Раскрасьте край спинного мозга (А) и серое вещество (D*) на четырех срезах спинного мозга; белое вещество оставьте неокрашенным. (4) Чтобы можно было увидеть спинной мозг (А), субарахноидальное пространство (В) и крайний срез твердой мозговой оболочки (С), на рисунке справа мы не изобраили задние отростки позвонков. Мягкая (А') и паутинная (В') мозговые оболочки изображены так близко к твердой мозговой оболочке и спинному мозгу соответственно, что на этом рисунке их невозможно раскрасить; раскрашивайте здесь только А, С, А' и С'.

СПИННОЙ МОЗГ А

Мозговые оболочки/пространства +

Мягкая мозговая оболочка А¹

Терминальная нить мягкой

мозговой оболочки А²

Субарахноидальное пространство В +

Паутинная мозговая оболочка В¹

Спинномозговая твердая оболочка С

Терминальная нить твердой

мозговой оболочки С¹

Эпидуральное пространство С² +

Серое вещество D +

Задний рог E

Передний рог F

Боковой рог (T1-L2) G

Промежуточная зона H

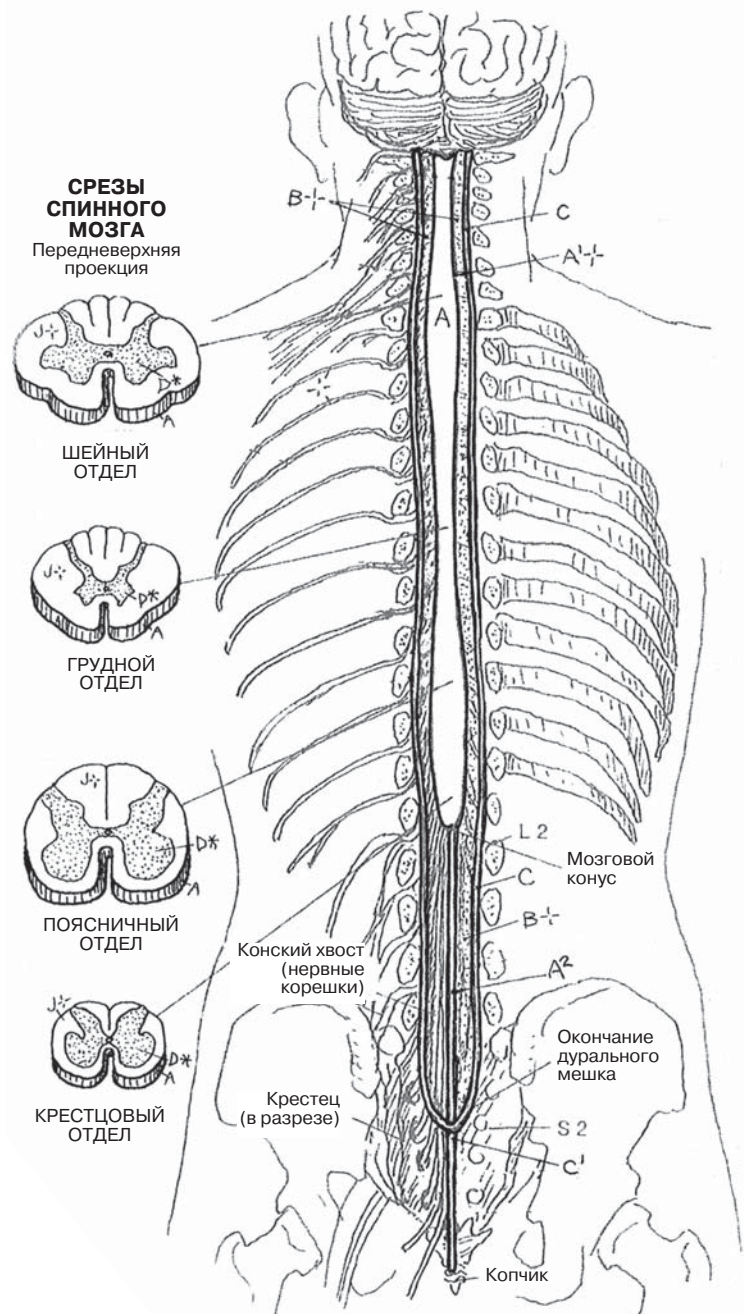
Серая спайка I

Белое вещество J +

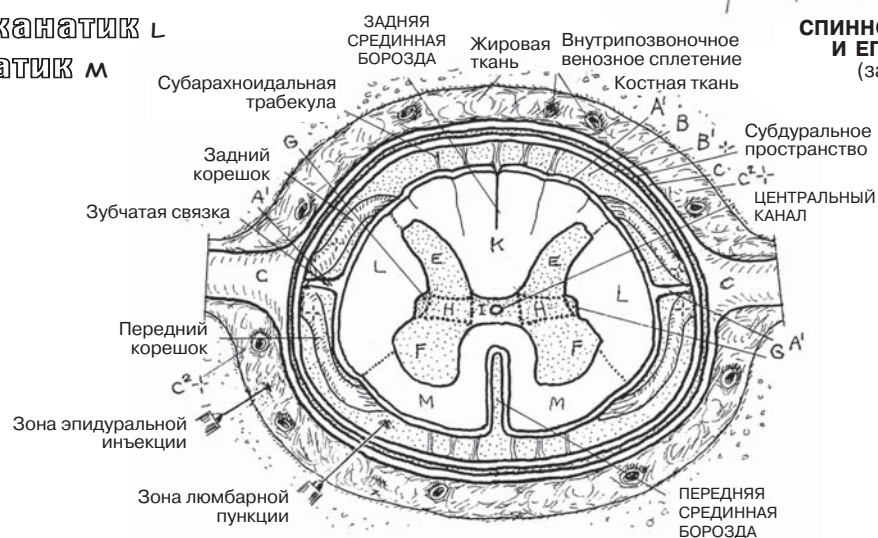
Задний канатик K

Латеральный канатик L

Передний канатик M



СПИНОМОЗГОВОЙ КАНАЛ И ЕГО СОДЕРЖИМОЕ (задняя проекция)



СПИННОЙ МОЗГ И ОБОЛОЧКИ (поперечный срез)

Восходящие пути, или тракты, состоят из линейно расположенных нейронов, аксоны которых располагаются пучками и передают сигналы в первую очередь в таламус, кору головного мозга или мозжечок. В примерах, изображенных здесь, каждый проводящий путь начинается с *чувствительного нейрона*. Эти сенсорные пути передают ощущения, воспринимаемые поверхностью тела, и информацию о растягивании мышц и сухожилий (ниже головы) в корковые, таламические, мозжечковые и ствольные центры, чтобы вызывать моторные реакции, а также в кортикальные центры, чтобы поддерживать ощущение собственного тела.

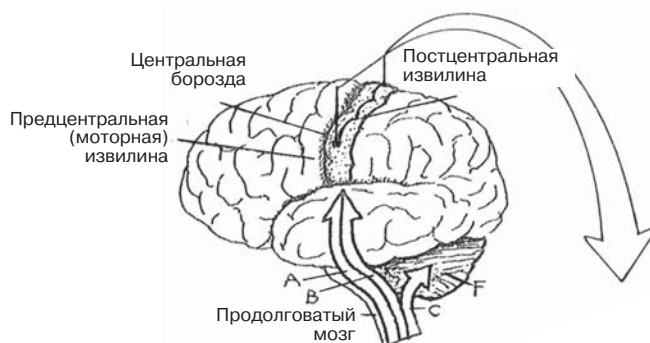
Температурные и болевые рецепторы, находящиеся на всей поверхности тела ниже головы, формируют и направляют импульсы по аксонам **чувствительных нейронов** (первого порядка) в спинной мозг. Центральный отросток (*аксон*) каждого чувствительного нейрона входит в задний рога и посредством синаптической системы соединяется с нейроном второго порядка, аксон которого *направляется к противоположной стороне*, входит в латеральный канатик и поднимается в составе **латерального спинно-бугорного пути**. Этот нейрон поднимается до **таламуса**, где посредством синапса соединяется с нейронами третьего порядка, аксоны которых проходят через внутреннюю капсулу и лучистый венец (**бугорно-корковый путь**) и достигают постцентральной извилины коры головного мозга (**чувствительную кору**).

Рецепторы давления и осязания, находящиеся ниже головы, генерируют электрохимические импульсы, которые по сенсорным нейронам направляются в спинной мозг. Эти нейроны, в свою очередь, входят в задний рога и в составе заднего пучка поднимаются к среднему мозгу. Здесь, в **клиновидном и тонком ядрах**, посредством синапса они соединяются с нейронами второго типа. Аксоны этих нейронов направляются к противоположной стороне (в составе **внутренних дугообразных волокон**, образуя восходящий пучок (**медиальную петлю**) в стволе мозга, заканчивающийся в *таламусе*. Здесь аксоны с помощью синапса связываются с транзитными нейронами третьего порядка, аксоны которых достигают постцентральной борозды в коре головного мозга посредством бугорно-коркового пути.

Импульсы от мышечных волокон и других проприоцепторов (рецепторов, реагирующих на **натяжение/напряжение мышц**) передаются в спинной мозг посредством чувствительных нейронов. Сигналы от одиночных рецепторов проводятся нейронами второго порядка, которые восходят по одностороннему латеральному канатику (**задний спинно-мозжечковый путь**) и входят в мозжечок по **нижней ножке мозжечка**. Более важные проприоцептивные сигналы восходят по контралатеральному **переднему спинно-мозжечковому пути** и попадают в мозжечок по **верхней мозжечковой ножке**. Посредством этих и подобных им путей, выполняющих свою функцию подсознательно, мозжечок оценивает и регулирует передвижение и положение тела, тонус мышц и степень их напряжения. С другой стороны, он также является промежуточным звеном в передаче нисходящих импульсов от корковых и подкорковых центров к двигательным нейронам.

ЦЕНТРАЛЬНАЯ НЕРВНАЯ СИСТЕМА ВОСХОДЯЩИЕ ПУТИ (ТРАКТЫ)

Советы по раскрашиванию. Используйте яркие цвета для А–С и светлый цвет для F. (1) Начните с общей схемы вверху. (2) Раскрасьте названия и связанные с ними болевые/температурные проводящие пути (А), начиная с небольшой диаграммы под списком названий. Далее раскрасьте чувствительный нейрон (А¹) в нижней левой части большой схемы спинного мозга и продвигайтесь к чувствительной коре. (3) То же самое необходимо сделать с путями В и С.



ВОСХОДЯЩИЕ ПУТИ

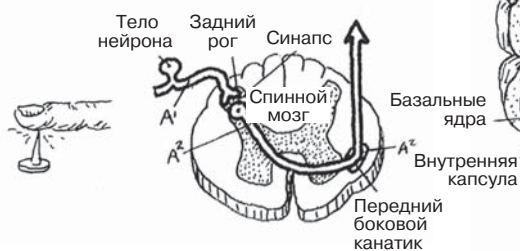
СИГНАЛЫ БОЛИ / ТЕМПЕРАТУРЫ А

ЧУВСТВИТЕЛЬНЫЙ НЕЙРОН А¹
ЛАТЕРАЛЬНЫЙ СПИННО-БУГОРНЫЙ ПУТЬ А²

ТАЛАМУС *1

БУГОРНО-КОРКОВЫЙ ПУТЬ А³

ЧУВСТВИТЕЛЬНАЯ КОРА ГОЛОВНОГО МОЗГА *2



СИГНАЛЫ ОСЯЗАНИЯ / ДАВЛЕНИЯ В

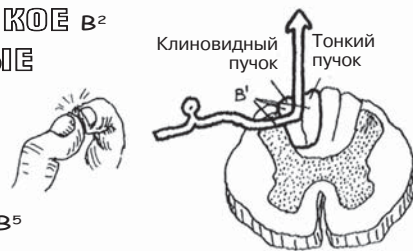
ЧУВСТВИТЕЛЬНЫЙ НЕЙРОН В¹
ЯДРА: КЛИНОВИДНОЕ И ТОНКОЕ В²
ВНУТРЕННИЕ ДУГООБРАЗНЫЕ ВОЛОКНА В³

МЕДИАЛЬНАЯ ПЕТЛЯ В⁴

ТАЛАМУС *1

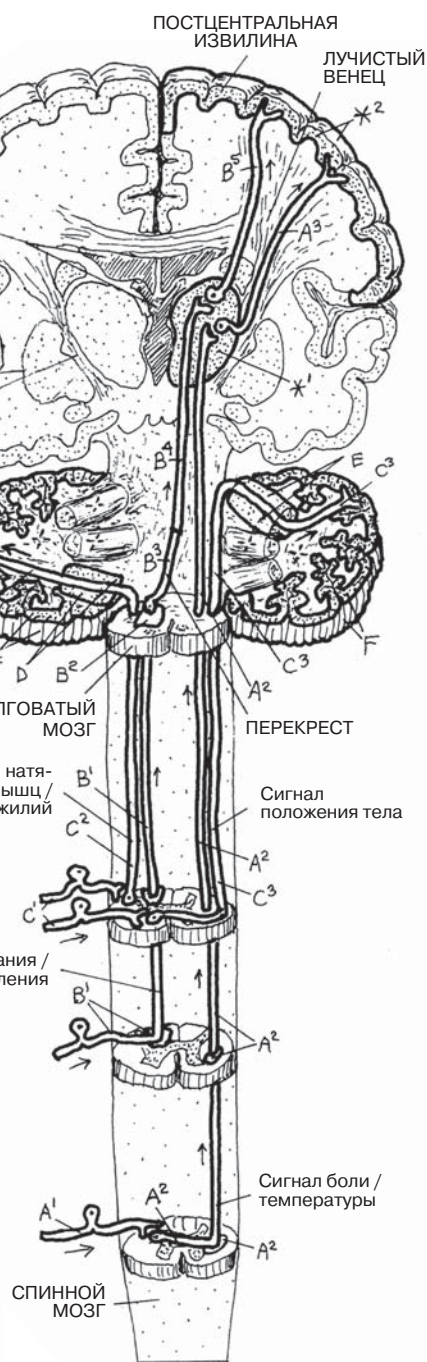
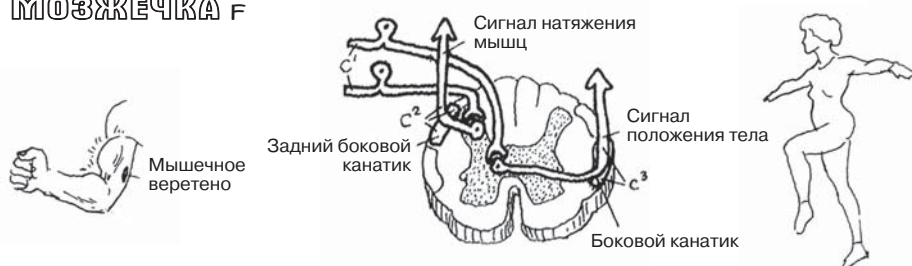
БУГОРНО-КОРКОВЫЙ ПУТЬ В⁵

ЧУВСТВИТЕЛЬНАЯ КОРА ГОЛОВНОГО МОЗГА *2



СИГНАЛЫ НАТЯЖЕНИЯ МЫШЦ / ПОЛОЖЕНИЯ ТЕЛА С

ЧУВСТВИТЕЛЬНЫЙ НЕЙРОН С¹
ЗАДНИЙ СПИННО-МОЗЖЕЧКОВЫЙ ПУТЬ С²
НИЖНЯЯ НОЖКА МОЗЖЕЧКА D
ПЕРЕДНИЙ СПИННО-МОЗЖЕЧКОВЫЙ ПУТЬ С³
ВЕРХНЯЯ НОЖКА МОЗЖЕЧКА E
КОРА МОЗЖЕЧКА F



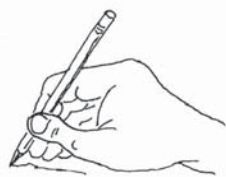КОРА ГОЛОВНОГО МОЗГА, МОЗЖЕЧОК И СПИНОЙ МОЗГ (схема)

Главный проводящий путь для сигналов, регулирующих осознанные движения, — это **корково-спинномозговой путь**. Тела его нейронов располагаются в прецентральных извилинах обеих фронтальных долей (двигательная кора). Аксоны этих нейронов проходят, не образуя синапсов, через лучистый венец, внутреннюю капсулу, ножки мозга, мост, продолговатый мозг и спускаются к спинному мозгу. Название проводящего пути обычно складывается из названия образования, где он начинается и где заканчивается, например корково-спинномозговой, или корково-спинальный. Корково-спинномозговые пути образуют на передней поверхности мозжечка выпуклости, называемые пирамидами, и поэтому обозначаются как **пирамидальные**. Восемьдесят процентов этих путей направляются к противоположной стороне мозжечка, образуя таким образом *пирамидальный перекрест*. Многие волокна этого пути заканчиваются в спинном мозге вставочными нейронами (см. разд. 71) в основании заднего рога (на рисунке не показан), однако большинство из них заканчиваются синаптическими связями с мотонейронами задних рогов. Вставочные нейроны необходимы для повышения разнообразия нервных клеток. Корково-спинномозговые импульсы, идущие к периферическим мотонейронам (передний рог), являются лишь одними из многих импульсов, предназначенных для осознанного функционирования скелетной мускулатуры.

С каждым **периферическим мотонейроном** связываются аксоны из нескольких нисходящих путей, многие из которых проводят импульсы, связанные с позиционированием тела, моторной памятью и формированием команд, необходимых для совершения движений. Групповые импульсы, исходящие из коры головного мозга, базальных ядер, мозжечка и других образований, достигают нужных периферических мотонейронов посредством нисходящих проводящих путей, ни один из которых не проходит через **пирамиды продолговатого мозга** (поэтому они называются **экстрапирамидальными путями**, или **экстрапирамидальной системой**). На этой странице изображены два основных экстрапирамидальных пути: **ретикулярно-спинномозговой** проводящий путь, исходящий из ретикулярных ядер ствола мозга, и **вестибуло-спинномозговой**, берущий начало из вестибулярных ядер ствола мозга. К проводящим путям также относятся красно-ядерно-спинномозговой и покрывшечно-спинномозговой тракты (не изображены, однако информация о них имеется в Глоссарии). На иллюстрации ядра этих аксонов изображены в среднем мозге и мосте. На рисунке видно, как бесцветные аксоны из базального ганглия соединяются с ними посредством синапсов. Эти нейроны не достигают спинного мозга и поэтому не входят в состав экстрапирамидальных трактов. Количество синаптических связей этих аксонов с каждым периферическим мотонейроном (часто при помощи **вставочных нейронов**) измеряется тысячами. В зависимости от выделяемого пресинаптическим нейроном нейромедиатора синапс может усиливать или подавлять формирование нервного сигнала в мотонейроне. Возникновение сигнала в нейроне зависит от суммации влияющих на него активирующих и ингибирующих импульсов. Сформированный электрохимический сигнал движется вниз по аксону мотонейрона и достигает эффектора без дальнейшего посредничества. Таким образом, мотонейрон переднего рога на самом деле является **общим конечным путем** для окончательного проявления всей нервной активности — сокращения мышц.

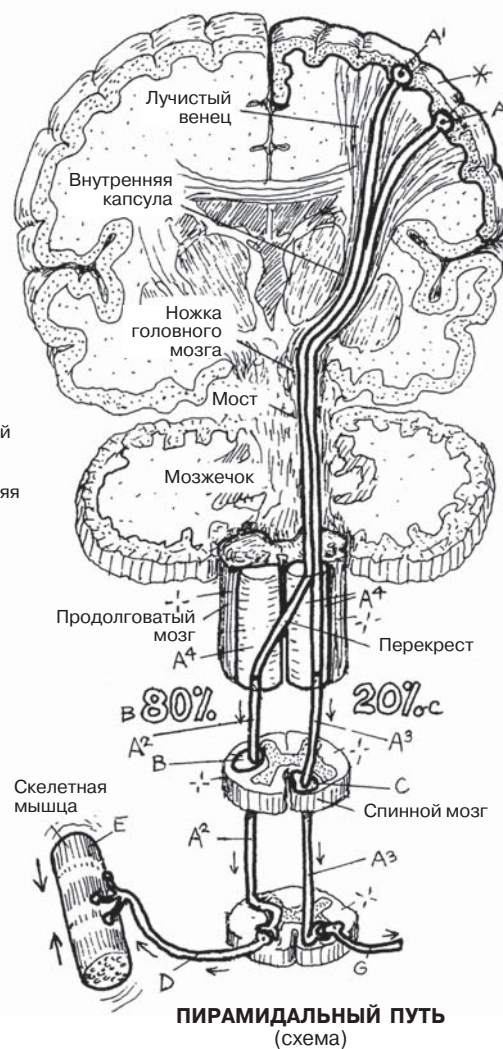
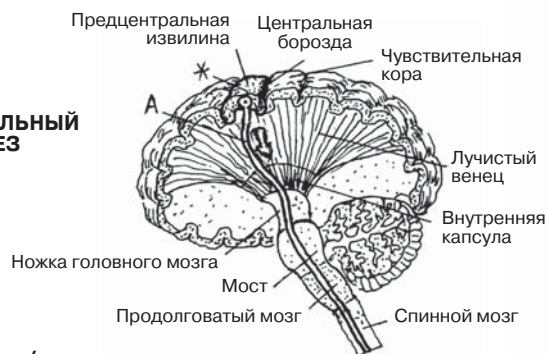ЦЕНТРАЛЬНАЯ НЕРВНАЯ СИСТЕМА НИСХОДЯЩИЕ ПУТИ

Советы по раскрашиванию. Используйте светлые цвета. (1) Раскрасьте название и структуру пирамидального пути (А) в сагиттальном срезе. (2) Раскрасьте пирамидальный тракт (А, А') на фронтальном срезе справа вверху, начиная с двигательной коры. Раскрасьте цифры В и С, обозначающие проценты. (3) На рисунке внизу раскрасьте пирамидальные тракты и общий конечный путь (D и E).



Сложные мелкие движения

САГИТТАЛЬНЫЙ СРЕЗ



ПИРАМИДАЛЬНЫЙ ПУТЬ (схема)

ПИРАМИДАЛЬНЫЙ ПУТЬ / АССОЦИИРОВАННЫЕ С НИМ ЗОНЫ

ДВИГАТЕЛЬНАЯ КОРА ГОЛОВНОГО МОЗГА *
ПИРАМИДАЛЬНЫЙ ПУТЬ А

КОРКОВО-СПИННОМОЗГОВОЙ ПУТЬ А¹

ЛАТЕРАЛЬНЫЙ А²

ПЕРЕДНИЙ А³

ПИРАМИДА ПРОДОЛГОВАТОГО МОЗГА А⁴

БОКОВОЙ КАНАТИК СПИННОГО МОЗГА В

ПЕРЕДНИЙ КАНАТИК СПИННОГО МОЗГА С

ОБЩИЙ КОНЕЧНЫЙ ПУТЬ

ПЕРИФЕРИЧЕСКИЙ

ДВИГАТЕЛЬНЫЙ НЕЙРОН D

НЕРВНОЕ ОКОНЧАНИЕ (ЭФФЕКТОР) E

ЭКСТРАПИРАМИДАЛЬНАЯ СИСТЕМА

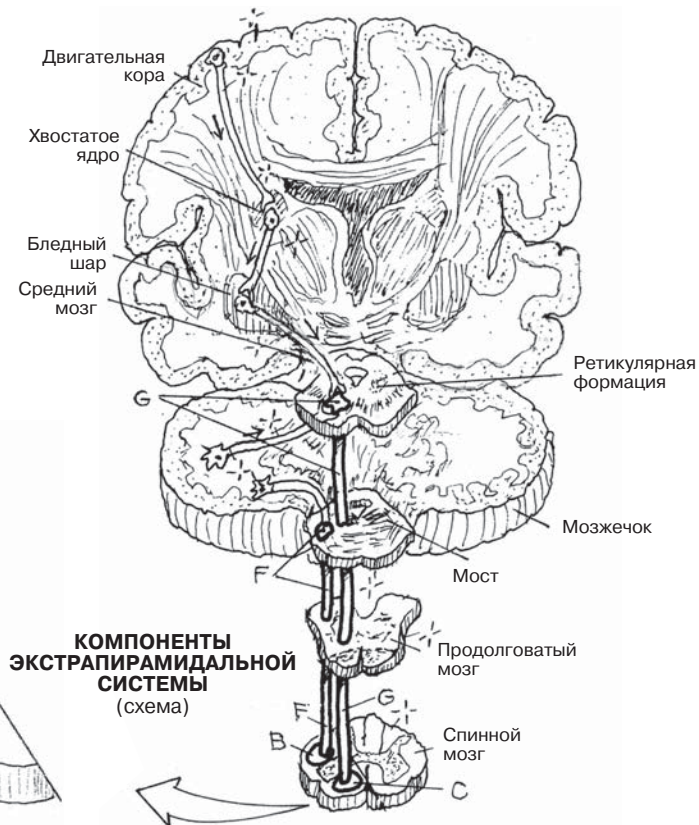
РЕТИКУЛЯРНО-СПИННОМОЗГОВОЙ

ПУТЬ МОСТА F

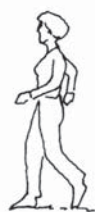ВЕСТИБУЛЯРНО-СПИННОМОЗГОВОЙ

ПУТЬ G

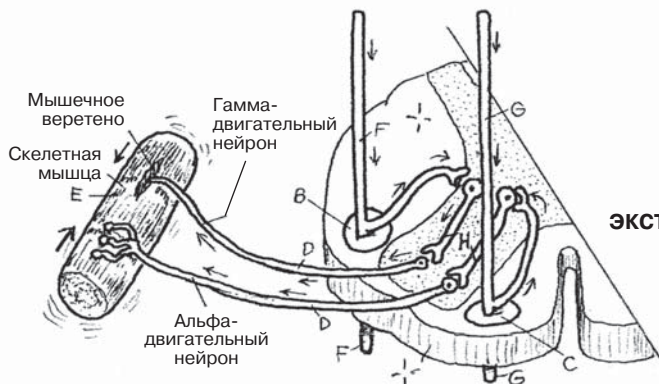
ВСТАВОЧНЫЙ НЕЙРОН H



КОМПОНЕНТЫ ЭКСТРАПИРАМИДАЛЬНОЙ СИСТЕМЫ (схема)



Простые движения



На этой странице мы рассмотрим процесс превращения простейшей нервной трубки эмбриона в группу соединенных между собой **желудочков** центральной нервной системы (ЦНС) различных форм и размеров. Особенно примечательным является развитие системы желудочков в роstralном отделе переднего мозга (**конечном мозге**, или *telencephalon*). Обратите внимание на **латеральные желудочки** на верхнем правом изображении, а также в боковой и верхней проекциях. В процессе развития эмбриона в переднем отделе происходит рост как полушарий головного мозга, так и расположенных в них желудочков, в результате чего образуется *передний рог латерального желудочка* (1 или 2) (см. боковую и верхнюю проекции). Рост полушария в заднем отделе также влияет на желудочек, что приводит к образованию *заднего рога латерального желудочка*. Развитие височной доли каждого полушария приводит к образованию самой необычной формы: по мере того как ткани мозга и связанные с ними отделы желудочка разрастаются в латеральном нисходящем направлении, во фронтальных и затылочных долях с каждой стороны происходит их скручивание кпереди. Таким образом происходит растягивание этой части желудочка, и возникает *внутренний рог бокового желудочка*.

Желудочки имеют свои названия и номера; последние могут записываться как римскими, так и арабскими цифрами.

Нервная трубка **промежуточного мозга** в процессе развития, судя по всему, сдавливается с двух сторон растущими полушариями и парными ядрами таламуса, образуя таким образом **третий желудочек** в форме узкой сумки. Передний отдел третьего желудочка тянется кпереди и каудальнее в воронковидное углубление в отделе гипоталамуса (разд. 75). Сзади третий желудочек достигает шишковидного углубления за шишковидным телом.

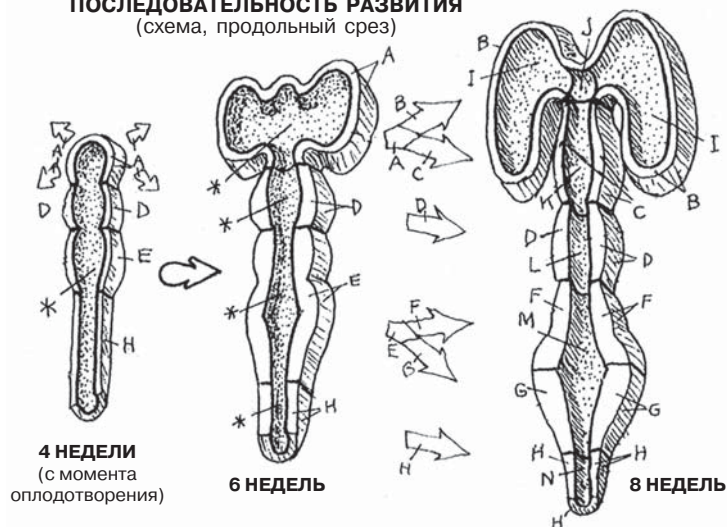
Невральная полость **ромбовидного мозга** в процессе развития подвергается относительно небольшим изменениям. Развиваясь в **водопровод среднего мозга**, она сохраняет свою трубкообразную форму. Невральная полость заднего мозга называется четвертым желудочком. Роstralная часть заднего мозга входит в состав **среднего мозга**, а каудальный его отдел является частью **продолговатого мозга**. Вследствие развития мозжечка полость среднего мозга расширяется сбоку и сзади. Четвертый желудочек не выпячивается в мозжечок. Крыша четвертого желудочка в продолговатом мозге представлена тонкой пластиной (передний парус мозжечка).

В области медиальных стенок боковых желудочков и крыши третьего и четвертого желудочков мягкая мозговая оболочка контактирует с одиночными слоями нейроглиальных клеток, выстилающих поверхность желудочков (эпендимальные клетки). Эти пронизанные сосудами ткани образуют **сосудистое сплетение**, которое выделяет спинномозговую жидкость в желудочки.

ЦЕНТРАЛЬНАЯ НЕРВНАЯ СИСТЕМА: ПОЛОСТИ И ОБОЛОЧКИ ЖЕЛУДОЧКИ ГОЛОВНОГО МОЗГА

Советы по раскрашиванию. Используйте светлый цвет для А. (1) Раскрасьте схему из трех рисунков «Последовательность развития». Невральные полости на первых двух рисунках окрашены в серый цвет, названия и части невральной полости на третьем рисунке соответствуют производным ранней невральной трубки. (2) Раскрасьте производные I–N на четырех нижних изображениях. Отделы мозга D, F, G и H можно также раскрасить на сагиттальном срезе. Раскрасьте сосудистое сплетение O на двух нижних срезах.

ПОСЛЕДОВАТЕЛЬНОСТЬ РАЗВИТИЯ (схема, продольный срез)

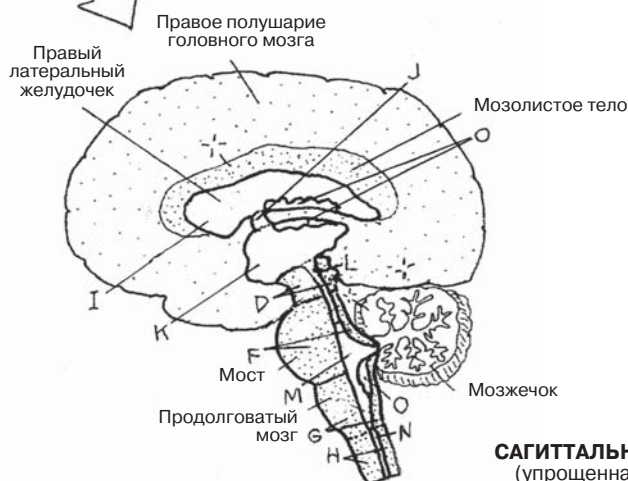
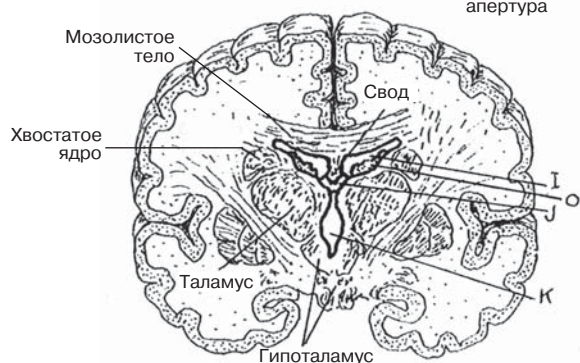
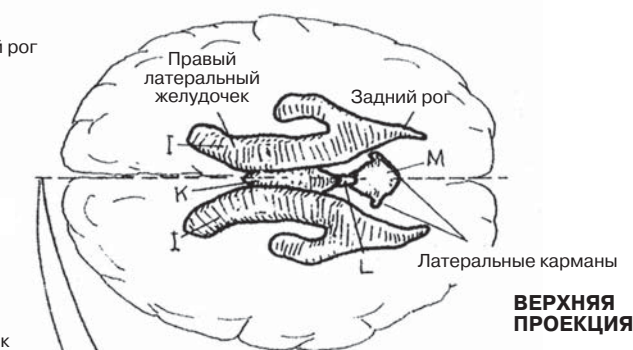
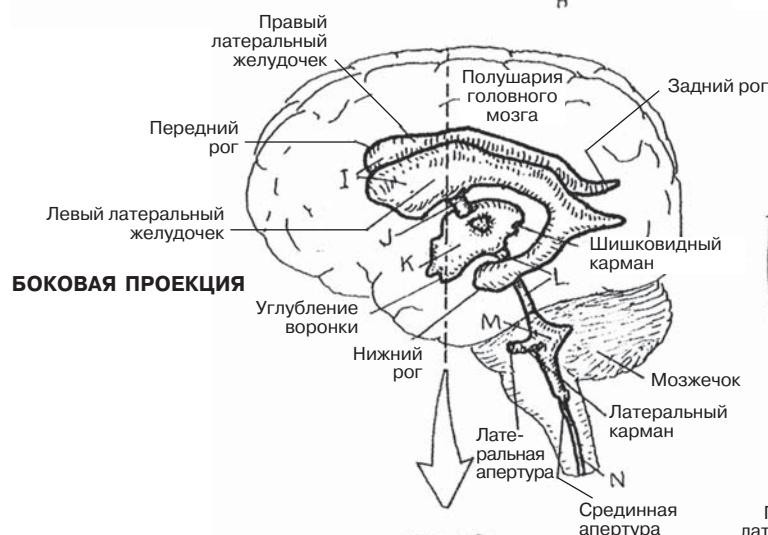


РАЗВИТИЕ ЖЕЛУДОЧКОВ

НЕВРАЛЬНАЯ ПОЛОСТЬ *
 ПЕРЕДНЕГО МОЗГА А
 КОНЕЧНОГО МОЗГА В
 ПРОМЕЖУТОЧНОГО МОЗГА С
 СРЕДНЕГО МОЗГА Д
 РОМБОВИДНОГО МОЗГА Е
 ЗАДНЕГО МОЗГА F
 ПРОДОЛГОВАТОГО МОЗГА G
 СПИННОЙ МОЗГ H

ПРОИЗВОДНЫЕ

ЛАТЕРАЛЬНЫЙ ЖЕЛУДОЧЕК (1 И 2) I
 МЕЖЖЕЛУДОЧКОВОЕ ОТВЕРСТИЕ J
 ТРЕТИЙ ЖЕЛУДОЧЕК K
 ВОДОПРОВОД СРЕДНЕГО МОЗГА L
 ЧЕТВЕРТЫЙ ЖЕЛУДОЧЕК M
 СПИННОМОЗГОВОЙ КАНАЛ N
 СОСУДИСТОЕ СПЛЕТЕНИЕ O



ФРОНТАЛЬНЫЙ СРЕЗ

САГИТАЛЬНЫЙ СРЕЗ
(упрощенная схема)

Оболочки мозга — это соединительнотканые листы, покрывающие головной и спинной мозг. Описанные в этом разделе оболочки головного мозга книзу переходят в оболочки спинного мозга (разд. 77).

Твердая мозговая оболочка — верхняя из оболочек головного мозга и спинного мозга (в последнем случае она называется *твердая оболочка спинного мозга*). Твердая оболочка состоит из двух слоев: **наружного**, выстилающего внутреннюю поверхность черепной коробки, и позвоночного канала (т.е. образующего **надкостницу** мозгового отдела черепа), и **внутреннего (менингеального) слоя**, целиком покрывающего головной мозг (иначе — *твердой оболочки головного мозга*) и формирующего перегородки твердой оболочки, которыми отделены друг от друга доли головного мозга.

Непарный **серп большого мозга** (или большой серповидный отросток) представляет собой срединную перегородку, сформированную слиянием двух слоев твердой оболочки головного мозга. Кверху по направлению к своду черепа слои расщепляются, образуя **верхний сагиттальный синус**. Серп большого мозга, как тонкое лезвие, проникает в продольную щель между полушариями головного мозга (см. схематичный рисунок вверху страницы). Нижний край серпа изогнутый, не прикрепленный. Он расположен на одном уровне с мозолистым телом и поддерживает нижний сагиттальный синус. Дно передней части серпа большого мозга сформировано верхним (надкостничным) слоем твердой мозговой оболочки на дне передней черепной ямки. В задней части серп большого мозга образует два края намета мозжечка, имеющего форму палатки. **Намет мозжечка** покрывает затылочные доли, отделяя их от мозжечка, расположенного ниже и глубже в задней черепной ямке. Неровные, загнутые наружу с обеих сторон свободные края намета мозжечка образуют *вырезку намета*, к которой прилежит ствол мозга и, в частности, средний мозг, и простираются вперед до спинки турецкого седла (задняя стенка турецкого седла клиновидной кости; в турецком седле расположен гипофиз). Обратите внимание на образованную твердой мозговой оболочкой крышу (диафрагму) турецкого седла, в которой имеется отверстие, пропускающее воронку гипоталамуса (разд. 152). *Серп мозжечка* (не показан) представляет собой вертикальную треугольную пластину, расположенную по срединной линии мозжечка под наметом. Она частично разделяет полушария мозжечка и формирует затылочный синус.

Тонкая прозрачная **паутинная оболочка** расположена глубже внутреннего слоя твердой мозговой оболочки. Между ними может образовываться субдуральное пространство. Паутинная оболочка отделена от расположенной глубже мягкой мозговой оболочки субарахноидальным (подпаутинным) пространством, в котором содержится спинномозговая жидкость. В некоторых участках на своем протяжении это пространство расширяется (такие расширения называются *цистернами*; разд. 82). **Мягкая мозговая оболочка** представляет собой слой рыхлой соединительной ткани, содержащей множество сосудов, которые проходят к головному (и спинному) мозгу посредством трабекул, расположенных между мягкой и паутинной оболочками в **субарахноидальных пространствах**. Мягкая мозговая оболочка выглядит неотделимой от поверхности головного и спинного мозга, однако это не совсем так. В желудочках головного мозга сосуды мягкой оболочки вместе с эпителиальными (выстилающими) клетками, происходящими из желудочковой эпендимы, формируют сложные сплетения, называемые *сосудистыми сплетениями*, которые секретируют спинномозговую жидкость.

ЦЕНТРАЛЬНАЯ НЕРВНАЯ СИСТЕМА: ПОЛОСТИ И ОБОЛОЧКИ МОЗГОВЫЕ ОБОЛОЧКИ

Советы по раскрашиванию. Для раскрашивания областей А–D используйте очень светлые контрастные цвета. (1) Верхний рисунок раскрашивать не нужно. (2) Раскрасьте мозговые оболочки на увеличенном срезе и соответствующие им названия в списке. Раскрасьте верхний сагиттальный синус светло-серым цветом. (3) Раскрасьте складки твердой оболочки (В–D) на нижнем рисунке. Левая половина твердой оболочки (В) на этом рисунке удалена, чтобы визуализировать больше деталей ее внутренней структуры.

ОБОЛОЧКИ ГОЛОВНОГО МОЗГА

ТВЕРДАЯ ОБОЛОЧКА А

ВНЕШНИЙ СЛОЙ (НАДКОСТНИЦА) А¹

ВНУТРЕННИЙ СЛОЙ (СОБСТВЕННО

ОБОЛОЧКА) В

СЕРП ГОЛОВНОГО МОЗГА С

МОЗЖЕЧКА D

СЕРП МОЗЖЕЧКА (не показан) E+

ВЕРХНИЙ САГИТТАЛЬНЫЙ

СИНУС S

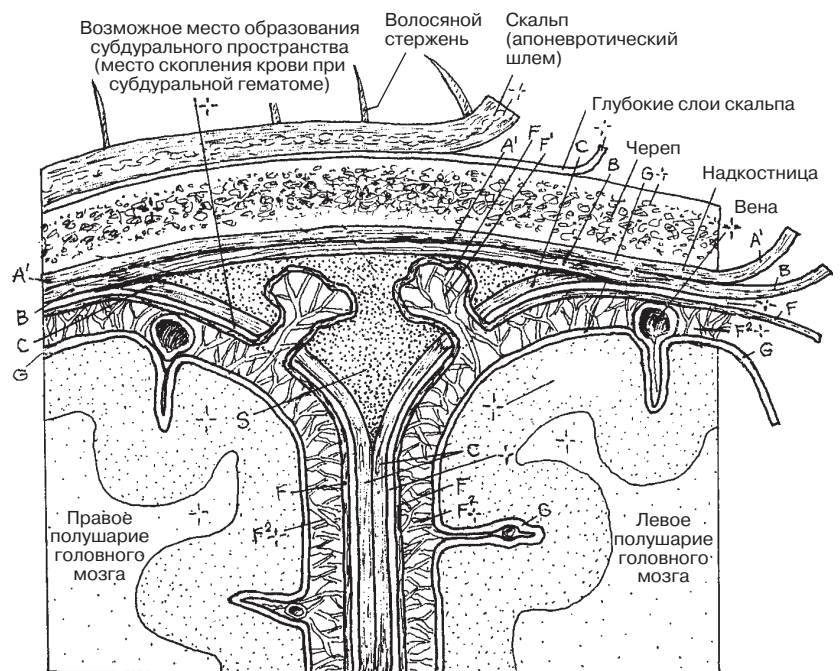
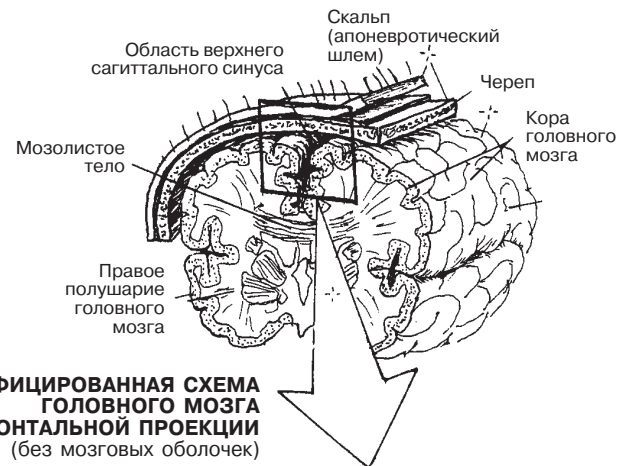
ПАУТИННАЯ ОБОЛОЧКА F

ГРАНУЛЯЦИЯ F¹

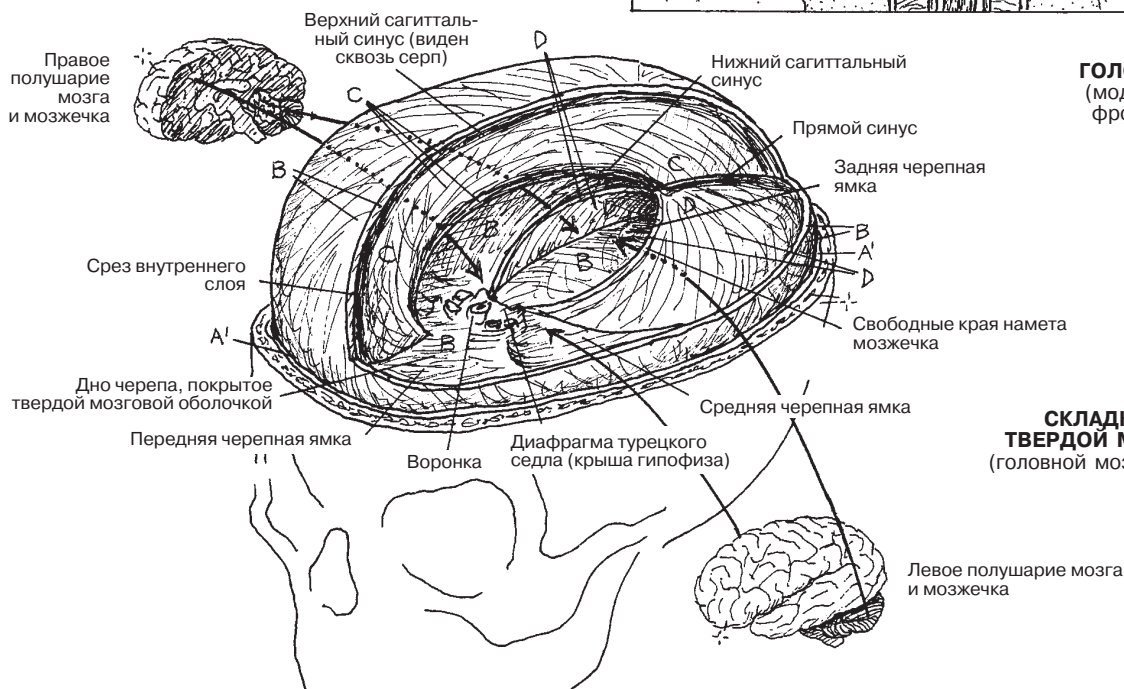
СУБАРАХНОИДАЛЬНОЕ

ПРОСТРАНСТВО F²⁺

МЯГКАЯ ОБОЛОЧКА G



ОБОЛОЧКИ ГОЛОВНОГО МОЗГА
(модифицированный фронтальный срез)



СКЛАДКИ (ПЕРЕГОРОДКИ) ТВЕРДОЙ МОЗГОВОЙ ОБОЛОЧКИ
(головной мозг и свод черепа удалены)

Спинномозговая жидкость (СМЖ) — прозрачная, большей частью лишенная клеток плазмоподобная жидкость, омывающая головной мозг. Фактически СМЖ механически поддерживает головной и спинной мозг в пределах **твердой оболочки**, предотвращая воздействие на них нагрузки и силы тяжести и тем самым сохраняя их структурную целостность. Жидкость несжимаема и текуча. Выполняя роль амортизатора в пределах твердой оболочки, СМЖ препятствует движению мозга во время удара головой. СМЖ секретируется **сосудистым сплетением** и мельчайшими сосудами, проходящими вдоль стенок желудочков, в боковые, **третий и четвертый желудочки**. В сутки по желудочкам и участкам субарахноидального пространства (включая цистерны) циркулирует около 150 мл СМЖ.

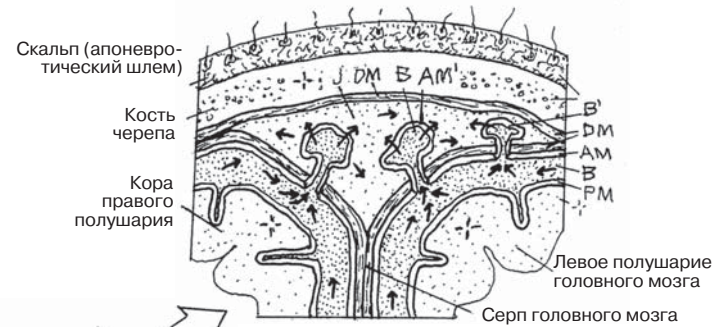
Раскрасив иллюстрации на этой странице, вы наглядно представите себе **пути циркуляции СМЖ** в желудочках и субарахноидальном пространстве и ее движение от секретирующих тканей до «тупика» — верхнего сагиттального синуса. Структуры желудочковой системы, содержащие СМЖ, перечислены на соседней странице только для справки, их не следует раскрашивать, поскольку в данном случае мы изучаем именно путь оттока СМЖ.

Особенно важно на этой странице уделить внимание следующим пунктам:

- (1) *Сосудистое сплетение* в каждом из четырех желудочков должно быть окрашено в соответствующий цвет (красный) как сосудистый источник СМЖ, отток которой вы изображаете.
- (2) СМЖ желудочковой системы (А) может покидать четвертый желудочек через **срединное и боковое отверстия** (I и I¹), оттекая в субарахноидальное пространство. СМЖ субарахноидального пространства здесь отмечена отдельно (В), однако, разумеется, это одна и та же жидкость.
- (3) Расположение участков **субарахноидального пространства** вокруг головного и спинного мозга, включая расширенные участки этого пространства, называемые **цистернами** (В²). Обратите внимание на то, что СМЖ окружает мозг целиком, создавая буфер вокруг него. Именно это свойство может сохранить человеку жизнь при падении на голову или ударе по голове.
- (4) Переход СМЖ в верхний сагиттальный синус. При осмотре невооруженным глазом **арахноидальные (пахионовы) грануляции**, расположенные вдоль срединной линии венозного синуса, выглядят как зернистые участки под твердой мозговой оболочкой. Они состоят из многочисленных выстланных паутинной оболочкой каналов, открывающихся в верхний сагиттальный синус (за пределами твердой оболочки) и высвобождающих СМЖ в венозное кровообращение.
- (5) Полость **верхнего сагиттального синуса**, расположенная между периостальным (внешним) и менингеальным слоями твердой оболочки. Вены головного мозга пролегают в субарахноидальном пространстве и, проходя сквозь твердую мозговую оболочку, непосредственно впадают в ее венозные синусы.

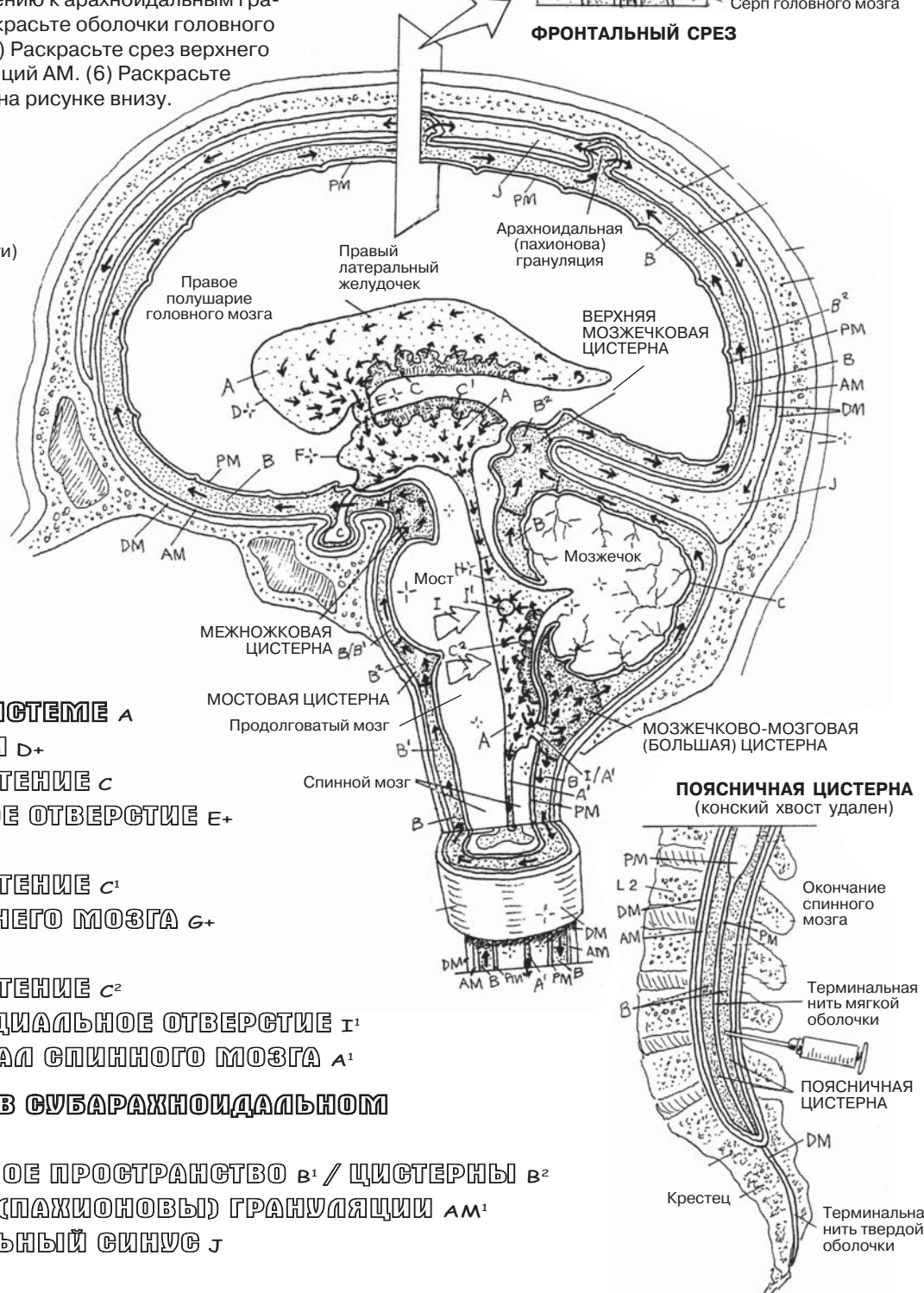
ЦЕНТРАЛЬНАЯ НЕРВНАЯ СИСТЕМА: ПОЛОСТИ И ОБОЛОЧКИ ЦИРКУЛЯЦИЯ СПИНОМОЗГОВОЙ ЖИДКОСТИ (СМЖ)

Советы по раскрашиванию. Раскрашивайте сосудистые сплетения С–С² красным. Используйте светлые контрастные цвета для СМЖ в желудочках (А) и в субарахноидальном пространстве (В) вокруг спинного и головного мозга. Раскрашивайте J синим цветом. (1) Сначала раскрасьте сосудистые сплетения в боковых, 3-м и 4-м желудочках. (2) Раскрасьте СМЖ под литерой А, начиная с бокового желудочка и по стрелке до 4-го; затем раскрасьте медиальное и латеральное отверстия (I–I¹). (3) Тем же цветом, что и СМЖ В, раскрасьте стрелки, обозначающие ток жидкости в субарахноидальном пространстве В¹ и В² по направлению к арахноидальным грануляциям АМ¹. (4) Аккуратно раскрасьте оболочки головного и спинного мозга ДМ, АМ, РМ. (5) Раскрасьте срез верхнего сагиттального синуса J и грануляций АМ. (6) Раскрасьте элементы поясничной цистерны на рисунке внизу.



ФРОНТАЛЬНЫЙ СРЕЗ

СХЕМА ЦИРКУЛЯЦИИ СМЖ
(схема в сагиттальной плоскости)



МОЗГОВЫЕ ОБОЛОЧКИ

ТВЕРДАЯ МОЗГОВАЯ
ОБОЛОЧКА ДМ
ПАУТИННАЯ
ОБОЛОЧКА АМ
МЯГКАЯ МОЗГОВАЯ
ОБОЛОЧКА РМ

СМЖ/ ЦИРКУЛЯЦИЯ

В ЖЕЛУДОЧКОВОЙ СИСТЕМЕ А

1-Й/2-Й ЖЕЛУДОЧКИ D+

СОСУДИСТОЕ СПЛЕТЕНИЕ С

МЕЖЖЕЛУДОЧКОВОЕ ОТВЕРСТИЕ E+

3-Й ЖЕЛУДОЧЕК F+

СОСУДИСТОЕ СПЛЕТЕНИЕ C¹

ВОДОПРОВОД СРЕДНЕГО МОЗГА G+

4-Й ЖЕЛУДОЧЕК H+

СОСУДИСТОЕ СПЛЕТЕНИЕ C²

ЛАТЕРАЛЬНОЕ/МЕДИАЛЬНОЕ ОТВЕРСТИЕ I¹

ЦЕНТРАЛЬНЫЙ КАНАЛ СПИНОГО МОЗГА A¹

СМЖ/ ЦИРКУЛЯЦИЯ В СУБАРАХНОИДАЛЬНОМ ПРОСТРАНСТВЕ В

СУБАРАХНОИДАЛЬНОЕ ПРОСТРАНСТВО В¹ / ЦИСТЕРНЫ В²

АРАХНОИДАЛЬНЫЕ (ПАХИОНОВЫ) ГРАНУЛЯЦИИ АМ¹

ВЕРХНИЙ САГИТТАЛЬНЫЙ СИСУС J

Двенадцать пар **черепных нервов** обозначаются римскими цифрами (от I до XII), нумерация начинается спереди. I и II черепные нервы являются выростами переднего мозга. Нерв под номером XI ранее относили к черепным, однако последние исследования подтвердили, что на самом деле он является спинномозговым. Черепной нерв II является производным диэнцефалона; как таковой зрительный нерв представляет собой внешнюю проекцию зрительного тракта головного мозга. Функциональная классификация черепных нервов учитывает их развитие в эмбриогенезе. Объяснение определений и классификации этих нервов даны в Глоссарии (см. «Черепные нервы, функциональная классификация»). Все описанные двигательные нервы включают в себя проприоцептивные волокна (чувствительные к движениям мышц, сухожилий и суставов).

I ОВА (Особые висцеральные афферентные волокна): чувствительные к запаху (**обонятельные**) рецепторы в крыше/стенках носовой полости.

II ОСА (Особые соматические афферентные волокна): фоточувствительные (**зрительные**) рецепторы сетчатки глаза.

III ОБСЭ (Общие соматические эфферентные волокна): иннервируют внешние мышцы глаза (кроме латеральной прямой и верхней косой); **ОБВЭ** (общие висцеральные эфферентные волокна): несут парасимпатическую иннервацию к ресничной мышце и сфинктеру зрачка через ресничный ганглий, расположенный в глазнице.

IV ОБСЭ (Общие соматические эфференты): иннервируют верхнюю косую мышцу глаза.

V ОБСА: (Общие соматические афференты): три ветви, несущие сигналы от чувствительных окончаний (обозначены V1, V2, V3); **ОВЭ** (особые висцеральные эфференты): через ветвь V3 иннервируют жевательные мышцы, мышцу, напрягающую барабанную перепонку, мышцу, напрягающую мягкое небо, челюстно-подъязычную и двубрюшную мышцы (развивающиеся в процессе эмбриогенеза из жаберных дуг).

VI ОБСЭ: иннервируют латеральную прямую мышцу глаза.

VII ОВА: Отходят от вкусовых рецепторов передней части языка; **ОБСА:** отходят от наружного уха; **ОСЭ:** иннервируют мимическую мускулатуру, стременистую (в среднем ухе), шилоподъязычную, заднюю двубрюшную; **ОБВЭ:** иннервируют парасимпатические железы носовой/ротовой полости, слезную железу (через крылонебный ганглий в одноименной ямке), подчелюстную/подъязычную слюнные железы (через подчелюстную ганглий в одноименной области).

VIII ОСА: улитковая часть звукочувствительна; вестибулярная часть чувствительна к балансу и движению головы (равновесию).

IX ОБСА: Отходят от наружного уха и слухового канала; **СВА:** отходят от вкусовых рецепторов задней трети языка; от слизистой оболочки задней части ротовой полости, глотки, евстахиевой трубы и среднего уха; **ОБВА:** отходят от баро- и хеморецепторов каротидного синуса и общей сонной артерии; **ОВЭ:** иннервируют верхние констрикторы глотки и шилоглоточную мышцу; **ОБВЭ:** парасимпатические волокна иннервируют околоушную слюнную железу (через ушной ганглий в подвисочной ямке).

X ОВА: Отходят от вкусовых рецепторов основания языка и надгортанника; **ОБСА:** от наружного уха и наружного слухового прохода; **ОБВА:** от глотки, гортани, органов грудной клетки и брюшной полости; **ОВЭ:** иннервируют мышцы неба, глотки и гортани; **ОБВЭ:** парасимпатические волокна, иннервирующие мышцы органов грудной клетки и брюшной полости (через интрамуральные ганглии).

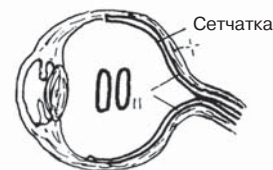
XI ОБСЭ: Корешок спинного мозга (C1–C5) подходит к головному мозгу через большое затылочное отверстие и выходит через яремное отверстие. Иннервирует трапецевидную и грудино-ключично-сосцевидную мышцы; классификация в процессе разработки.

XII ОБСЭ: Иннервируют наружные и внутренние мышцы языка.

ПЕРИФЕРИЧЕСКАЯ НЕРВНАЯ СИСТЕМА

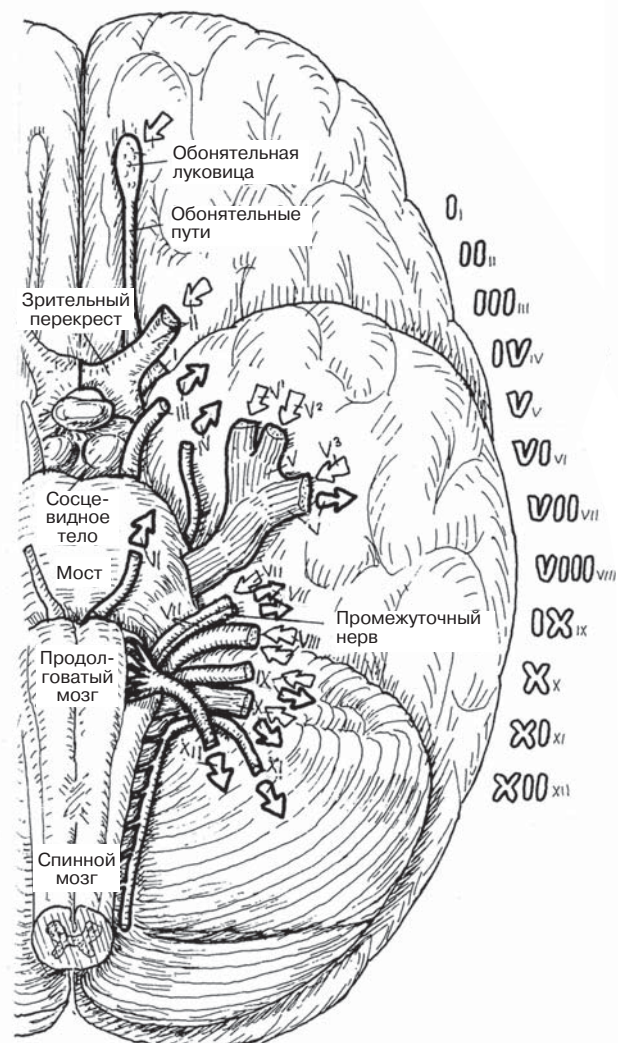
ЧЕРЕПНЫЕ НЕРВЫ

Советы по раскрашиванию. Используйте светлые цвета. (1) Начиная с первого черепного нерва, раскрасьте прежде всего название в верхней левой части и римскую цифру при нем, затем сам черепной нерв на нижней поверхности ствола мозга и относящуюся к нему стрелку в левой нижней части рисунка, а после этого римскую цифру и соответствующее ей изображение в правой верхней части. Последовательно раскрасьте таким образом каждый нерв. (2) Обратите внимание, что направление стрелок в левой нижней части соответствует направлению иннервации: стрелки чувствительной иннервации направлены внутрь, стрелки двигательной — наружу.

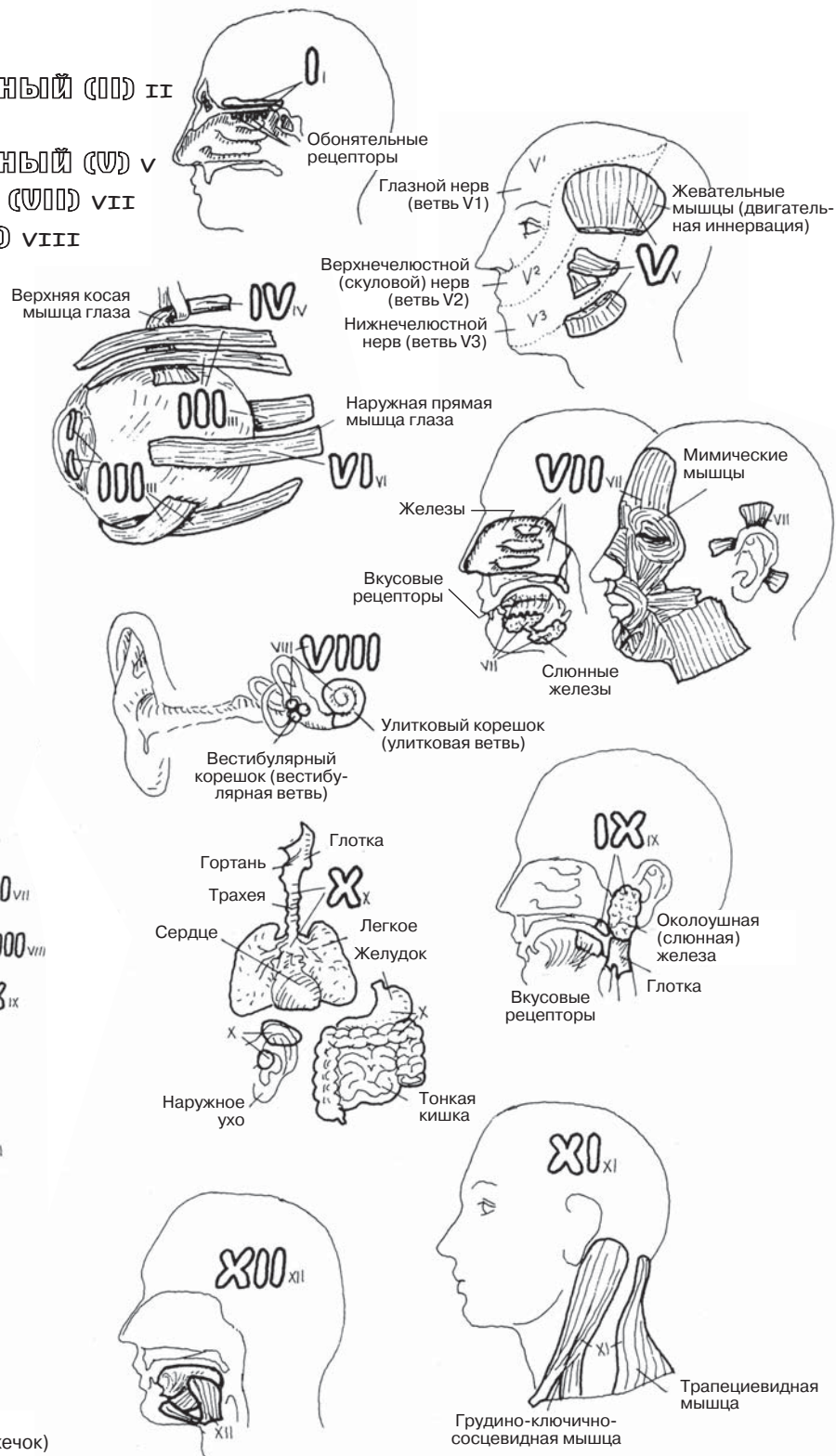


ЧЕРЕПНЫЕ НЕРВЫ

ОБОНЯТЕЛЬНЫЙ (I) I ЗРИТЕЛЬНЫЙ (II) II
 ГЛАЗОДВИГАТЕЛЬНЫЙ (III) III
 БЛОКОВЫЙ (IV) IV ТРОЙНИЧНЫЙ (V) V
 ОТВОДЯЩИЙ (VI) VI ЛИЦЕВОЙ (VII) VII
 ПРЕДДВЕРНО-УЛИТКОВЫЙ (VIII) VIII
 ЯЗЫКОГЛОТОЧНЫЙ (IX) IX
 БЛУЖДАЮЩИЙ (X) X
 ДОБАВОЧНЫЙ (XI) XI
 ПОДЪЯЗЫЧНЫЙ (XII) XII



ПЕРЕДНЕ-НИЖНЯЯ ПОВЕРХНОСТЬ
 (левое полушарие головного мозга, ствол мозга, мозжечок)



Спинномозговой нерв представляет собой совокупность аксонов чувствительных и двигательных нейронов (см. нижний левый рисунок). Аксоны чувствительных нейронов проводят нервные импульсы к заднему рогу спинного мозга. Там они образуют синаптические контакты с длинными и короткими проводящими путями, идущими к головному мозгу или на периферию. Псевдоуниполярные клеточные тела чувствительных нейронов сосредоточены в округлых утолщениях заднего корешка спинномозгового нерва, называемых **ганглиями заднего корешка**. Аксоны, отходящие от ганглия по направлению к спинному мозгу, называются *центральными отростками*; аксоны, отходящие по направлению к органам и тканям, — *периферическими отростками*. **Тела двигательных нейронов** мультиполярные, они располагаются в переднем роге серого вещества спинного мозга. Аксоны двигательных нейронов выходят из спинного мозга пучком, образующим передний, или двигательный, корешок спинномозгового нерва. Сразу после выхода из **межпозвоночного отверстия** (см. иллюстрацию «Поперечный срез Т9») **задний и передний корешки** сплетаются, образуя единый **спинномозговой нерв**.

Спинномозговые нервы и их корешки располагаются по обе стороны от позвоночного столба на всем его протяжении, в соответствии с сегментами спинного мозга (от шейных сегментов до копчика — см. разд. 86). Ход спинномозговых нервов/корешков в ЦНС был описан в разд. 78 и 79. Образуюсь на выходе корешков из межпозвоночного отверстия, спинномозговые нервы сразу же разделяются на **переднюю и заднюю ветви**.

В 4 участках — **спинномозговом канале, латеральных карманах** и межпозвоночных отверстиях — спинномозговые нервы довольно плотно прилегают друг к другу. Расположение этих нервов и корешков относительно друг друга наиболее доступно изображено на двух рисунках справа. Корешки спинномозговых нервов часто оказываются подвержены раздражению (радикулиту). Это может происходить по ряду причин: из-за контакта с выступающими участками гипертрофированной костной ткани в латеральных отростках и межпозвоночных отверстиях (остеоартроза); из-за выпячивания межпозвоночных дисков (остеохондроза); из-за кист, опухолей оболочек мозга или раздробленного перелома позвоночника. Сжатие аксонов или кровоснабжающих их сосудов может привести к функциональной недостаточности (так называемой радикулопатии, характеризующейся сенсорными, двигательными нарушениями и/или изменением сухожильных рефлексов).

Нейроны спинномозговых нервов не имеют столь четкой классификации, как нейроны черепных нервов. Однако аксоны чувствительных нейронов часто называют «афферентами» (т.е. несущими импульсы в сторону центра, например в спинной мозг или вышерасположенные участки ЦНС), а аксоны двигательных нейронов — «эфферентами» (т.е. несущими импульсы из того или иного участка ЦНС, например двигательной коры). Аксоны соматических и висцеральных чувствительных нейронов имеют одинаковую структуру. Двигательные аксоны соматических нейронов отличаются по структуре и функции от двигательных аксонов висцеральных нейронов; последние будут представлены в разделе, посвященном вегетативной нервной системе (разд. 91–93).

ПЕРИФЕРИЧЕСКАЯ НЕРВНАЯ СИСТЕМА СПИНОМОЗГОВЫЕ НЕРВЫ И НЕРВНЫЕ КОРЕШКИ

Советы по раскрашиванию. Используйте светлые тона для раскрашивания частей позвонка I, J и K на правом нижнем рисунке. (1) Начинайте с названий и рисунков в нижнем левом углу, последними раскрашивайте указательные стрелки. (2) Раскройте срез девятого грудного позвонка в нижнем правом углу. (3) Раскрасьте все три пары спинномозговых нервов и их корешков, изображенных на верхнем правом рисунке в зоне выхода из межпозвоночного отверстия М.

КОРЕШОК СПИНОМОЗГОВОГО НЕРВА

ЗАДНИЙ КОРЕШОК А

ЧУВСТВИТЕЛЬНЫЙ АКСОН В

ТЕЛО КЛЕТКИ С

ГАНГЛИЙ ЗАДНЕГО КОРЕШКА D

ПЕРЕДНИЙ КОРЕШОК E

ДВИГАТЕЛЬНЫЙ АКСОН F

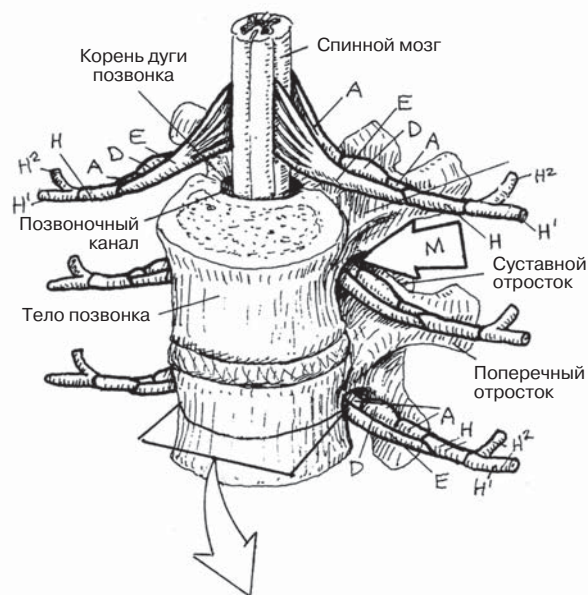
ТЕЛО КЛЕТКИ G

СПИНОМОЗГОВОЙ НЕРВ H

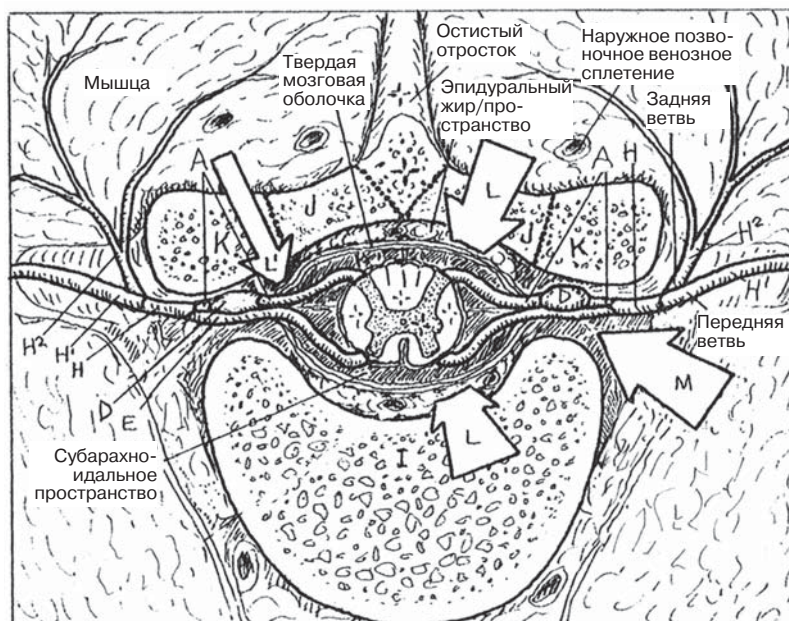
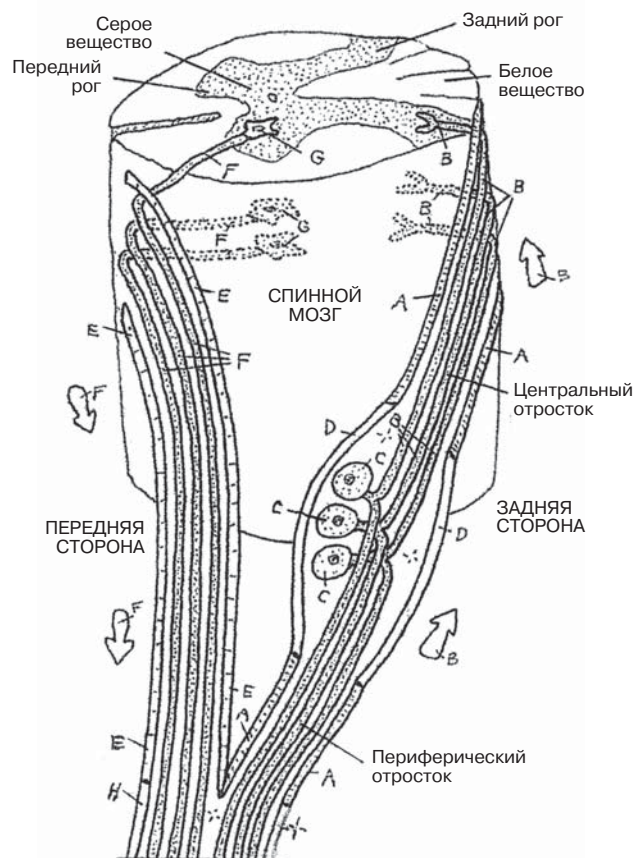
ПЕРЕДНЯЯ ВЕТВЬ H¹

ЗАДНЯЯ ВЕТВЬ H²

КОРЕШКИ СПИНОМОЗГОВЫХ НЕРВОВ (передне-латеральная проекция)



АКСОНЫ СПИНОМОЗГОВЫХ НЕРВОВ (схема, боковая проекция)



ПОПЕРЕЧНЫЙ СРЕЗ Т9
(верхняя проекция)

ВЗАИМОРАСПОЛОЖЕНИЕ НЕРВНЫХ КОРЕШКОВ

ПОЗВОНОК +

ТЕЛО ПОЗВОНКА I

ДУГА ПОЗВОНКА J

ПОПЕРЕЧНЫЙ ОТРОСТОК ПОЗВОНКА K

СПИНОМОЗГОВОЙ КАНАЛ L

БОКОВОЙ КАРМАН L¹

МЕЖПОЗВОНОЧНОЕ ОТВЕРСТИЕ M

Рефлексом называют непроизвольный ответ мышцы на стимул. *Стимулом* может служить любое явление, вызывающее ответ чувствительного нейрона. К примеру, вызвать рефлекс можно, если мягко, не причиняя боли, ударить заостренным концом неврологического молоточка по колену в области связки надколенника: вопреки вашей воле мышца-разгибатель коленного сустава рефлекторно слегка сократится, что приведет к резкому «рывку», т.е. разгибанию, в коленном суставе. Рефлекс — одна из основ функционирования нервной системы. Большинство движений, совершаемых человеческим телом, в том числе внутренними органами, — рефлекторные (например, сокращения сердца, дыхательные движения, перистальтические сокращения мускулатуры желудочно-кишечного тракта и т.д.). Это выгодное свойство позволяет организму работать автоматически, в то время как человек выполняет более трудные задачи. В формировании **рефлексов спинного мозга** участвуют чувствительные рецепторы, афферентные нейроны, часто — вставочные нейроны спинного мозга, а также эфферентные нейроны и мышцы-эффекторы.

В формировании **рефлекса растяжения (моносинаптический или миотатический рефлекс)**, наиболее простого из спинальных рефлексов, участвуют два нейрона и один синапс. Примером такого рефлекса является коленный рефлекс. Он запускается при растяжении сухожилия (как в случае легкого удара неврологическим молоточком) определенной мышцы, например коленного сухожилия четырехглавой мышцы бедра. *Рецепторами*, реагирующими на такое растяжение, являются (1) *нервно-сухожильные волокна* связки надколенника и (2) мышечные веретена брюшка четырехглавой мышцы. Нервно-сухожильные волокна — разновидность сухожилий, рецепторы которых избирательно реагируют на изменение формы и растяжение.

Мышечные веретена — особые группы мышечных волокон, расположенные в брюшках мышц, заключенные в соединительнотканную оболочку и имеющие нервные окончания, чувствительные к растяжению мышцы. Как показано на верхнем рисунке, электрохимические («нервные») импульсы, генерируемые этими рецепторами в ответ на стимул, (1) проводятся **чувствительными нейронами** (2) в **спинной мозг** (3); в сером веществе спинного мозга эти нейроны образуют синапсы с **двигательными нейронами** переднего рога (4). Двигательный нейрон проводит электрохимические импульсы к **концевым пластинкам мышц-эффекторов** (мышц, отвечающих на стимул определенным эффектом, в частности, сокращением) (5). Так, в случае коленного рефлекса мышца в ответ на стимул значительно сокращается, чтобы моментально произвести разгибание в коленном суставе (6).

Дуги **полисинаптических рефлексов** включают более двух нейронов. Эти рефлексы разнообразны: от простых сгибательных рефлексов (см. рис. внизу) до сложных рефлексов, охватывающих несколько сегментов спинного мозга и головной мозг. Сложность полисинаптического рефлекса определяется количеством вставочных нейронов в рефлексе и количеством синаптических контактов, опосредующих путь импульса от стимула до ответа. Пример такого рефлекса изображен на рисунке внизу: терморепцепторы (не показаны) и **болевые рецепторы** чувствительны к резкому подъему температуры. **Чувствительные нейроны** проводят импульсы к спинному мозгу, вставочный нейрон принимает импульс. Ветви **вставочного нейрона** возбуждают два других вставочных нейрона, один из которых является **возбуждающим**, другой — **тормозящим**. Возбуждающий вставочный нейрон способствует (+) передаче возбуждения на двигательный нейрон, который вызывает сокращение мышцы-разгибателя — и пальцы удаляются от огня. Одновременно с этим тормозящий нейрон подавляет (-) возбуждение следующего двигательного нейрона (СЗ), и это препятствует сокращению мышцы-сгибателя — антагониста разгибателя, — позволяя отдернуть пальцы от пламени.

ПЕРИФЕРИЧЕСКАЯ НЕРВНАЯ СИСТЕМА РЕФЛЕКСЫ СПИННОГО МОЗГА

Советы по раскрашиванию. Раскрасьте область D светлым цветом, а корешки спинномозговых нервов — теми же цветами, что и на предыдущей странице. (1) Раскрашивайте оба рисунка вверх одновременно, в порядке цифр от 1 до 5, включая стрелки. Маленькие стрелки на концах сегментов мышц обозначают сокращение (стрелки направлены друг к другу) или натяжение (стрелки направлены друг от друга). (2) Таким же образом раскрасьте рисунки внизу. Заметьте, что двигательный нейрон, образующий синапс с тормозящим вставочным нейроном, а также ингибированный эффектор раскрашивать не нужно.

МОНОСИНАПТИЧЕСКИЙ РЕФЛЕКС

РЕЦЕПТОР РАСТЯЖЕНИЯ

(НЕРВНО-СУХОЖИЛЬНОЕ ВЕРЕТЕНО) A

РЕЦЕПТОР РАСТЯЖЕНИЯ (МЫШЕЧНОЕ ВЕРЕТЕНО) A¹

ЧУВСТВИТЕЛЬНЫЙ НЕЙРОН A²

СПИННОЙ МОЗГ B

ДВИГАТЕЛЬНЫЙ НЕЙРОН C

КОНЦЕВАЯ ПЛАСТИНКА C¹

МЫШЦА-ЭФФЕКТОР D

СПИННОМОЗГОВЫЕ НЕРВЫ / КОРЕШКИ СПИННОМОЗГОВЫХ НЕРВОВ

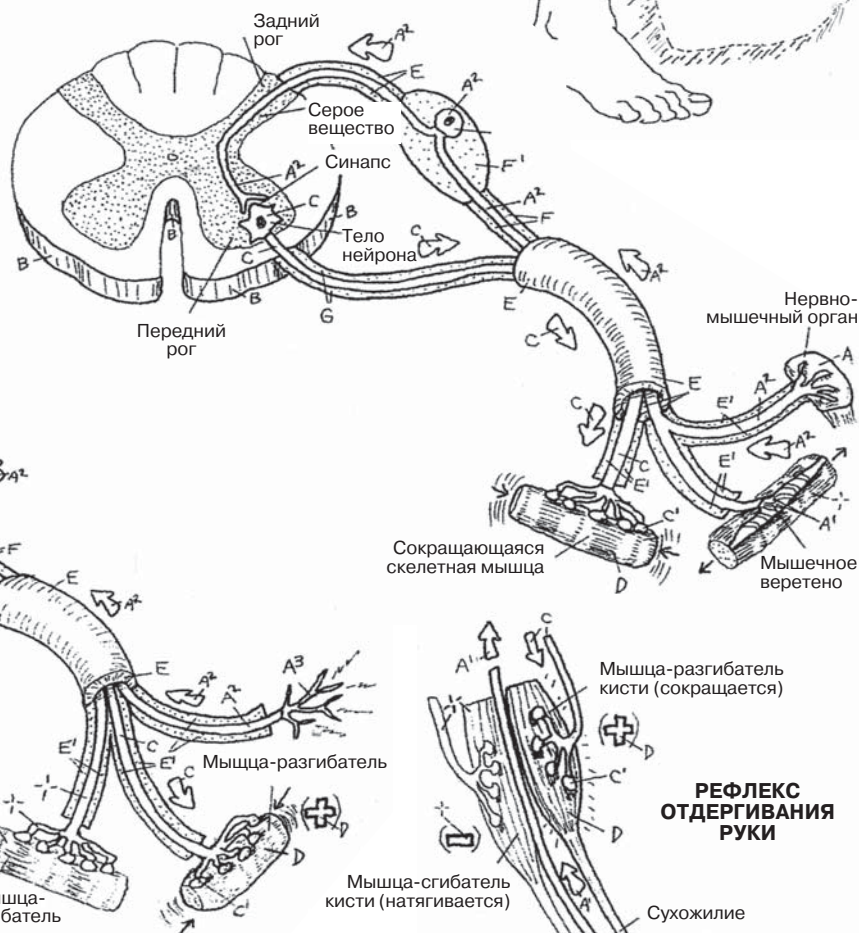
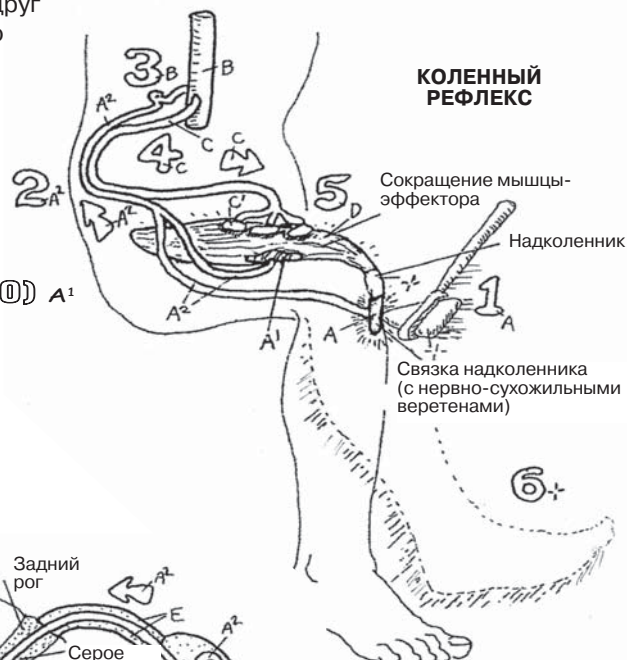
СПИННОМОЗГОВОЙ НЕРВ E

ВЕТВЬ E¹

ЗАДНИЙ КОРЕШОК F

ГАНГЛИЙ F¹

ПЕРЕДНИЙ КОРЕШОК G



ПОЛИСИНАПТИЧЕСКИЙ РЕФЛЕКС

БОЛЕВОЙ РЕЦЕПТОР A³

ЧУВСТВИТЕЛЬНЫЙ НЕЙРОН A²

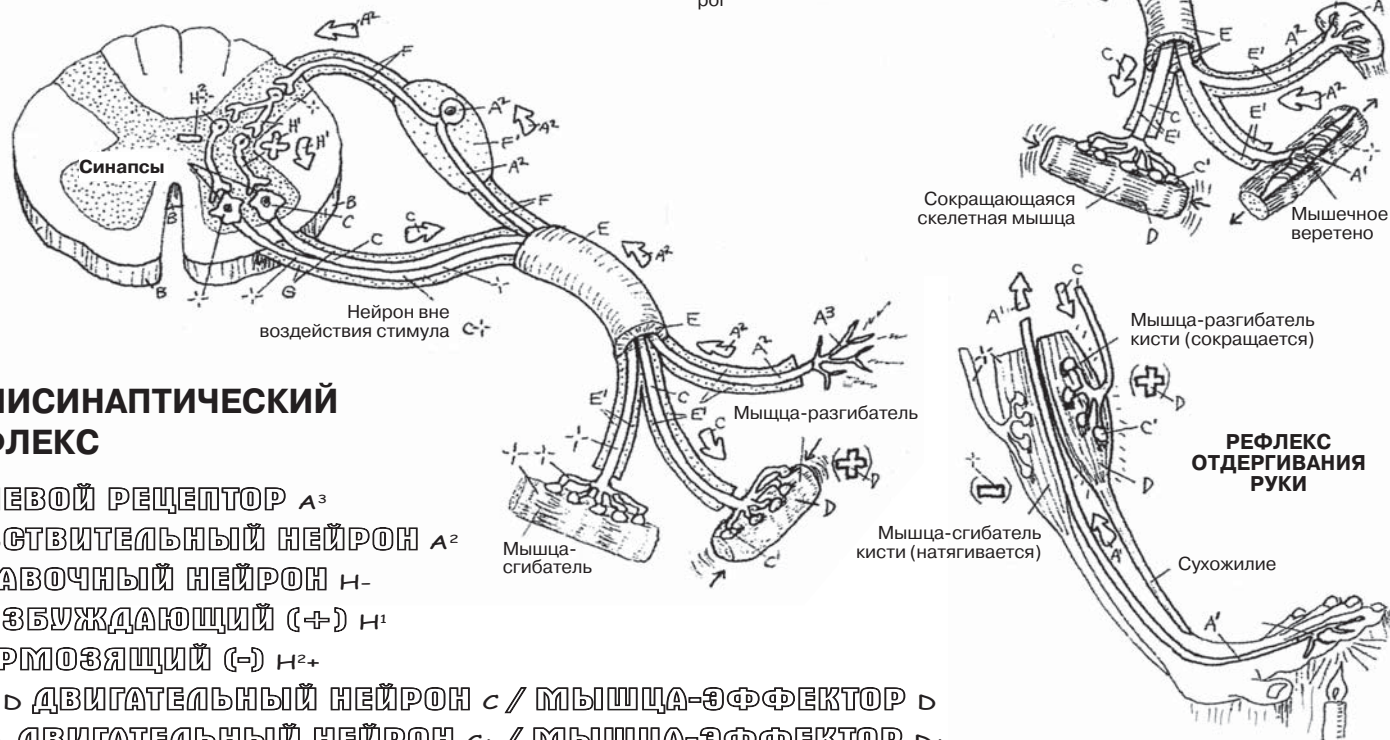
ВСТАВОЧНЫЙ НЕЙРОН H-

ВОЗБУЖДАЮЩИЙ (+) H¹

ТОРМОЗЯЩИЙ (-) H²+

(+) D ДВИГАТЕЛЬНЫЙ НЕЙРОН C / МЫШЦА-ЭФФЕКТОР D

(-) + ДВИГАТЕЛЬНЫЙ НЕЙРОН C+ / МЫШЦА-ЭФФЕКТОР D+



В организме человека тридцать одна пара **спинномозговых нервов**, которые формируются передними (преимущественно двигательными) и задними (преимущественно чувствительными) корешками **спинного мозга**. По всему телу, от шеи до ступней, эти нервы проводят импульсы от чувствительных окончаний в ЦНС, а двигательные сигналы ЦНС — к скелетным мышцам.

В шейном отделе позвоночника расположены восемь пар **шейных спинномозговых нервов (С1–С8)**, образованных путем слияния передних (с преобладанием двигательных и небольшим количеством чувствительных волокон) и задних (чувствительных) корешков. Эти корешки проходят через межпозвоночные отверстия, за исключением С1, который отходит от позвоночного столба между затылочной костью и первым шейным позвонком (С0–С1). Передние ветви первых четырех шейных спинномозговых нервов формируют **шейное сплетение**. Нервы этого сплетения в основном чувствительные, их окончания пролегают в задней части головы, на латеральной стороне шеи и плеч. Важное исключение составляет лишь диафрагмальный нерв (С3–С5) — двигательный нерв, иннервирующий диафрагму грудной клетки. **Плечевое сплетение** (см. разд. 87) большей частью (практически целиком) образовано четырьмя нижними парами шейных спинномозговых нервов (С5–С8).

Восемь спинномозговых нервов шейного отдела соответствуют семи шейным позвонкам. Спинномозговые нервы С1–С7 выходят из межпозвоночных отверстий, расположенных *кверху от соответствующих* (одноименных) позвонков. Начиная с С8 все спинномозговые нервы проходят через межпозвоночное отверстие, лежащее *книзу от соответствующего* (одноименного) позвонка. Оценивая объективные и субъективные симптомы компрессии корешков нижних поясничных спинномозговых нервов при грыже межпозвоночного диска, эти простые факты необходимо учитывать в первую очередь.

Двенадцать **грудных спинномозговых нервов** не образуют сплетений; после разделения этих нервов на **передние** и **задние ветви** первые становятся **межреберными нервами** (за исключением 12-й передней ветви), пролегают в межреберном пространстве вместе с межреберной артерией и парными межреберными венами и иннервируют межреберные мышцы. Далее, ближе к боковой поверхности грудной клетки, межреберные нервы отдают **латеральные кожные ветви**, которые, в свою очередь, делятся на передние и задние ветви. Задние ветви, отделившись от спинномозгового нерва, сразу же направляются кзади, к мышцам спины, и оканчиваются **медиальными** и **латеральными кожными ветвями**. Первый грудной нерв (Т1) — самый большой из нервов грудной клетки, от него отходит крупная ветвь к плечевому сплетению. Двенадцатый (Т12) грудной (подреберный) нерв проходит под XII ребром (и, следовательно, не является непосредственно межреберным); он спускается по передней брюшной стенке и оканчивается как кожный нерв.

Четыре из пяти поясничных спинномозговых нервов образуют **поясничное сплетение**, которое обеспечивает двигательную иннервацию передней и средней групп мышц бедра.

В составе грудных и поясничных (от Т1 до L2) спинномозговых нервов к ганглионарной симпатической цепи, располагающейся параллельно позвоночному столбу с обеих сторон от него (см. далее в разд. 91), проходят преганглионарные висцеральные эфферентные волокна. Четвертый и пятый поясничные спинномозговые нервы образуют **пояснично-крестцовый ствол**. Последний, соединяясь с пятью крестцовыми спинномозговыми нервами (**крестцовое сплетение**), образует седалищный нерв (L4, 5, S1–S3). Ветви крестцового сплетения входят в состав верхнего и нижнего ягодичных нервов, латерального кожного нерва бедра, а также непосредственно иннервируют ряд бедренных мышц-ротаторов.

Поперечный срез любого нерва визуализирует оболочки, похожие на продемонстрированные выше (см. разд. 42) оболочки скелетной мышцы.

Периферические нервы верхней конечности отходят от *плечевого сплетения*, **корешками** которого являются передние ветви спинномозговых нервов С5–Т1, а в ряде случаев — передние ветви С4 и Т2. Две верхние ветви и две нижние ветви, соединяясь со средней ветвью, формируют три **ствола** плечевого сплетения. Перераспределяясь, их аксоны (**ветви**) образуют три **пучка**. Из этих пучков формируются пять основных *периферических нервов*, иннервирующих руку. Задний пучок образован большим количеством корешковых волокон (С5–Т1), чем два других пучка. Обратите внимание, что волокна, отходящие от латерального и медиального пучков, формируют М-образный карман спереди от подмышечного и радиального нервов заднего пучка.

Плечевое сплетение уязвимо к повреждению (плексопатии) вследствие избыточного растяжения — тракции (например, быстрого сильного вытяжения верхней конечности) или компрессии (например, продолжительного переноса веса тела на костыли). В случае таких повреждений могут возникать нарушения функции, субъективные жалобы и объективные симптомы различной степени выраженности.

Мышечно-кожный нерв (образован передними ветвями С5–С7), отходящий от латерального пучка, представляет собой небольшой нерв, проходящий в верхней передней части плеча. Этот нерв иннервирует плечевую мышцу, двуглавую мышцу плеча, клювовидно-плечевую мышцу и оканчивается латеральным кожным нервом предплечья. Поскольку этот нерв расположен между мышцами, он редко подвергается травме. Однако сдавление корешков С5 или С6 может ослаблять мышцы передней стороны плеча и предплечья.

Срединный нерв (образован волокнами передних ветвей С5–С8 и Т1 из медиального/латерального пучков) проходит через область плеча, не отдавая ветвей. В области предплечья этот нерв иннервирует мышцы-сгибатели запястья и кисти, а также мышцы тенара (возвышения у большого пальца кисти). Этот нерв может подвергаться сдавлению в запястном канале (см. разд. 33), что приводит к определенной выраженности сенсорных нарушений в I–III пальцах кисти, а также к ослаблению движений большого пальца кисти (*синдром запястного канала*). Похожие симптомы может вызывать сдавление корешка нерва С6.

Локтевой нерв (образован корешками спинномозговых нервов С8–Т1 из медиального пучка) в области предплечья иннервирует глубокий сгибатель пальцев кисти и локтевой сгибатель запястья, а также наиболее глубокие мышцы кисти, за исключением мышц большого пальца кисти. Он огибает локоть в локтевом канале, где подвержен повреждению, которое может привести к боли в пальцах кисти на локтевой стороне, слабости кисти или аномальному положению IV и V пальцев кисти.

Подмышечный нерв (образован корешками спинномозговых нервов С5–С6 из заднего пучка) огибает хирургическую шейку плечевой кости и иннервирует дельтовидную и малую круглую мышцы. Он может быть поврежден при переломе шейки плеча, что приведет к слабости или параличу дельтовидной мышцы.

Лучевой нерв (образован корешками спинномозговых нервов С5–С8, Т1) проходит по задней стороне плеча, иннервируя трехглавую мышцу плеча, переходит на переднюю сторону в области середины плечевой кости, иннервирует плечелучевую мышцу в верхней части предплечья, а затем уходит вглубь, к задней стороне предплечья, где иннервирует мышцы-разгибатели запястья и пальцев кисти. Поверхностная ветвь этого нерва отдает кожные ветви, иннервирующие тыльную поверхность пальцев кисти. При переломе средней части плечевой кости повреждение лучевого нерва может иметь тяжелые последствия («свисание кисти»). Свисание кисти можно изобразить: максимально согните кисть, при этом попытайтесь подвигать пальцами.

ПЕРИФЕРИЧЕСКАЯ НЕРВНАЯ СИСТЕМА ПЛЕЧЕВОЕ СПЛЕТЕНИЕ И ИННЕРВАЦИЯ РУКИ

Советы по раскрашиванию. Используйте светлые цвета при раскрашивании областей А–D. (1) Раскрасьте наименования, а также буквы и цифры, обозначающие пять корешков плечевого сплетения, на верхнем изображении. Раскрашивая само сплетение, обращайте внимание на его мелкие ветви, но не раскрашивайте их. На нижнем рисунке все сплетение следует выделить серым цветом. (2) Раскрашивая каждый из основных нервов, отходящих от сплетения, раскрашивайте его сразу и на нижнем изображении. Раскрашивая каждый нерв, попытайтесь представить его расположение на вашей руке.

ПЛЕЧЕВОЕ СПЛЕТЕНИЕ

КОРЕШКИ СПИНОМОЗГОВЫХ НЕРВОВ C5, C6 А

ВЕРХНИЙ СТВОЛ ПЛЕЧЕВОГО СПЛЕТЕНИЯ В

КОРЕШОК СПИНОМОЗГОВОГО НЕРВА C7 А¹

СРЕДНИЙ СТВОЛ ПЛЕЧЕВОГО СПЛЕТЕНИЯ В¹

КОРЕШКИ СПИНОМОЗГОВЫХ

НЕРВОВ C8, T1 А²

НИЖНИЙ СТВОЛ ПЛЕЧЕВОГО

СПЛЕТЕНИЯ В²

ОСНОВНЫЕ ВЕТВИ

ПЕРЕДНИЕ ВЕТВИ С

ЛАТЕРАЛЬНЫЙ ПУЧОК (C5–C7) D

МЫШЕЧНО-КОЖНЫЙ НЕРВ E

ВЕТВЬ К СРЕДИННОМУ НЕРВУ F

СРЕДИННЫЙ ПУЧОК D¹

ВЕТВЬ К СРЕДИННОМУ НЕРВУ F

СРЕДИННЫЙ НЕРВ F¹

ЛОКТЕВОЙ НЕРВ G

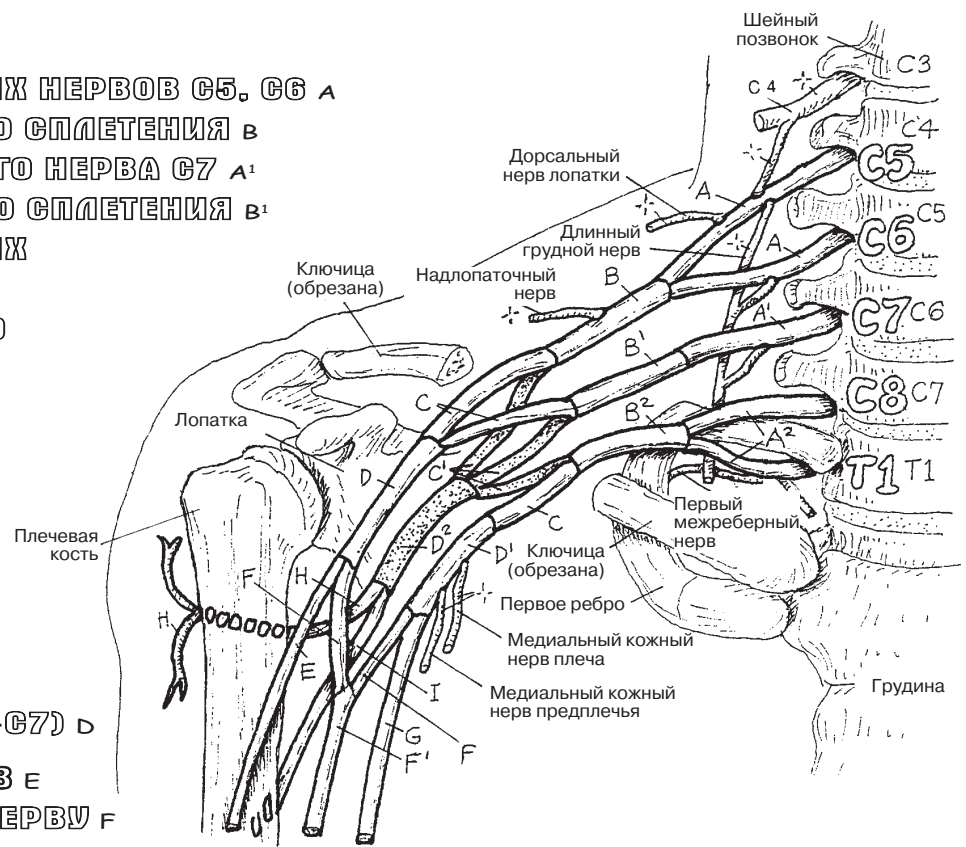
ЗАДНИЕ ВЕТВИ (C5–T1) C¹

ЗАДНИЙ ПУЧОК D²

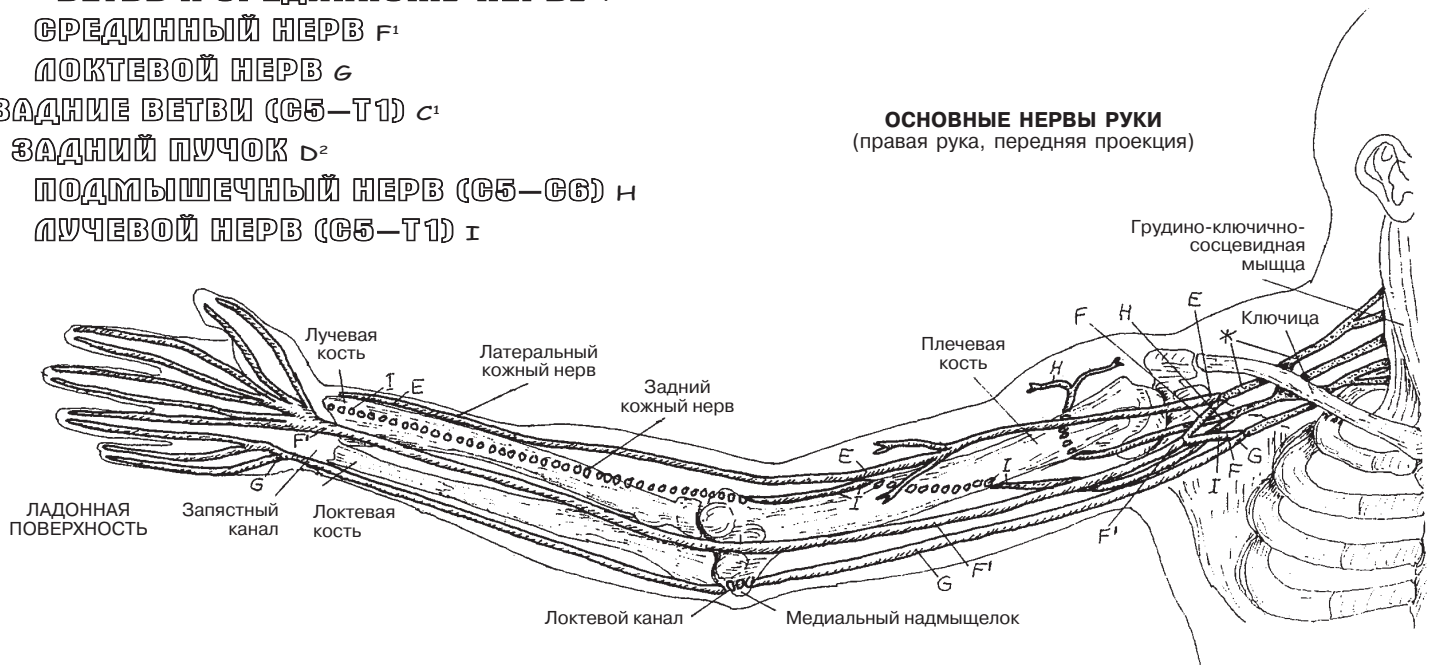
ПОДМЫШЕЧНЫЙ НЕРВ (C5–C6) H

ЛУЧЕВОЙ НЕРВ (C5–T1) I

ОБЛАСТЬ
ПРАВОГО ПЛЕЧА
(передняя проекция)



ОСНОВНЫЕ НЕРВЫ РУКИ
(правая рука, передняя проекция)



Поясничное сплетение, образованное передними ветвями спинномозговых нервов **L1–L4**, а также, в ряде случаев, веточкой 12-го грудного нерва (T12), расположено в толще большой поясничной мышцы в верхней части задней брюшной стенки. **Бедренный нерв (L2–L4)** проходит в толще большой поясничной мышцы, а в области таза выходит из-под ее латерального края. Здесь он, так же как и запирающий нерв, может быть подвержен сдавлению, если над подвздошно-поясничной мышцей формируется забрюшинная гематома. Проходя под паховой связкой, бедренный нерв пересекает переднюю поверхность мышцы. В проксимальной части бедра этот нерв постепенно разветвляется, обеспечивая иннервацию четырех головок четырехглавой мышцы бедра и портняжной мышцы.

Подкожный нерв — наиболее длинная ветвь бедренного нерва — проходит медиально, достигает медиального края колена и далее спускается по медиальной поверхности голени к медиальной лодыжке. В середине бедра подкожный нерв вместе с бедренной артерией и веной проходит через приводящий канал (см. разд. 61) в заднее ложе бедра.

Запирающий нерв (L2–L4) проходит по внутренней запирающей мышце на боковой стенке малого таза. Проникая в запирающее отверстие, он достигает средней части бедра и отдает ветви к приводящим мышцам. Повреждение бедренного нерва приводит к слабости сгибателей бедра, приведению бедра (походка с разворотом ноги наружу) и нарушению разгибания в колене. Однако большая приводящая мышца также получает иннервацию от седалищного нерва, что несколько компенсирует утрату функции приведения бедра.

Пояснично-крестцовый ствол (L4–L5), соединяясь с крестцовыми спинномозговыми нервами, образует **крестцовое сплетение (S1–S4)**. Ветвью этого сплетения является **верхний ягодичный нерв (L4, L5, S1)**, который далее проходит через большое седалищное отверстие (разд. 50), над грушевидной мышцей, и иннервирует среднюю (и иногда малую) ягодичную мышцу (см. разд. 59). **Нижний ягодичный нерв (L5, S1, S2)** подходит к ягодичной области под грушевидной мышцей и иннервирует большую ягодичную мышцу (разд. 59).

Седалищный нерв (L4–5, S1–3) выходит из полости таза через подгрушевидное отверстие вместе с задним кожным нервом бедра и нижним ягодичным нервом, проходит через большое седалищное отверстие под грушевидной мышцей, плотно прилегая к большой ягодичной мышце (но не иннервируя ее). Далее он спускается вниз, проходя между седалищным бугром и большим вертелом бедренной кости. В области заднего бедра, над коленом, седалищный нерв разделяется на большеберцовый и общий малоберцовый нервы. **Большеберцовый нерв** иннервирует мышцы задней поверхности голени и подошвенные мышцы стопы.

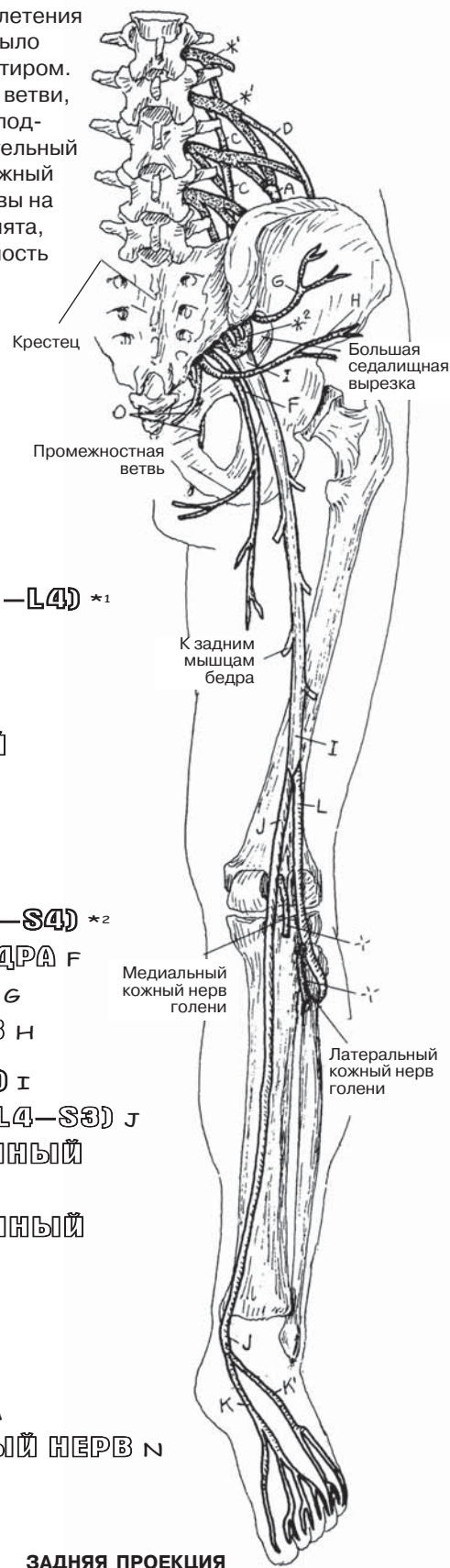
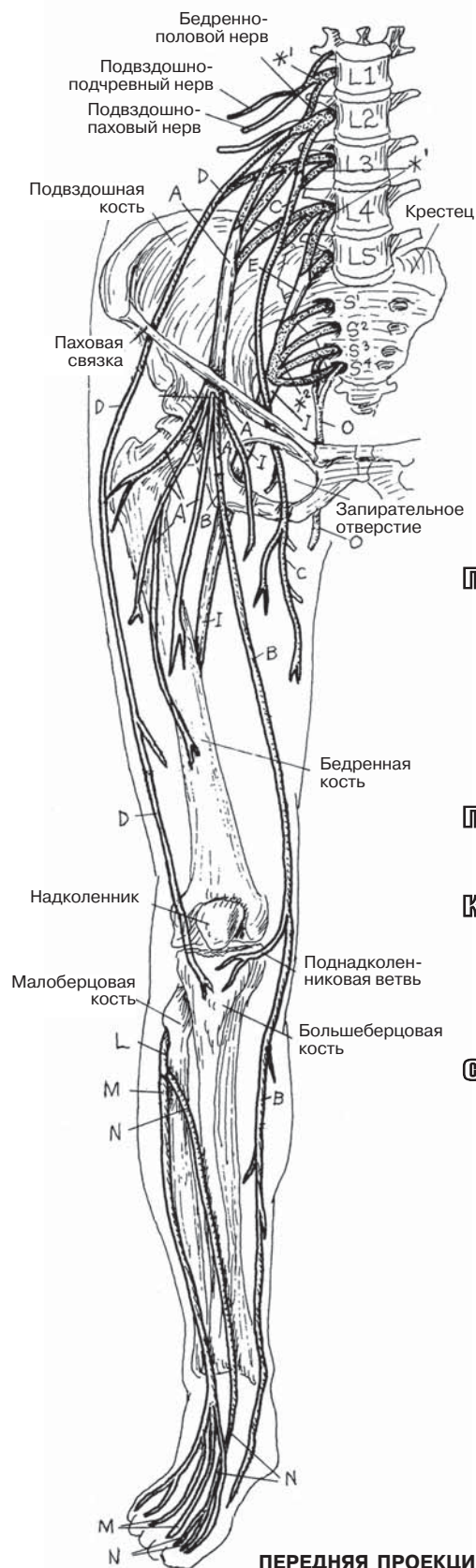
Общий малоберцовый нерв иннервирует мышцы латеральной поверхности голени (**поверхностный малоберцовый нерв**) и мышцы переднелатеральной поверхности голени (**глубокий малоберцовый нерв**). В редких случаях седалищный нерв целиком или его часть могут проходить сквозь грушевидную мышцу, вызывая боль в области ягодиц (синдром грушевидной мышцы). **Срамной нерв (S2–4)** иннервирует промежность.

Корешки седалищного нерва могут подвергаться компрессии при сужении межпозвоночных отверстий на уровне сегментов L4–S1 (и в прочих участках) вследствие остеоартрита или давления на корешок со стороны грыжевого выпячивания диска. Ощущаемая при этом боль может спускаться по ноге до ступни.

ПЕРИФЕРИЧЕСКАЯ НЕРВНАЯ СИСТЕМА

ПОЯСНИЧНОЕ И КРЕСТЦОВОЕ СПЛЕТЕНИЯ: ИННЕРВАЦИЯ НОГИ

Советы по раскрашиванию. (1) Начинайте раскрашивать рисунок с передней проекции. Раскрасьте поясничное и крестцовое сплетения в серый цвет; для того чтобы их проще было различить, они отмечены точечным пунктиром. (2) Раскрасьте бедренный нерв (А) и его ветви, наиболее длинной из которых является подкожный нерв (В). (3) Раскрасьте запирательный нерв (С). (4) Раскрасьте латеральный кожный малоберцовый нерв. (5) Раскрасьте нервы на задней проекции. На рисунке пятка поднята, чтобы была видна подошвенная поверхность стопы.



ПОЯСНИЧНОЕ СПЛЕТЕНИЕ (L1—L4) *1

БЕДРЕННЫЙ НЕРВ А
ПОДКОЖНЫЙ НЕРВ В
ЗАПИРАТЕЛЬНЫЙ НЕРВ С
ЛАТЕРАЛЬНЫЙ БЕДРЕННЫЙ
КОЖНЫЙ НЕРВ Д

ПОЯСНИЧНО-КРЕСТЦОВЫЙ СТВОЛ (L4—L5) Е

КРЕСТЦОВОЕ СПЛЕТЕНИЕ (L4—S4) *2

ЗАДНИЙ КОЖНЫЙ НЕРВ БЕДРА F
ЗАДНИЙ ЯГОДИЧНЫЙ НЕРВ G
НИЖНИЙ ЯГОДИЧНЫЙ НЕРВ H

СЕДАЛИЩНЫЙ НЕРВ (L4—S3) I

БОЛЬШЕБЕРЦОВЫЙ НЕРВ (L4—S3) J
МЕДИАЛЬНЫЙ ПОДОШВЕННЫЙ
НЕРВ K
ЛАТЕРАЛЬНЫЙ ПОДОШВЕННЫЙ
НЕРВ K'

ОБЩИЙ МАЛОБЕРЦОВЫЙ НЕРВ (L4—S2) L

ПОВЕРХНОСТНЫЙ
МАЛОБЕРЦОВЫЙ НЕРВ M
ГЛУБОКИЙ МАЛОБЕРЦОВЫЙ НЕРВ N
СРАМНОЙ НЕРВ O

Вспомните функциональную классификацию черепных нервов, представленную на странице 85. Классификация **спинномозговых нервов** схожа и отличается лишь отсутствием специальной классификации (специальные соматические афферентные, специальные висцеральные афферентные волокна и т.д.) — см. Глоссарий, «Черепные нервы, функциональная классификация».

Дерматом (дерма — кожа, том — разрезать на части) — это определенный сегмент кожи, иннервируемый чувствительными волокнами одного спинномозгового нерва. Вся поверхность человеческого тела можно разделить на дерматомы согласно распределению в коже чувствительных (общих соматических афферентных; ОСА) волокон спинномозговых, а также **тройничного** (пятого черепного) нервов. Соматические афферентные волокна спинномозговых нервов проводят импульсы всех видов чувствительности напрямую в спинной мозг, тогда как волокна тройничного нерва передают информацию в спинной мозг от рецепторов кожи лица через ганглии и ядра, расположенные в среднем мозге (не показано).

В каждом сегменте по общим соматическим афферентным нейронам происходит передача тактильных, температурных, болевых импульсов, а также импульсов давления от рецепторов кожи в спинной мозг. Название каждого дерматома зависит от уровня соответствующего сегмента спинного мозга, а также номера иннервирующего спинномозгового нерва. К примеру: **дерматом пятого шейного спинномозгового нерва, или С5-дерматом.**

Исследуя общую чувствительность при помощи ватного тампона или уколов булавкой, можно выявить нарушение чувствительности в определенных дерматомах, но не всегда. Чувствительность в дерматомах зависит от состояния спинномозговых нервов, а также расположения нервных корешков в спинномозговом канале, латеральных карманах и/или межпозвоночных отверстиях позвоночного столба. Точное соответствие зон кожной чувствительности нервам было подтверждено случаями поражений чувствительных (задних) корешков спинного мозга, невралгий тройничного нерва, а также поражений спинного мозга (миелопатий). Наиболее часто расстройства чувствительности, связанные с компрессией и повреждением корешка нерва, можно выявить в кистях и стопах. Это связано с тем, что именно в этих зонах количество тактильных рецепторов максимально, что увеличивает вероятность выявления нарушений. Например, нарушение чувствительности в дерматоме С6, проявляющееся онемением большого и указательного пальцев кисти, часто связано с синдромом запястного канала или же со сдавлением корешка спинномозгового нерва грыжей межпозвоночного диска С5–С6. Причиной нарушения чувствительности в дерматоме С8, проявляющегося онемением пятого пальца кисти (мизинца), может быть сдавление локтевого нерва в локтевом канале (С8–Т1), а изменения в дерматомах L5 и S1, проявляющиеся в виде нарушения чувствительности в большом пальце и мизинце стопы соответственно, зачастую связаны с грыжами межпозвоночных дисков L4–5 и L5–S1.

Интерпретация жалоб, связанных с повреждением нервных корешков, и идентификация нарушений чувствительности могут быть затруднены в связи с тем, что дерматомы частично перекрывают друг друга (см. нижнюю левую иллюстрацию). В таком случае при попытке выявить сдавление конкретного нервного корешка кожная ветвь соседнего чувствительного нерва может дать ложноотрицательный результат.

Боль в определенном дерматоме может быть проявлением как кожной, так и *висцеральной боли (боли внутренних органов)*, иррадиирующей в данный сегмент. Например, боль при воспалении серозной оболочки легких (плеврите) может быть принята за боль в плече, так как и кожа плеча, и серозная оболочка легких (плевры) иннервируются спинномозговым нервом С3–С5 (диафрагмальный нерв).

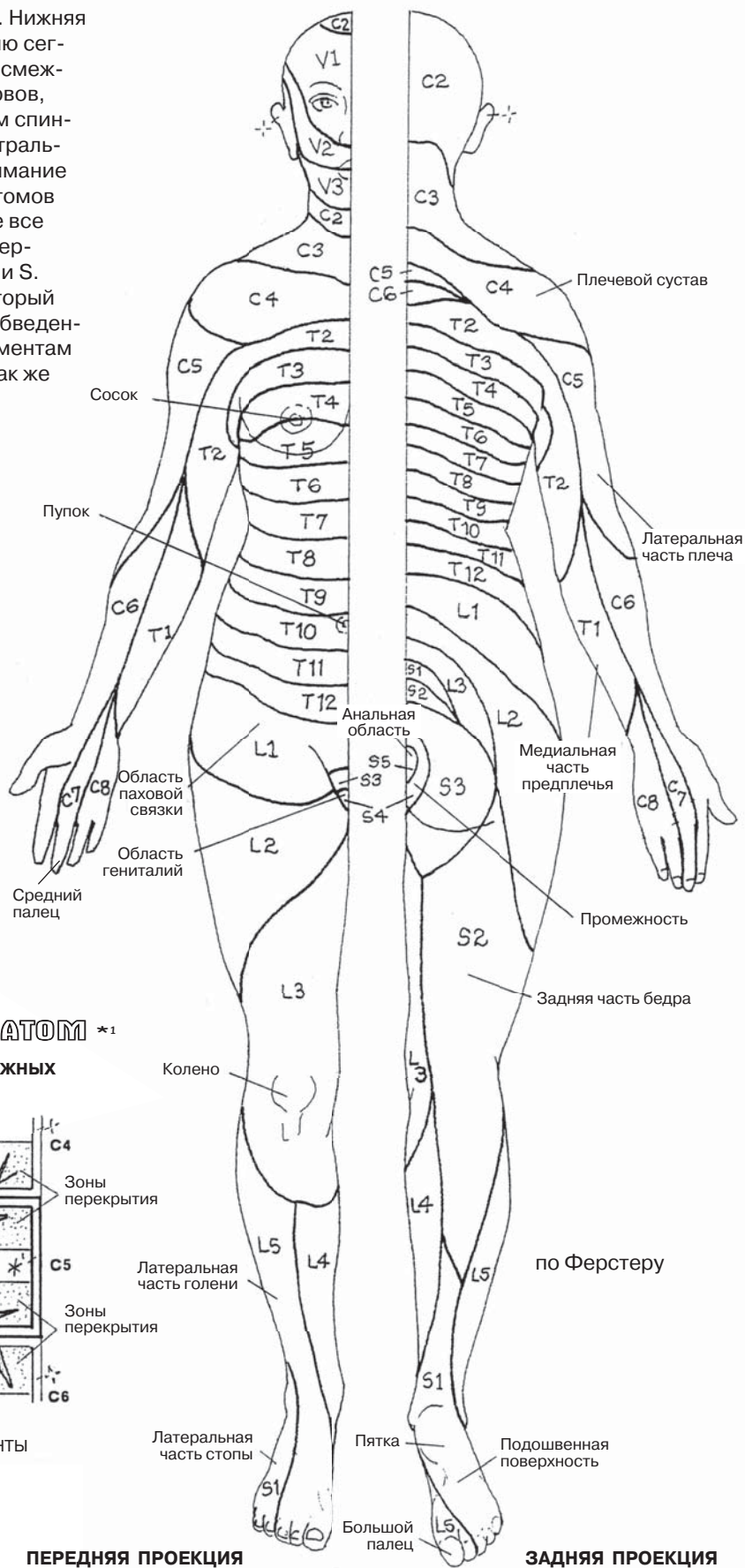
Нерв С1 не имеет соответствующего дерматома, так как в нем отсутствуют чувствительные волокна, хотя в некоторых случаях он может принимать участие в иннервации сегмента С2. Так как спинномозговые нервы С5–Т1 иннервируют верхние конечности, то дерматомы С4 и Т2 заходят на стенку грудной клетки. Соответственно, ввиду того что нервы L4–S1 иннервируют нижние конечности, дерматомы L3 и S1 заходят на поясничный отдел спины.

ПЕРИФЕРИЧЕСКАЯ НЕРВНАЯ СИСТЕМА ДЕРМАТОМЫ

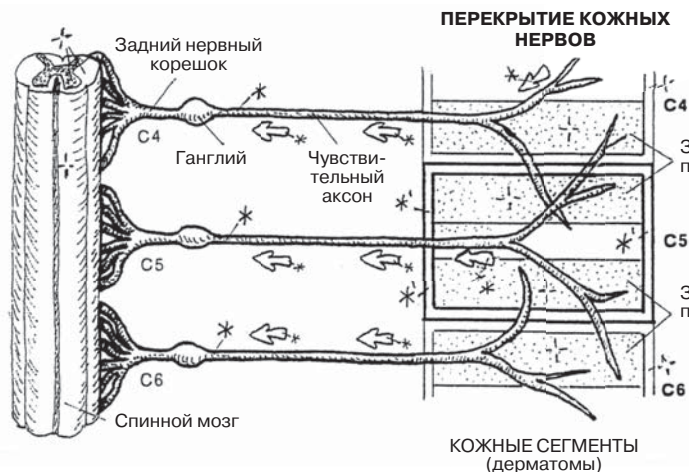
Советы по раскрашиванию. Сначала прочтите текст. Нижняя левая схема иллюстрирует чувствительную иннервацию сегмента кожи (дерматома), а также степень перекрытия смежных дерматомов и кожных ветвей спинномозговых нервов, которые их иннервируют. (1) Раскрасьте серым цветом спинномозговые нервы, а также прямоугольную рамку центрального дерматома на нижней левой схеме. Обратите внимание на зоны перекрытия. (2) Для раскраски 5 групп дерматомов используйте неяркие цвета. Одним цветом раскрасьте все дерматомы, отмеченные буквой V, другим цветом — дерматомы, отмеченные буквой С, так же поступите с Т, L и S. Аккуратно обведите все С-дерматомы тем цветом, который вы используете для буквы С, а затем раскрашивайте обведенный участок, уделяя внимание отдельным кожным сегментам и соответствующим спинномозговым нервам. Точно так же поступайте с группами Т, L и S-дерматомов.

ДЕРМАТОМЫ, ИННЕРВИРУЕМЫЕ

ТРОЙНИЧНЫМ НЕРВОМ V1–V3
ШЕЙНЫМИ СПИНОМОЗГОВЫМИ
НЕРВАМИ C2–C3
ГРУДНЫМИ СПИНОМОЗГОВЫМИ
НЕРВАМИ T1–T12
ПОЯСНИЧНЫМИ СПИНОМОЗГОВЫМИ
НЕРВАМИ L1–L5
КРЕСТЦОВЫМИ СПИНОМОЗГОВЫМИ
НЕРВАМИ S1–S5



СПИНОМОЗГОВОЙ НЕРВ * ДЕРМАТОМ *1



ПЕРЕДНЯЯ ПРОЕКЦИЯ

ЗАДНЯЯ ПРОЕКЦИЯ

Информация из внешней и внутренней среды попадает в мозг от чувствительных окончаний — **рецепторов**. Большинство из них способны трансформировать энергию механического, химического, электрического или светового воздействия в электромеханические импульсы, которые затем могут быть переданы по волокнам нервной системы. После воздействия раздражителя информационный, или чувствительный, импульс, сгенерированный рецепторами, передается по отросткам чувствительных нейронов в ЦНС, в конечном итоге достигая таламуса. Отсюда импульсы проводятся к чувствительной зоне коры больших полушарий (сознательная интерпретация) или же к двигательным центрам для соответствующего (рефлекторного) ответа — см. верхнюю правую схему.

Экстероцепторы расположены в наружных покровах тела. К мономодальным экстероцепторам относятся фоторецепторы сетчатки глаза (воспринимают свет, разд. 94), вкусовые рецепторы (воспринимают химические стимулы, разд. 99) и слуховые рецепторы (воспринимают звуковые раздражители, разд. 98); эти рецепторы на рисунках не показаны. К полимодальным экстероцепторам относятся кожные чувствительные окончания, которые бывают свободные и инкапсулированные. **Свободные нервные окончания** (на схеме обозначены литерой D), как единичные, так и образующие нервные сплетения, располагаются в эпидермисе, а также практически во всех соединительных тканях организма. Они могут выполнять функцию терморецепторов (восприятие холодного/горячего), механорецепторов (слабое прикосновение) или болевых рецепторов (ноцицепторы). Свободные нервные окончания образуют спирали вокруг волосных фолликулов; они чувствительны к движениям стержня волоса. Отростчатые **клетки Меркеля** также относятся к свободным рецепторным окончаниям. Они находятся в базальном слое эпидермиса (см. разд. 15) и содержат нейромедиаторы, выполняющие нейроэндокринную функцию. Эти клетки способны воспринимать слабые прикосновения (то есть отвечают за тактильную чувствительность, или осязание).

Тельца Мейснера представляют собой инкапсулированные нервные окончания, располагающиеся в дерме и воспринимающие тактильные раздражители. **Тельца Руффини** являются инкапсулированными рецепторами, реагирующими на механические воздействия (растяжение, скручивание); их особенно много в тех местах, где кожа толстая.

Проприоцепторы располагаются в более глубоких тканях — фасциях, сухожилиях, связках, капсулах суставов, мышцах. Они воспринимают растяжение, движение, давление и изменение в положении тела. **Тельца Пачини** — это большие многослойные механорецепторы, которые генерируют электромеханические импульсы в ответ на давление и вибрацию. **Нервно-мышечные веретена**, или *рецепторы растяжения мышц*, состоят из двух типов особых интрафузальных мышечных волокон (волокна с ядерной сумкой и с ядерной цепочкой). Нервные окончания оплетают эти волокна в виде спирали (кольцеспиральные окончания) или грозди (гроздьевидные окончания). Такие мышечные волокна укорачиваются только в ответ на растяжение (под влиянием эфферентных импульсов от гамма-мотонейронов спинного мозга), в результате чего афферентные импульсы от чувствительных окончаний начинают поступать в мозжечок. Рефлекторный ответ от двигательных нейронов приводит к сокращению интрафузальных волокон, что способствует устойчивости к растяжению. Благодаря нервно-мышечным веретенам центральная нервная система регулирует мышечный тонус и сокращения мышц. **Сухожильный орган Гольджи** — инкапсулированная рецепторная структура, располагающаяся в местах соединения мышц с пучками сухожилий. Они генерируют электромеханические импульсы в ответ на деформацию (растяжение) сухожилий.

Интероцепторы (не показаны) — это свободные или инкапсулированные чувствительные окончания, часто связанные с особыми эпителиальными клетками, располагающимися в стенках сосудов и внутренних органов (не в коже). К ним относятся хеморецепторы (реагируют на уровень кислорода или углекислого газа в периферической крови), барорецепторы (воспринимают колебания кровяного давления, а также давления в дыхательных путях) и ноцицепторы (отвечают за восприятие боли).

ПЕРИФЕРИЧЕСКАЯ НЕРВНАЯ СИСТЕМА ЧУВСТВИТЕЛЬНЫЕ ОКОНЧАНИЯ — РЕЦЕПТОРЫ

Советы по раскрашиванию. (1) Раскрасьте названия структур на схеме чувствительных (афферентных) путей вверху справа, а затем всю схему. Раскрасьте рецептор (А), чувствительный аксон (В) и восходящий спинно-таламический путь (С). Раскрасьте таламус (С), таламокортикальный путь (С') и чувствительную зону коры головного мозга. (2) Раскрасьте термины под заголовком «Экстероцепторы» (D–E²), в том числе обведенную в рамку схему клетки Меркеля (D¹) справа, раскрасьте сами рецепторы D–E² и их чувствительные аксоны. (3) Раскрасьте термины под заголовком «Проприоцепторы» и соответствующие рецепторы (F¹–F³). Тельце Пачини (F¹), относящееся к проприоцепторам, вы можете видеть в нижней части разреза участка кожи. Раскрасьте целиком нервно-мышечное веретено (F²), за исключением экстрафузальных мышечных волокон. Раскрасьте нервно-сухожильное веретено и аксон (F³) в рамке внизу.

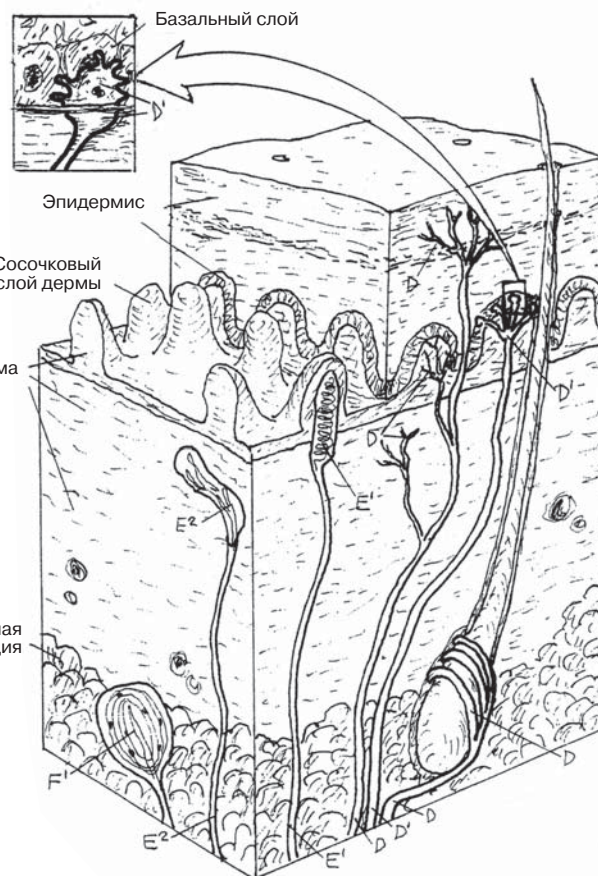
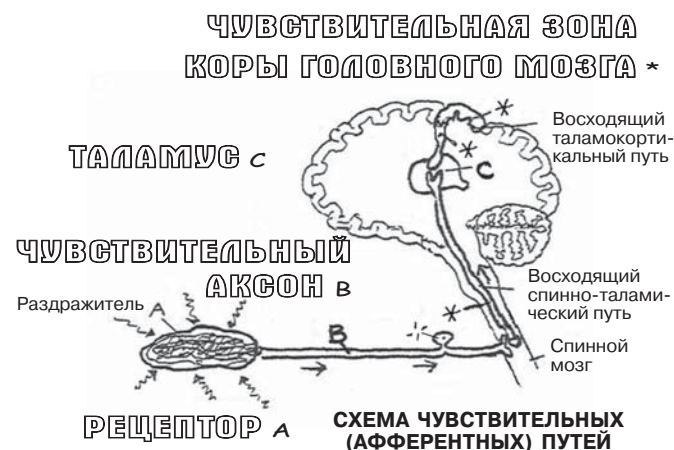
РЕЦЕПТОРЫ

ЭКСТЕРОЦЕПТОРЫ

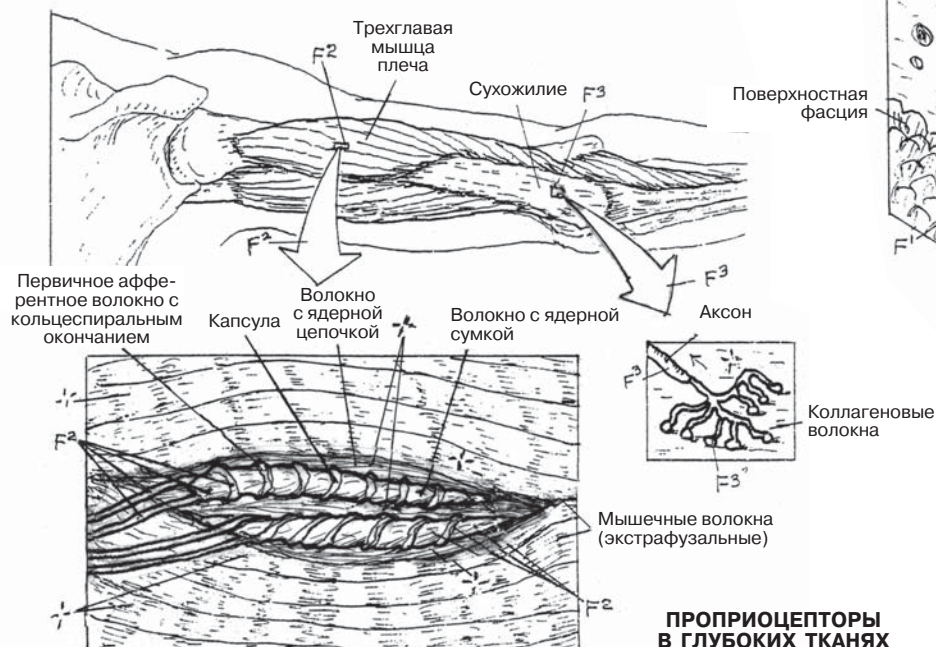
СВОБОДНЫЕ НЕРВНЫЕ ОКОНЧАНИЯ / АКСОН D
КЛЕТКА МЕРКЕЛЯ (СОСЯЗАНИЕ) / АКСОН D¹
ИНКАПСУЛИРОВАННЫЕ ОКОНЧАНИЯ E –
ТЕЛЬЦЕ МЕЙСНЕРА (СОСЯЗАНИЕ) / АКСОН E¹
ТЕЛЬЦЕ РУФФИНИ (МЕХАНИЧЕСКИЕ
ВОЗДЕЙСТВИЯ) / АКСОН E²

ПРОПРИОЦЕПТОРЫ

ТЕЛЬЦЕ ПАЧИНИ (ДАВЛЕНИЕ) / АКСОН F¹
НЕРВНО-МЫШЕЧНОЕ ВЕРЕТЕНО /
СМЕШАННЫЙ АКСОН F²
НЕРВНО-СУХОЖИЛЬНОЕ ВЕРЕТЕНО /
АКСОН F³
ИНТЕРОЦЕПТОРЫ (не показаны)



**ЭКСТЕРОЦЕПТОРЫ
В КОЖЕ**



**ПРОПРИОЦЕПТОРЫ
В ГЛУБОКИХ ТКАНЯХ**

Автономная нервная система иннервирует гладкую мускулатуру органов, регулирует деятельность сердечной мышцы и желез (своих эффекторов). Ее характерной особенностью являются двухнейронные эфферентные пути, которые состоят из двух основных компонентов: *преганглионарных* и *постганглионарных нейронов*.

Автономная, или **вегетативная**, нервная система (**ВНС**) является частью периферической нервной системы и состоит из двух отделов: симпатического и парасимпатического. **Симпатическая нервная система** (ее центры расположены в грудопоясничном отделе спинного мозга) отвечает за приспособление организма к стрессовому воздействию (реакция по типу «бей или беги»). При ее активации происходит расширение зрачков, учащение сердцебиения и дыхания, увеличение притока крови к мозгу и скелетной мускулатуре, сокращение сфинктеров, а также подавление секреции желез, за исключением потовых. **Парасимпатическая нервная система** (ее центры располагаются в стволе мозга, а также крестцовом отделе спинного мозга) регулирует работу внутренних органов (кишечная перистальтика, секреция желез и т.д., см. разд. 93). Обе системы работают взаимосвязанно для обеспечения постоянства внутренней среды организма в любой момент времени (поддержание гомеостаза).

Чувствительные импульсы от внутренних органов проводятся по висцеральным афферентным (чувствительным) нейронам, которые являются эквивалентами соматических чувствительных нейронов (ОСА). Эти нейроны не относятся к эфферентной части ВНС (для уточнения терминов см. Глоссарий, «Черепные нервы»). Как в симпатическом, так и в парасимпатическом отделах ВНС проведение импульсов от ЦНС к органам начинается с **преганглионарных нейронов**. Тела этих нейронов располагаются в боковых рогах спинного мозга на уровнях T1–L2 (см. разд. 84А, а также верхний правый рисунок на этой странице). Миелинизированные аксоны преганглионарных нейронов выходят из спинного мозга в составе передних (двигательных) корешков, а затем идут в спинномозговом нерве, от которого ответвляются в виде **белых соединительных ветвей** по направлению к узлам симпатического ствола, расположенного антеролатерально с двух сторон от позвоночника (см. нижнюю правую иллюстрацию в разд. 84А, см. переднюю и переднебоковую проекции, а также схему путей на этой странице). Существуют четыре варианта дальнейшего хода **преганглионарных волокон**: (1) после входа в симпатический ствол они могут образовывать синапс с **постганглионарным нейроном** на том же уровне либо перед образованием синапса они могут (2) подниматься или (3) спускаться на несколько сегментов. Далее **постганглионарные волокна** покидают симпатический ствол на уровне синапса в составе **серых соединительных ветвей** и идут в составе спинномозгового нерва. Эти волокна иннервируют гладкую мускулатуру артерий (а также некоторых вен) согласно распределению ветвей спинномозгового нерва; кроме того, они иннервируют структуры в толще кожи: потовые железы, мышцы, поднимающие волосы, а также гладкомышечные клетки стенок артерий. Наконец, часть преганглионарных волокон проходит через симпатический ствол транзитом, не прерываясь, и (4) отходит кпереди в составе **внутренностных нервов** к симпатическим и парасимпатическим узлам и сплетениям, расположенным на передней поверхности брюшной части аорты. Подробнее об этих внутренностных нервах вы можете прочитать на следующей странице.

ВЕГЕТАТИВНАЯ (АВТОНОМНАЯ) НЕРВНАЯ СИСТЕМА

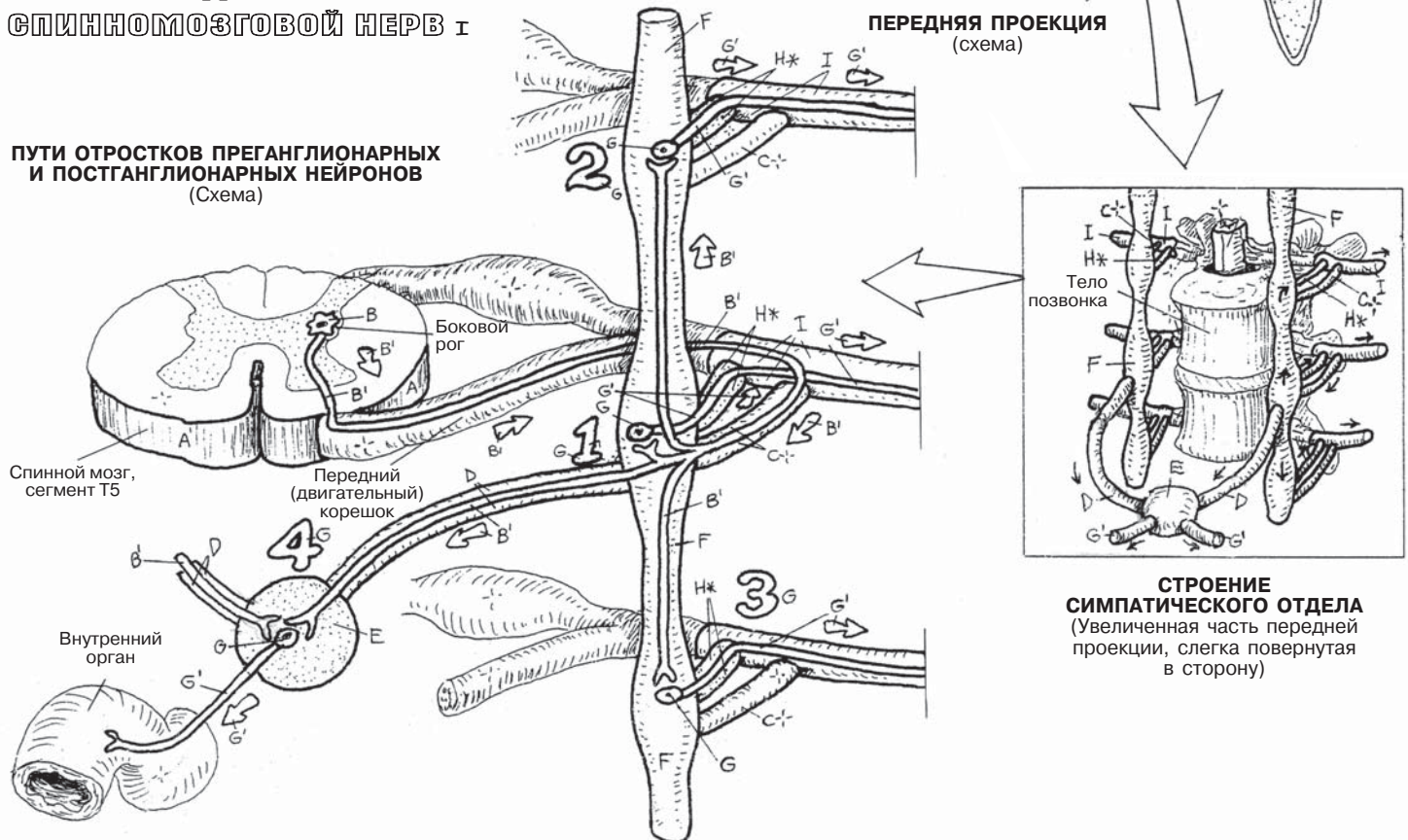
ВНС: СИМПАТИЧЕСКИЙ ОТДЕЛ (1)

Советы по раскрашиванию. Раскрашивайте страницы 91–93 в одно и то же время. Используйте резко контрастные цвета для преганглионарных (В, В') и постганглионарных (G, G') нейронов. (1) Раскрасьте путь проведения импульсов, начиная с тел преганглионарных нейронов (В) на верхнем правом рисунке, обведенных в рамку (А), обозначающую сегменты Т1–L2 спинного мозга. (2) Раскрасьте литеры D, E, и F на верхнем левом рисунке, затем, согласно стрелкам, перейдите к иллюстрации в рамке и раскрасьте увеличенные элементы. (3) Раскрасьте нижнюю левую «Схему путей отростков преганглионарных и постганглионарных нейронов». Начните с пути 1, затем перейдите к путям 2, 3 и 4. (4) В последнюю очередь раскрасьте вспомогательные части А и Н* на двух нижних иллюстрациях.

СИМПАТИЧЕСКИЙ ОТДЕЛ (1)

СПИНОЙ МОЗГ, СЕГМЕНТЫ Т1–L2 А
 ТЕЛА ПРЕГАНГЛИОНАРНЫХ НЕЙРОНОВ В
 ПРЕГАНГЛИОНАРНЫЕ ВОЛОКНА В'
 БЕЛЫЕ СОЕДИНИТЕЛЬНЫЕ ВЕТВИ С*
 ВНУТРЕННОСТНЫЙ НЕРВ D
 ПРЕВЕРТЕБРАЛЬНЫЕ ГАНГЛИИ/СПЛЕТЕНИЯ E
 СИМПАТИЧЕСКИЙ СТВОЛ
 (ПАРАВЕРТЕБРАЛЬНЫЕ ГАНГЛИИ) F
 ТЕЛА ПОСТГАНГЛИОНАРНЫХ НЕЙРОНОВ G
 ПОСТГАНГЛИОНАРНЫЕ ВОЛОКНА G'
 СЕРЫЕ СОЕДИНИТЕЛЬНЫЕ ВЕТВИ Н*
 СПИНОМОЗГОВОЙ НЕРВ I

ПУТИ ОТРОСТКОВ ПРЕГАНГЛИОНАРНЫХ И ПОСТГАНГЛИОНАРНЫХ НЕЙРОНОВ (Схема)



СЕГМЕНТЫ СПИНОГО МОЗГА (Схема; показаны тела симпатических преганглионарных нейронов)

Средний мозг
 Продолговатый мозг
 Спинальный мозг
 А
 В
 Т1
 Т2
 Т3
 Т4
 Т5
 Т6
 Т7
 Т8
 Т9
 Т10
 Т11
 Т12
 L1
 L2

Позвонок Т1
 Кости грудной клетки (обрезаны)
 Т5
 Т10
 Т12
 L2
 D
 E
 F
ПЕРЕДНЯЯ ПРОЕКЦИЯ (схема)

С*
 I
 H*
 Тело позвонка
 F
 G'
 G
СТРОЕНИЕ СИМПАТИЧЕСКОГО ОТДЕЛА
 (Увеличенная часть передней проекции, слегка повернутая в сторону)

Симпатические волокна, иннервирующие кожу и внутренние органы, берут свое начало от тел преганглионарных нейронов, расположенных в груднопоясничных сегментах спинного мозга — см. левую часть схемы спинного мозга. Аксоны преганглионарных нейронов выходят из спинного мозга в составе передних корешков спинномозговых нервов, от которых через некоторое время отходят в виде *белых соединительных ветвей*, направляющихся к узлам симпатического ствола.

Преганглионарные волокна поднимаются, опускаются или остаются на том же уровне симпатического ствола, образуя синапсы с постганглионарными нейронами, отростки которых направляются к коже. Аксоны постганглионарных нейронов отходят от узлов симпатического ствола в виде *серых соединительных ветвей*, затем идут в спинномозговых нервах С1–С₀1 и достигают кожи в составе кожных нервов. Эти аксоны стимулируют секреторную активность потовых (и только потовых) желез, сокращение мышц, поднимающих волосы, а также сужение кровеносных сосудов, за исключением артерий головы/мозга и скелетных мышц. Соответствующей парасимпатической иннервации в коже нет. Волокна, иннервирующие кровеносные сосуды, идут в составе спинномозговых нервов, а затем оплетают соответствующие сосуды в виде периваскулярных сетей. В целом *симпатическая система готовит организм к реакции типа «беги», а если это не помогает, то к реакции типа «бей»*. Вся работа симпатической системы основана на этом фундаментальном принципе.

Постганглионарные нейроны, принимающие участие в иннервации сосудов и желез головы, отходят от верхних шейных ганглиев, образуя по ходу околососудистые сети вокруг артерий. Эти волокна не входят в состав спинномозговых нервов. Постганглионарные волокна, иннервирующие сердце и легкие, отходят от верхних узлов симпатического ствола и достигают соответствующих органов в составе сердечного сплетения и нервов, а также легочного сплетения. За счет локального выброса этими волокнами катехоламинов (адреналин, норадреналин и др.) происходит расширение бронхов, увеличение частоты и силы сердечных сокращений.

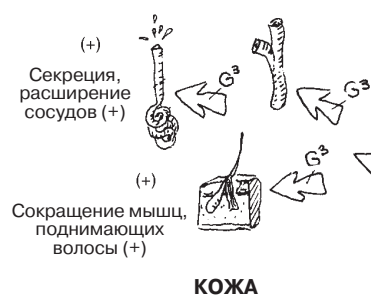Преганглионарные волокна, иннервирующие органы брюшной полости и таза, покидают спинной мозг на уровне сегментов Т5–L2, идут в составе белых соединительных ветвей и проходят транзитом через симпатический ствол, не образуя синапсов. Они формируют три пары **внутренностных нервов** (большие, малые и низшие), которые идут от симпатического ствола к превертебральным узлам на передней поверхности аорты и симпатическим сплетениям, где образуют синапсы с постганглионарными нейронами. Активность этих волокон приводит к снижению секреции желез и перистальтики кишечника, сокращению сфинктеров (вспомните о реакции по типу «бей или беги»). Помимо этого, они стимулируют выработку адреналина и, в меньшей степени, норадреналина мозговым слоем надпочечников. От нижних (крестцовых) ганглиев постганглионарные волокна отходят в составе серых соединительных ветвей (напоминаем, что белые соединительные ветви имеются только у сегментов Т1–L2). Вместе с соматическими спинномозговыми нервами эти волокна идут к тазовым (и другим близлежащим) сплетениям, от которых далее направляются к нисходящей ободочной и прямой кишкам, заднепроходному каналу, анусу, мочевым путям в полости таза и области промежности, к простате, матке и половым органам. Возбуждение этих волокон приводит к сокращению сфинктеров (в том числе анального и мочевого), снижению сократительной активности кишечника, расслаблению мышечного слоя стенки мочевого пузыря. Помимо этого, они стимулируют секрецию мужских и женских половых желез, маточные сокращения, а также сокращения мышц промежности и уретры в момент эякуляции.

ВЕГЕТАТИВНАЯ (АВТОНОМНАЯ) НЕРВНАЯ СИСТЕМА

ВНС: СИМПАТИЧЕСКИЙ ОТДЕЛ (2)

Советы по раскрашиванию. Для литер В, D, и G используйте те же цвета, что и в разделе 91.

(1) Начните с терминов и преганглионарных волокон (В) в левой половине рисунка, волокон, иннервирующих кожу (G), а также их эффекторов (G³) в левой верхней части схемы. (2) Раскрасьте термины и соответствующие им структуры в правой половине рисунка, преганглионарные волокна (В), а также внутренностные нервы (D), иннервирующие органы брюшной полости. (3) Раскрасьте термины и соответствующие постганглионарные волокна, иннервирующие органы грудной клетки и головы (G, G¹, G²), а также постганглионарные волокна, идущие от паравертебральных узлов к органам промежности, брюшной полости и полости таза (G⁴, G⁵).



ВНС СИМПАТИЧЕСКИЙ ОТДЕЛ (2)

ПРЕАНГЛИОНАРНЫЕ НЕЙРОНЫ В ВНУТРЕННОСТНЫЕ НЕРВЫ D

СИМПАТИЧЕСКИЙ СТВОЛ (не раскрашивать)

ПОСТАНГЛИОНАРНЫЕ НЕЙРОНЫ G

ВОЛОКНА, ИННЕРВИРУЮЩИЕ:

ОРГАНЫ ГОЛОВЫ И ШЕИ G¹

ОРГАНЫ ГРУДНОЙ КЛЕТКИ G²

КОЖУ G³

ПОТОВЫЕ ЖЕЛЕЗЫ G³

МЫШЦЫ, ПОДНИМАЮЩИЕ

ВОЛОСЫ G³

КРОВЕНОСНЫЕ СОСУДЫ G³

ОРГАНЫ БРЮШНОЙ ПОЛОСТИ G⁴

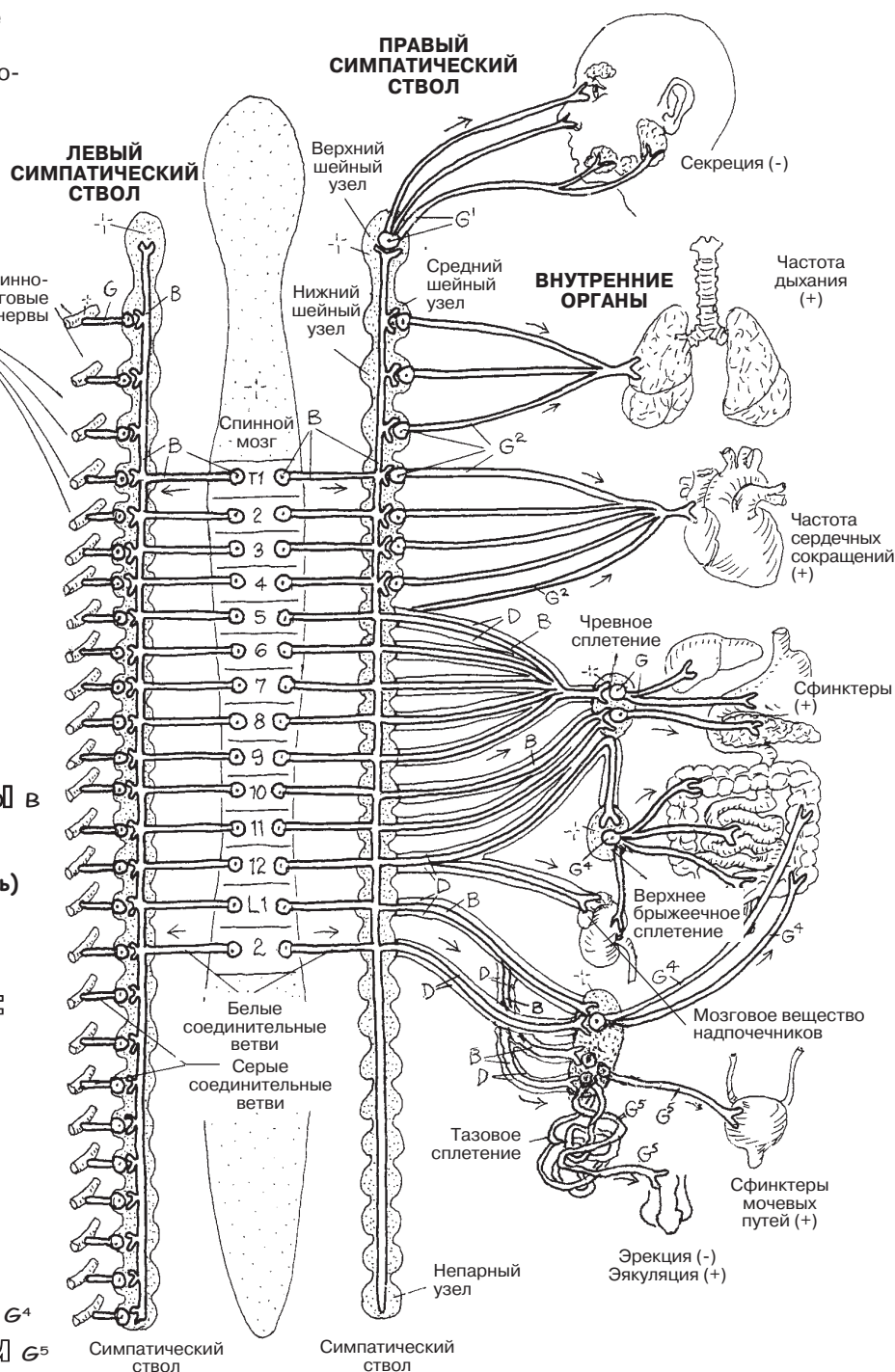
ОРГАНЫ ТАЗА/ПРОМЕЖНОСТИ G⁵

СИМПАТИЧЕСКАЯ НЕРВНАЯ СИСТЕМА

(Пояснение к схемам симпатического ствола, изображенным ниже)

1. В левой части рисунка эфферентные пути изображены в виде преганглионарных и постганглионарных нейронов, идущих к коже в составе серых соединительных ветвей и спинномозговых нервов.

2. В правой части рисунка эфферентные пути представлены преганглионарными нейронами, внутренностными нервами, иннервирующими органы брюшной полости, постганглионарными волокнами, принимающими участие в иннервации органов грудной клетки, головы, полости таза, а также образующими сплетения промежности.



Парасимпатический отдел ВНС, центры которого расположены в стволе мозга и крестцовом отделе спинного мозга, отвечает за осуществление жизнеобеспечивающих функций организма (то есть стимулирует активность слизистых и пищеварительных желез, а также расслабляет сфинктеры). На первый взгляд отделы ВНС выполняют кардинально противоположные функции. На самом деле они слаженно работают вместе; при этом проявления активности симпатического отдела, пожалуй, немного более индивидуальны, чем парасимпатического. Тем не менее сытный обед при здоровом пищеварении или облегчение мочевого пузыря после долгой поездки за рулем доставляют не меньшее удовольствие, чем победа в трудном забеге.

Преганглионарные нейроны (общие висцеральные эфферентные) залегают в среднем мозге; в составе глазодвигательного (III черепного) нерва (V1) их аксоны через верхнюю глазничную щель проникают в глазницу, где в ресничном узле (E1) образуют синапсы с постганглионарными нейронами (раздел 94 и 96). Постганглионарные волокна (G1) идут к задней части глазного яблока, проникают в него и направляются к радужной оболочке глаза, иннервируя сфинктер зрачка. Преганглионарные нейроны (общие висцеральные эфферентные), волокна которых входят в состав лицевого нерва (V2), берут свое начало от участка ствола мозга, расположенного между мостом и продолговатым мозгом. Часть волокон направляется к крылонебной ямке (расположена латеральнее задней части полости носа и носоглотки), где образует синапсы с постганглионарными нейронами крылонебного узла (E2). Постганглионарные волокна (G2) иннервируют слизистую оболочку полости рта и носа, а также слезную железу, расположенную в верхнем латеральном углу глазницы. Преганглионарные волокна (V3; GVE), входящие в состав языкоглоточного нерва (IX), начинающиеся от ядер, расположенных в задней верхней части продолговатого мозга, идут к ушному узлу (E4) по особому пути. Они выходят через яремное отверстие, проходят через полость среднего уха, выходят из нее через крышу и вместе с волокнами лицевого нерва спускаются в подвисочную ямку, где образуют синапсы с клетками ушного узла. Постганглионарные волокна (G3) иннервируют сравнительно большую по размерам околушную слюнную железу (расположена впереди от уха). Общие висцеральные эфферентные волокна блуждающего нерва (X) распространяются во все отделы от грудной клетки до таза. Эти преганглионарные волокна необычно длинные. От задней части ствола мозга они спускаются по шее вместе с внутренней сонной артерией и внутренней яремной веной, проходят через задний отдел средостения и, пройдя через пищеводное отверстие диафрагмы, достигают желудочно-кишечного тракта. Эти преганглионарные волокна распространяются вплоть до нисходящей ободочной кишки. Узлы этих волокон располагаются в мышечных стенках иннервируемых органов (интрамуральные ганглии). Таким образом, постганглионарные волокна, оканчивающиеся в гладкой мускулатуре внутренних органов и железах, очень короткие.

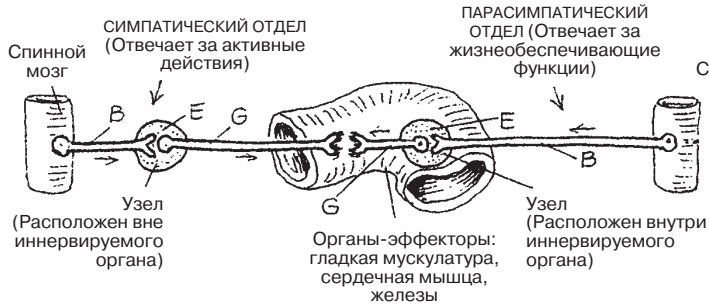
Тела крестцовых преганглионарных нейронов расположены в латеральных рогах крестцовых сегментов 2, 3 и 4 спинного мозга. Их аксоны выходят из спинного мозга в составе передних корешков и образуют отдельные (тазовые внутренностные) нервы. Вместе с симпатическими постганглионарными волокнами эти нервы участвуют в образовании тазового сплетения, от которого направляются к соответствующим органам. Они образуют синапсы с постганглионарными нейронами в интрамуральных ганглиях. Эти волокна стимулируют сокращение гладкой мускулатуры прямой кишки и мочевого пузыря, а также расширение сосудов пениса и клитора (что приводит к эрекции).

ВЕГЕТАТИВНАЯ (АВТОНОМНАЯ) НЕРВНАЯ СИСТЕМА

ВНС: ПАРАСИМПАТИЧЕСКИЙ ОТДЕЛ

Советы по раскрашиванию. Для литер В, D и G используйте те же цвета, что и в разделах 91 и 92. Используйте яркий цвет для литеры E. На данном рисунке изображена парасимпатическая система половины тела (ввиду того, что ее строение симметрично). (1) Раскрасьте тела и аксоны преганглионарных нейронов (B^1-B^3), соответствующие им узлы, а также постганглионарные нейроны, идущие к органам G^1-G^3 . (2) Прделайте то же самое с B^4 , соответствующими узлами E^5 , а также постганглионарными волокнами G^4-G^5 , идущими к иннервируемым органам. (3) Далее раскрасьте крестцовые преганглионарные и постганглионарные нейроны, а также их эффекторные органы (G^4-G^5).

РАСПОЛОЖЕНИЕ УЗЛОВ ВНС



ПАРАСИМПАТИЧЕСКИЙ ОТДЕЛ

ПРЕГАНГЛИОНАРНЫЕ НЕЙРОНЫ В-

- III ЧЕРЕПНОЙ НЕРВ B^1
- VII ЧЕРЕПНОЙ НЕРВ B^2
- IX ЧЕРЕПНОЙ НЕРВ B^3
- X ЧЕРЕПНОЙ НЕРВ B^4

ТАЗОВЫЕ ВНУТРЕННОСТНЫЕ НЕРВЫ D

НЕРВНЫЕ УЗЛЫ E

- РЕСНИЧНЫЙ E^1
- КРЫЛОНЕБНЫЙ E^2
- ПОДНИЖНЕЧЕЛЮСТНОЙ E^3
- УШНОЙ E^4
- ИНТРАМУРАЛЬНЫЙ E^5

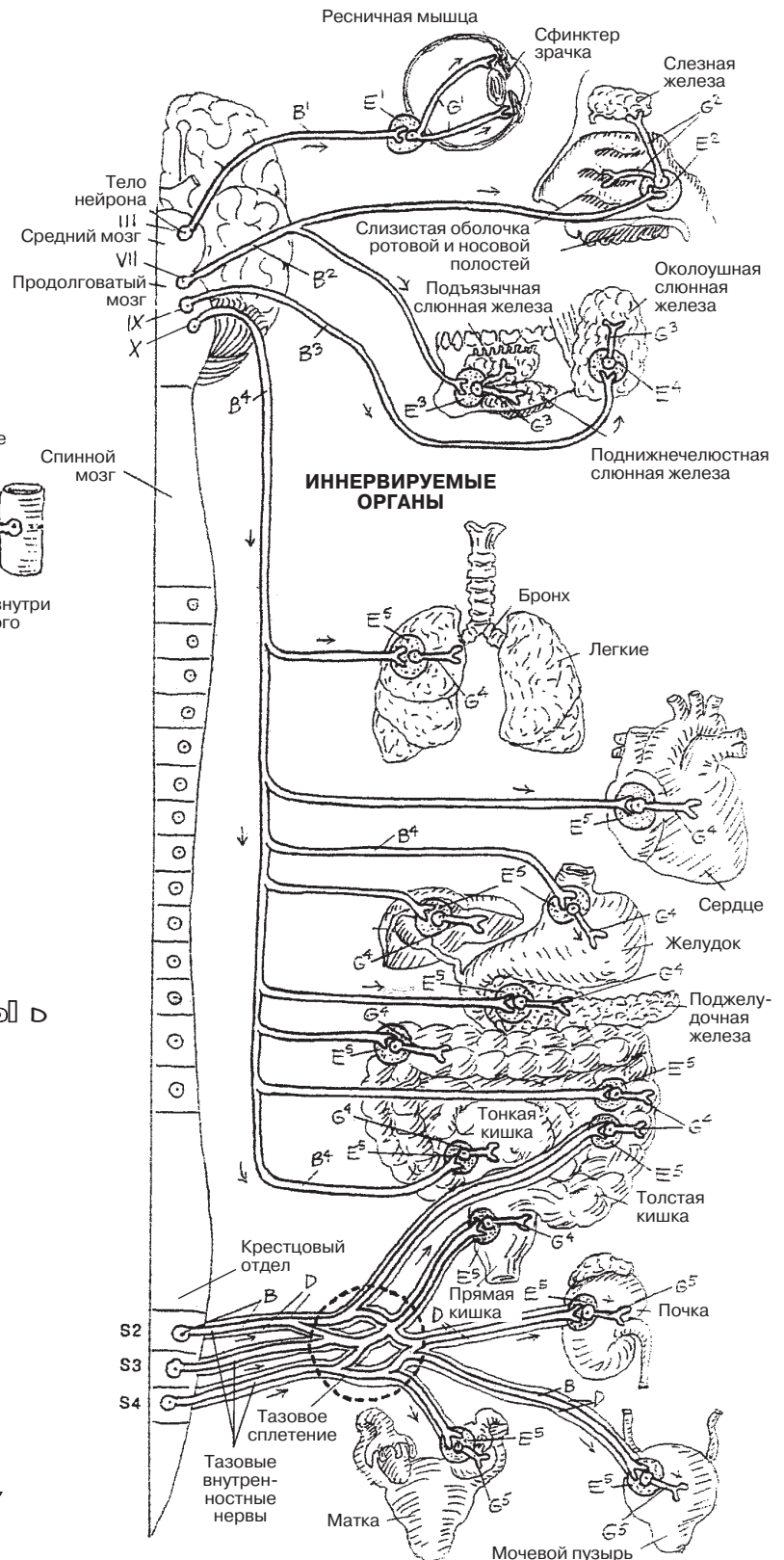
ПОСТГАНГЛИОНАРНЫЕ НЕЙРОНЫ G,

ИДУЩИЕ К:

- ГЛАЗУ G^1
- РОТОВОЙ / НОСОВОЙ ПОЛОСТЯМ G^2
- СЛЮННЫМ ЖЕЛЕЗАМ G^3
- ВНУТРЕННИМ ОРГАНАМ ГРУДНОЙ / БРЮШНОЙ ПОЛОСТИ G^4
- ОРГАНАМ ТАЗА / ПРОМЕЖНОСТИ G^5

ПАРАСИМПАТИЧЕСКАЯ НЕРВНАЯ СИСТЕМА

(На схеме изображена только одна половина)



Глаз представляет собой слой фоточувствительных клеток, а также связанных с ними нейронов (сетчатку), заключенных в белую защитную сферическую фиброзную оболочку (склеру), которая имеет спереди прозрачную часть (роговицу). Роговица состоит из пяти слоев эпителиальных и соединительнотканых клеток и является основной светопреломляющей структурой глаза, так как фокусирует лучи света на сетчатку. Хрусталик состоит из плотно упакованных инкапсулированных неэластичных волокон, которые являются производными эпителиальных клеток. Как и роговица, хрусталик преломляет лучи света и может изменять свою форму и преломляющую способность до достижения человеком среднего возраста. Водянистая влага (внеклеточная жидкость) заполняет переднюю и заднюю камеры глаза и составляет большую часть желеобразного стекловидного тела, занимающего до 80% объема глазного яблока и выполняющего светопреломляющую функцию. Две трети внутренней поверхности задней части склеры выстланы сильно пигментированной сосудистой оболочкой (хориоидея), которая поглощает свет и препятствует его рассеиванию. Кпереди сосудистая оболочка утолщается и образует пигментное фиброзно-мышечное ресничное тело, окружающее хрусталик. Ресничное тело образует выпячивания (отростки), к которым прикрепляются волокна связки, поддерживающей хрусталик (циннова связка). Медиальнее ресничного тела располагается тонкая пигментная эпителиальная фиброзно-мышечная оболочка (радужная оболочка), образующая отверстие (зрачок) спереди от хрусталика.

Зрительная часть сетчатки выстилает немногим больше половины задней внутренней поверхности глазного яблока и продолжается кпереди вплоть до зубчатого края. Зрительная ось — это воображаемая линия, соединяющая середину поля зрения с зоной сетчатки, содержащей желтый пигмент (желтое пятно, *macula lutea*). Желтое пятно имеет углубление (центральная ямка, *fovea centralis*), которое в условиях освещенности является местом наилучшего восприятия зрительных ощущений (формы и цвета). Эта область представляет собой плотное скопление клеток, воспринимающих цвет (колбочки). С носовой стороны на расстоянии около 3 мм от желтого пятна находится диск зрительного нерва — место выхода аксонов, образующих зрительный нерв. Этот участок сетчатки лишен фоточувствительных клеток и потому называется слепым пятном. Слой пигментного эпителия сетчатки прилегает к сосудистой оболочке и участвует в обновлении пигмента близлежащих палочек и колбочек.

Слой фоточувствительных клеток состоит из колбочек, воспринимающих цвет, и палочек, нечувствительных к восприятию цвета, зато в высшей степени чувствительных к свету. Это легко обнаружить ночью: взглядываясь в плохо освещенное или неосвещенное пространство; найдите дерево или какой-нибудь предмет, который вы можете различить с трудом. Смотрите прямо на него, а затем отведите взгляд в сторону, оставив этот предмет в зоне вашего периферического зрения (в которой работают только палочки). После этого вновь посмотрите прямо на предмет. Куда он подевался? Теперь понятно? Палочки в значительной степени способствуют хорошему ночному зрению.

От палочек и колбочек импульсы проходят по биполярным нейронам и далее к слою ганглионарных клеток. В толще этих двух периферических слоев также располагаются многочисленные горизонтальные нейроны (не показаны), которые контактируют с окружающими клетками и влияют на их активность. Аксоны ганглионарных клеток, являющиеся последним звеном в цепи передачи нервных импульсов от сетчатки, образуют волокна зрительного нерва.

СПЕЦИАЛЬНЫЕ ОРГАНЫ ЧУВСТВ ЗРИТЕЛЬНЫЙ АНАЛИЗАТОР (1)

Советы по раскрашиванию. Для элементов под литерой Е используйте оранжевый цвет, G — желтый, M и M¹ — красный, N и N¹ — синий; для литер С, Н, I и К используйте очень светлые цвета. Палочки (O¹) раскрасьте серым цветом, так как они сами не воспринимают цвет. Хрусталик оставьте незакрашенным. (1) Сагиттальный срез глазного яблока и самые верхние иллюстрации раскрашивайте одновременно. (2) Когда будете раскрашивать слои сетчатки, используйте серый цвет для стрелок с темными контурами, обозначающих ход нервного импульса. Стрелки, обозначающие световые лучи, оставьте незакрашенными.

ОБОЛОЧКИ ГЛАЗА

СКЛЕРА А /
РОГОВИЦА А¹+
СОСУДИСТАЯ ОБОЛОЧКА
(ХОРИОИДЕЯ) В
РЕСНИЧНОЕ ТЕЛО С / ОТРОСТКИ С¹
РАДУЖНАЯ ОБОЛОЧКА Д
СЕТЧАТКА Е
ДИСК ЗРИТЕЛЬНОГО НЕРВА F
ЖЕЛТОЕ ПЯТНО G
ЦЕНТРАЛЬНАЯ ЯМКА G¹

ЖИДКОСТНЫЕ СТРУКТУРЫ ГЛАЗНОГО ЯБЛОКА

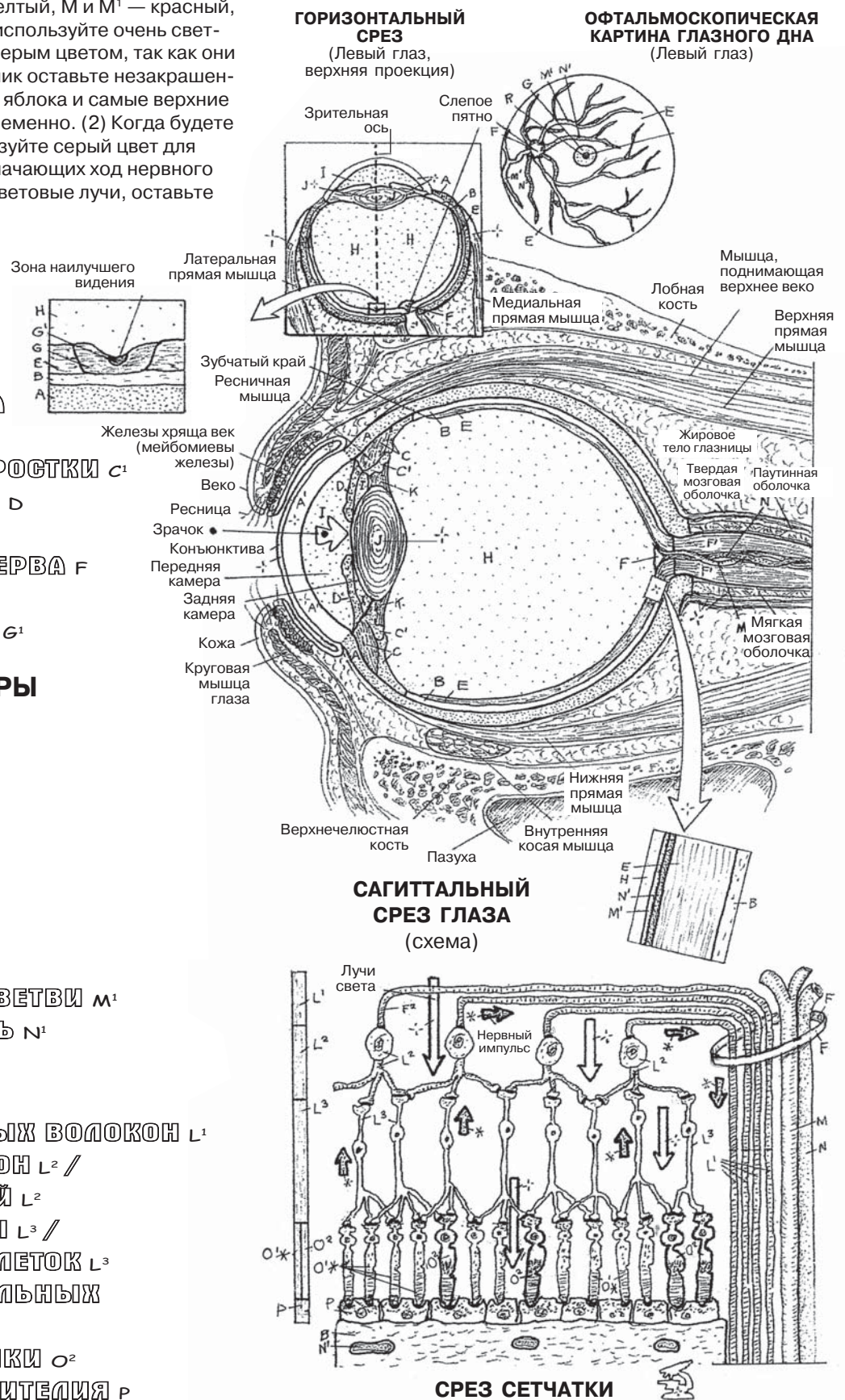
СТЕКЛОВИДНОЕ ТЕЛО H
ВОДЯНИСТАЯ ВЛАГА I

ПРОЧИЕ СТРУКТУРЫ

ХРУСТАЛИК J
ЦИННОВА СВЯЗКА K
ЗРИТЕЛЬНЫЙ НЕРВ L
АРТЕРИЯ СЕТЧАТКИ M / ВЕТВИ M¹
ГЛАЗНАЯ ВЕНА N / ВЕТВЬ N¹

СЛОИ СЕТЧАТКИ

АКСОН L¹ / СЛОЙ НЕРВНЫХ ВОЛОКОН L¹
ГАНГЛИОНАРНЫЙ НЕЙРОН L² /
ГАНГЛИОНАРНЫЙ СЛОЙ L²
БИПОЛЯРНЫЕ НЕЙРОНЫ L³ /
СЛОЙ БИПОЛЯРНЫХ КЛЕТОК L³
СЛОЙ СВЕТОЧУВСТВИТЕЛЬНЫХ
КЛЕТОК O-
ПАЛОЧКИ O¹* КОЛБОЧКИ O²
СЛОЙ ПИГМЕНТНОГО ЭПИТЕЛИЯ P



Между **конъюнктивой** века и роговицей находится слой **слезной жидкости**, который облегчает движение век и **роговицы** друг относительно друга, а также предотвращает развитие воспаления. При смыкании век происходит сдавливание секреторных желез, что приводит к выделению слезной жидкости через протоки на поверхность конъюнктивы. В целом это способствует удалению из глаза инородных частиц. Слезы также играют роль посредника для удаления с роговицы и внутренней поверхности века слущенного эпителия и микроорганизмов при помощи **слезного аппарата** в полость носа. Этим объясняется, почему плачущему человеку часто необходимо сморкаться. Отсутствие слезной жидкости может вызывать болевые ощущения и даже приводить к слепоте. Главная слезная железа расположена в передней верхне-латеральной части глазницы. К другим слезным железам относятся одноклеточные железы конъюнктивы (бокаловидные клетки), а также **железы хряща века (мейбомиевы)**. Благодаря эпизодическим мигательным движениям на поверхности конъюнктивы образуется тонкий слой слезной жидкости, который предотвращает развитие «синдрома сухого глаза». Обычное смыкание век происходит за счет расслабления мышц, форсированное — требует участия круговой мышцы глаза. Размыкание век совершается благодаря сокращению гладкомышечных волокон мышцы Мюллера (она имеет симпатическую иннервацию), а также мышцы, поднимающей верхнее веко.

Водянистая влага — это прозрачная, напоминающая плазму жидкость, заполняющая **переднюю и заднюю камеры глаза**. Она вырабатывается клетками **отростков ресничного тела** и секретируется в заднюю камеру (см. самый нижний рисунок). Жидкость и электролиты поступают из **ресничного тела** путем диффузии. Из задней камеры глаза водянистая влага попадает в переднюю, откуда оттекает в **шлеммов канал** (венозный синус склеры). Канал представляет собой видоизмененную вену, заполненную трабекулярной сетью и расположенную в области соединения склеры и роговицы (угол глаза). Из канала жидкость поступает далее в близкорасположенные вены. Нарушение оттока водянистой влаги является одной из причин повышения **внутриглазного давления (ВГД)**. Повышение ВГД в передней/задней камерах глаза приводит к сдавлению хрусталика, что, в свою очередь, вызывает компрессию **стекловидного тела**, на 99% состоящего из воды. Ввиду того, что жидкость несжимаема, давление передается на прилежащую сетчатку. Постоянное повышенное давление приводит к компрессии сосудов, питающих аксоны и нейроны сетчатки, и повреждению нейронов, что в итоге может вызывать слепоту (глаукому).

СПЕЦИАЛЬНЫЕ ОРГАНЫ ЧУВСТВ ЗРИТЕЛЬНЫЙ АНАЛИЗАТОР (2)

Советы по раскрашиванию. Для структур, обозначенных литерами J, K, L, M, N¹ и O, используйте те же цвета, что и на предыдущей странице (внимание: на ней эти же структуры имели другие литеры). Используйте светлые цвета для раскрашивания элементов A, G и H. Обратите внимание на то, что некоторые структуры, встречающиеся на центральном рисунке, присутствуют также и на нижней схеме.

ВСПОМОГАТЕЛЬНЫЕ СТРУКТУРЫ

СЛЕЗНЫЙ АППАРАТ

Слезная железа A

Слезная жидкость A¹

Слезный проток B

Слезные точки C

Слезные канальцы D

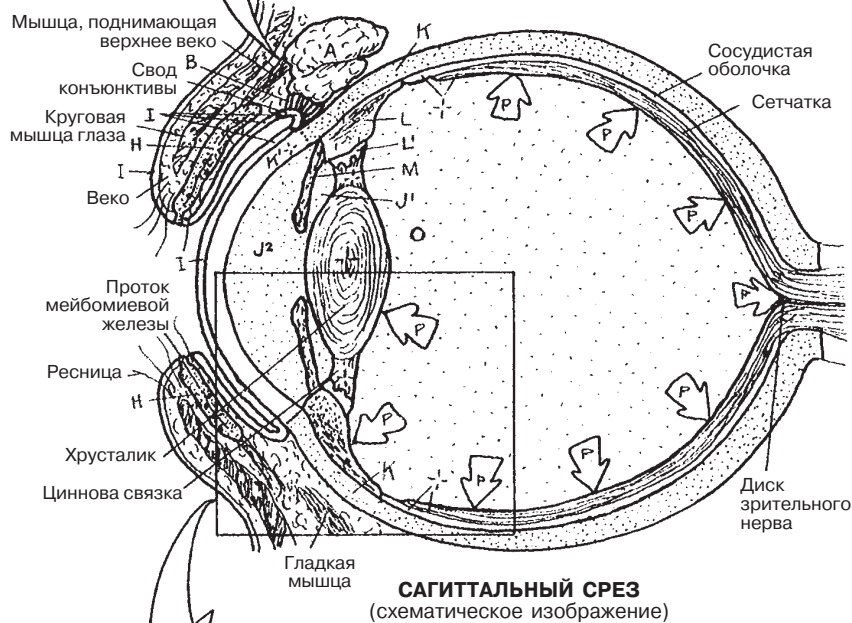
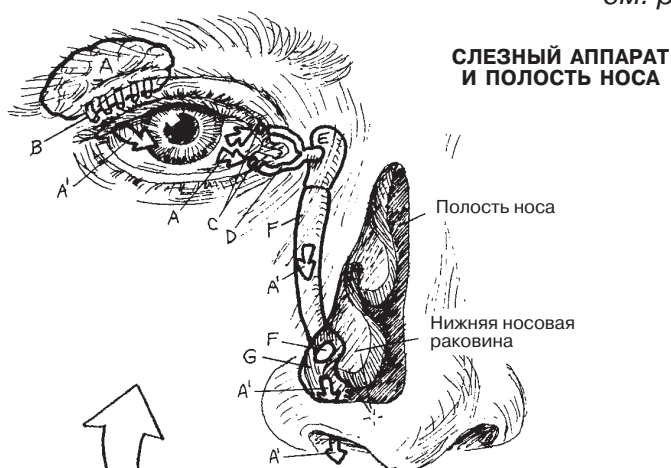Слезный мешок E

Носослезный проток F

Нижний носовой ход G

Хрящевая пластинка /
мейбомиевы железы H

Конъюнктура I



СЕКРЕЦИЯ И ОТТОК ВОДЯНИСТОЙ ВЛАГИ

Направление оттока водянистой
влаги J

Склера K

Роговица K¹

Ресничное тело L

Отростки L¹

Задняя камера глаза J¹

Радужка M

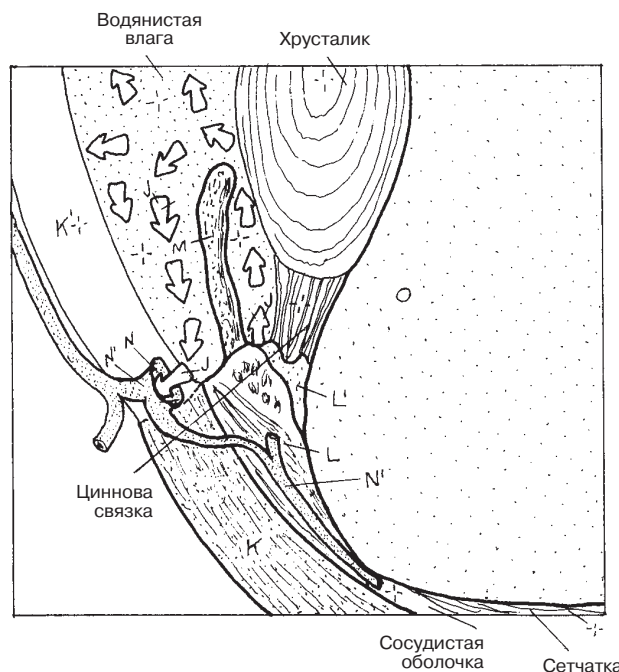
Передняя камера глаза J²

Шлеммов канал N

Вена N¹

Стекловидное тело O

Внутриглазное давление (ВГД) P



ОТТОК ВОДЯНИСТОЙ ВЛАГИ

Глазодвигательные (наружные глазные) мышцы обеспечивают глазам возможность эффективно следить за предметом. Благодаря регуляции со стороны ЦНС глаза совершают согласованные (конвергентные) движения, что обеспечивает бинокулярное зрение. Всего имеется шесть поперечно-полосатых глазодвигательных мышц, четыре из которых — прямые и две — косые. Их иннервация осуществляется волокнами III, IV и VI черепных нервов (см. разд. 83). На самом деле глазодвигательные мышцы выполняют гораздо более сложные функции, чем показано на рисунке, отчасти потому что для совершения ротационных и торсионных движений необходимо сокращение нескольких мышц одновременно. Нарушение параллельности зрительных осей называется *страбизм (косоглазие)*.

К **внутриглазным мышцам** относятся мышцы, расположенные в ресничном теле (**ресничная мышца**) и радужной оболочке (сфинктер зрачка и мышца, расширяющая зрачок). Посмотрите на схему, показывающую работу ресничной мышцы. (1) Сокращение волокон этой мышцы приводит к (2) сморщиванию ткани ресничного тела и расслаблению его отростков, что уменьшает натяжение цинновой связки. В результате этого увеличивается кривизна хрусталика ввиду упругости его внутренних волокон. При рассматривании предметов, находящихся на близком расстоянии, ресничная мышца, иннервируемая волокнами парасимпатической нервной системы, будет сокращаться, поскольку для этого требуется большая преломляющая способность. **Мышца, расширяющая зрачок (*dilator pupillae*)**, состоит из мышечно-эпителиальных клеток, при сокращении которых радужная оболочка подтягивается к ресничному телу, расширяя при этом зрачок. В результате этого в глазное яблоко попадает больше света и улучшается видимость. Иннервация этой мышцы осуществляется симпатическими постганглионарными волокнами. **Сфинктер зрачка (*sphincter pupillae*)** образован циркулярно-расположенными по внутреннему краю радужной оболочки волокнами, иннервируемыми парасимпатической нервной системой. При работе этой мышцы происходит сокращение оболочки и, соответственно, сужение зрачка. Обратите внимание на верхнюю правую схему, демонстрирующую работу глазных мышц.

По завершении раскрашивания обратите внимание на то, что аксоны (K^2), идущие от височных частей сетчатки, не перекрещиваются в **хиазме (перекресте зрительных нервов)**. Обратите внимание на топографо-анатомическое взаимоотношение гипофиза и зрительного перекреста; отсюда становится понятно, почему растущая опухоль гипофиза приводит к выпадению *височных* полей зрения с развитием так называемого «*туннельного зрения*». Функцию перераспределения зрительной информации выполняет **таламус (латеральное коленчатое тело)**, который передает импульсы далее различным центрам, отвечающим за память, и прочим областям центральной нервной системы. **Верхние холмики** являются зрительными рефлекторными центрами, именно благодаря им становятся возможными резкие движения головы и тела в ответ на видимую опасность. Наконец, обратите внимание на то, что двойное изображение, попадающее в **зрительную кору** головного мозга (K и J), перевернуто по сравнению с тем, которое в действительности видит глаз (J и K). При обработке визуальной информации в зрительной коре распознавать изображение в том виде, как оно изначально представляется глазу (J/K), помогает память.

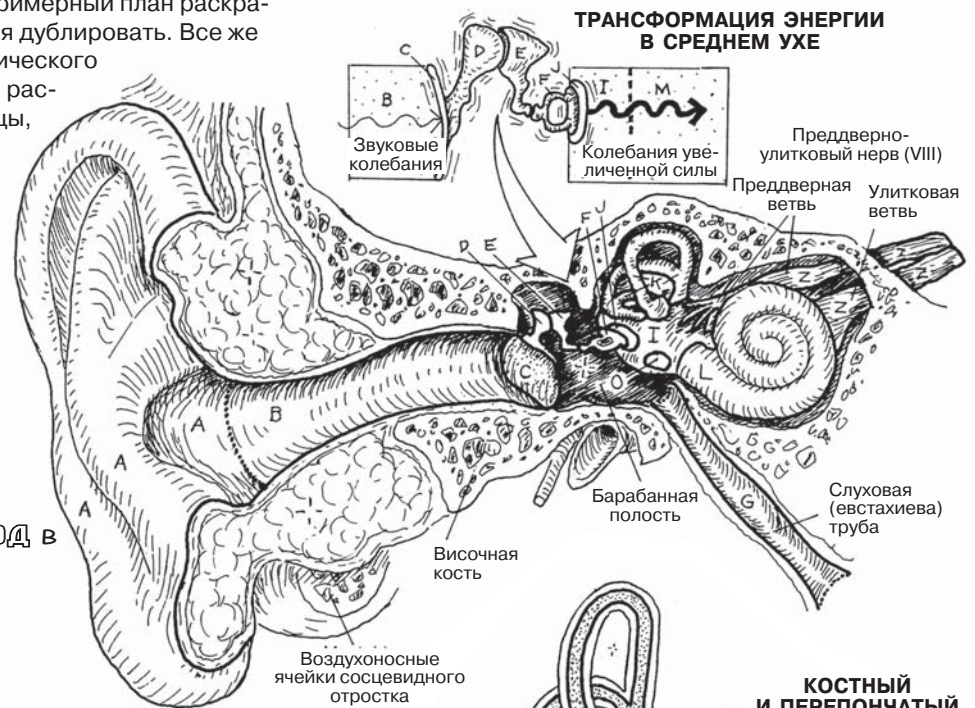
Ухо обеспечивает нам слух и равновесие. В его структуре выделяют наружное, среднее и внутреннее ухо. **Наружное ухо** состоит из **ушной раковины** (коллектор звука) и **наружного слухового прохода** (узкий канал, проводящий звуковую волну к **барабанной перепонке**). Барабанная перепонка, снаружи покрытая кожей, а изнутри — слизистой оболочкой, под действием звуковых волн начинает колебаться, тем самым трансформируя энергию звука в энергию механических колебаний.

Среднее ухо представляет собой небольшую сложно устроенную полость (барабанная полость), в которой расположены три мелкие подвижные косточки (**молоточек — malleus, наковальня — incus и стремечко — stapes**), соединенные между собой синовиальными соединениями. Колебания барабанной перепонки передаются на цепь слуховых косточек, что сопровождается многократным увеличением их механической энергии. Далее колебания передаются через гибкую водонепроницаемую мембрану **овального окна** (граница среднего и внутреннего уха) на жидкостные среды внутреннего уха. В переднемедиальной части барабанной полости расположено отверстие **слуховой трубы**, которая сообщается с полостью носоглотки, обеспечивая выравнивание давления между полостью носа (внешней средой) и полостью среднего уха.

Внутреннее ухо располагается в толще каменной части пирамиды височной кости (см. разд. 23) и представляет собой систему взаимосвязанных каналов и полостей — так называемый **костный лабиринт**, заполненный перилимфой, которая по составу близка к внеклеточной жидкости. Костный лабиринт состоит из **преддверия, полукружных каналов и улитки**. Внутри костного лабиринта находится *вторая система* соединенных между собой каналов и полостей — **перепончатый лабиринт**, который заполнен эндолимфой, напоминающей внутриклеточную жидкость. В перепончатом лабиринте выделяют **мешочки преддверия — сферический и эллиптический (маточка)**, а также **улитковый и полукружные протоки**. Из стенки сферического мешочка берет начало **эндолимфатический проток**, который заканчивается слепо под твердой мозговой оболочкой вблизи внутреннего слухового прохода (см. разд. 25) и обеспечивает дренирование эндолимфы в вены субдурального пространства. Внутри спирального перепончатого **улиткового протока** на базилярной пластинке расположены **поддерживающие (опорные)** и специальные рецепторные **волосковые клетки**, поверх которых расположена гибкая волокнистая гликопротеиновая пластинка (**покровная мембрана**). Перечисленные структуры образуют **кортиеv орган**, преобразующий механическую энергию, возникающую при трении колеблющейся покровной мембраны о волосковые клетки, в электрический импульс. Генерируемые импульсы проводятся по биполярным сенсорным (слуховым) нейронам **VIII черепного нерва**. (Продолжение на следующей странице.)

СПЕЦИАЛЬНЫЕ ОРГАНЫ ЧУВСТВ СЛУХОВОЙ АНАЛИЗАТОР И ОРГАН РАВНОВЕСИЯ (1)

Советы по раскрашиванию. Раскрасьте Z в желтый цвет, A, B, G, I, M, N, W и X — в светлые цвета. Составьте примерный план раскрашивания, так как, возможно, цвета придется дублировать. Все же постарайтесь выбрать для каждого анатомического образования отдельный цвет. (1) Начните с раскрашивания схемы в верхней части страницы, далее раскрашивайте анатомические образования в порядке следования в списке. (2) Продолжите раскрашивание теми же цветами на следующей странице.



НАРУЖНОЕ УХО

Ушная раковина **A**
Наружный слуховой проход **B**
Барабанная перепонка **C**

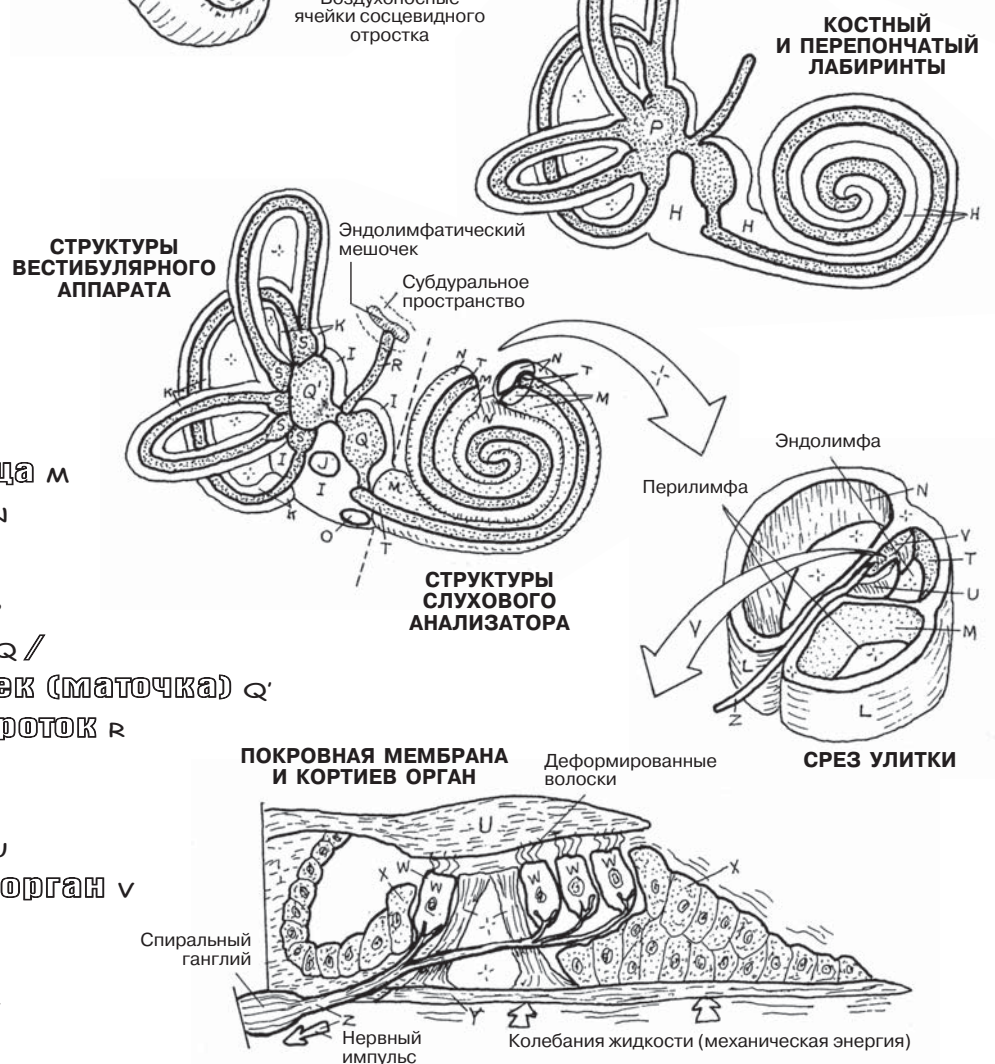
СРЕДНЕЕ УХО

Молоточек **D**
Наковальня **E**
Стремечко **F**
Слуховая труба **G**

ВНУТРЕННЕЕ УХО

Костный лабиринт **H**
Преддверие **I**
Овальное окно **J**
Полукружной канал **K**
Улитка **L**
Вестибулярная лестница **M**
Барабанная лестница **N**
Круглое окно **O**

Перепончатый лабиринт **P**
Сферический мешочек **Q** /
Эллиптический мешочек (маточка) **Q'**
Эндолимфатический проток **R**
Полукружной проток **S**
Улитковый проток **T**
Покровная мембрана **U**
Кортиев (спиральный) орган **V**
Волосковая клетка **W**
Опорная клетка **X**
Базиллярная пластинка **Y**
VIII черепной нерв **Z**



ОРГАН СЛУХА

Краткий обзор. Наружное ухо играет роль коллектора и проводника звуковых волн к барабанной перепонке (1), преобразующей энергию звука в механическую энергию. Колебания барабанной перепонки распространяются через цепь слуховых косточек (2), которые увеличивают механическую энергию колебаний и передают ее овальному окну костного лабиринта внутреннего уха. Колебания стремечка (последней слуховой косточки, (3)) в овальном окне порождают волны в перилимфе **преддверия** костного лабиринта. Звуковая волна распространяется по перилимфе **лестницы преддверия** (2–2,5 оборота) до верхушки улитки, затем через *геликотрему* (4) передается на **барабанную лестницу** (5), и в конечном счете достигает **круглого окна** улитки (6). В нем колебания жидкости угасают.

В разделе 97 (правый нижний рисунок) изображены покровная мембрана и кортиев орган. Колебания перилимфы в лестнице преддверия через крышу перепончатого улиткового протока передаются содержащейся в нем эндолимфы. Колебания эндолимфы создают смещение покровной мембраны, сгибающей волоски **рецепторных волосковых клеток**, что приводит к их деполяризации и возникновению электрохимического импульса. Эти импульсы проводятся по сенсорным нейронам улитковой порции VIII черепно-мозгового нерва.

ВЕСТИБУЛЯРНЫЙ АППАРАТ/ ОРГАН РАВНОВЕСИЯ

Краткий обзор. Вестибулярный аппарат находится во внутреннем ухе. В костных **полукружных каналах**, расположенных в трех взаимно перпендикулярных плоскостях, находятся **перепончатые полукружные** протоки. Каждый полукружный проток имеет две костные ножки, одна из которых открывается в эллиптический мешочек преддверия костного лабиринта, а другая, расширяясь, образует **ампулу**. В преддверии также располагается **сферический мешочек**, который сообщается с перепончатым улитковым протоком. В ампулах и мешочках находятся рецепторы, воспринимающие колебания жидкости (эндолимфы). На внутренней поверхности каждой ампулы имеется круглый выступ (**гребень — crista**), который состоит из волосковых рецепторных клеток и поддерживающих клеток. Отростки рецепторных клеток (волоски) покрыты желеобразной **купулой**, внешне похожей на перевернутую чашку. Колебания эндолимфы, возникающие при поворотах головы и при вращении, смещают купулу, которая сгибает отростки волосковых клеток, вызывая их деполяризацию. Возникающие при этом электрохимические импульсы проводятся по волокнам преддверной ветви VIII черепного нерва к вестибулярным ядрам ствола мозга. При быстром вращении тела афферентная импульсация, поступающая в ствол мозга из ампулы преддверия, приводит к возникновению **горизонтального нистагма** (непроизвольные колебательные движения глаз). Нистагм представляет собой попытку головного мозга сохранить ориентацию в пространстве при вращении головы/тела путем фиксации направления зрения. Субъективное ощущение вращения при отсутствии движений тела называется головокружением (*вертиго*).

Внутренняя поверхность сферического и эллиптического мешочков образована волосковыми и **поддерживающими клетками**, покрытыми **желеобразной массой** с вкраплениями мелких кальцинатов (**отолитов**). Перемещение эндолимфы приводит к смещению желеобразной массы относительно волосковых клеток; реакция на этот процесс похожа на реакцию при раздражении рецепторов ампулы. Рецепторы сферического/эллиптического мешочков воспринимают линейное ускорение (при горизонтальном и вертикальном движении, но не при вращательном).

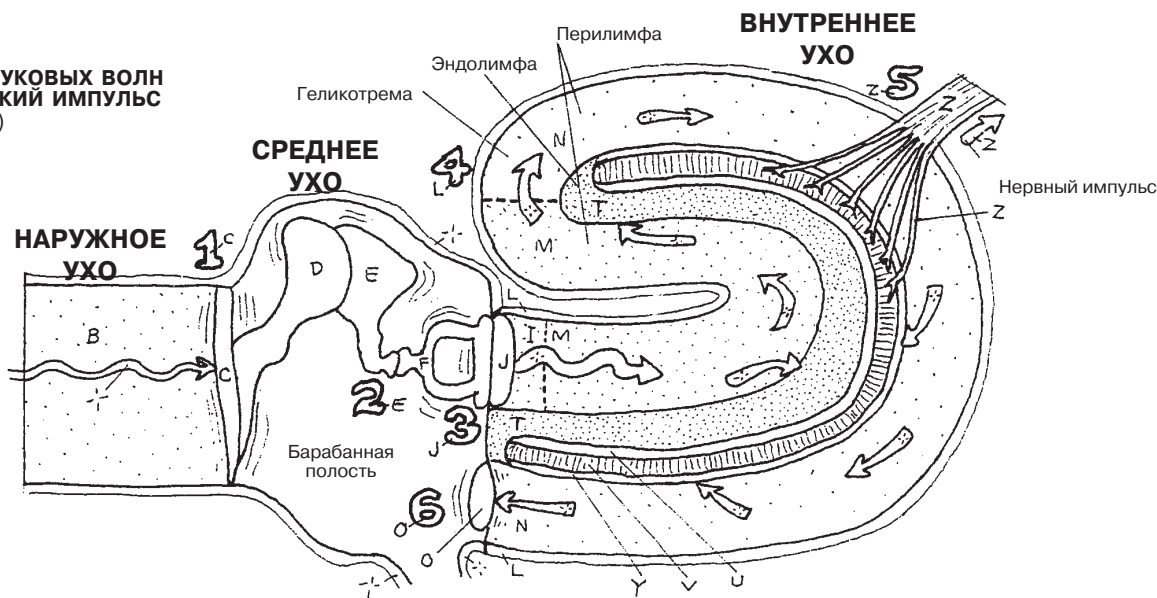
СПЕЦИАЛЬНЫЕ ОРГАНЫ ЧУВСТВ СЛУХОВОЙ АНАЛИЗАТОР И ОРГАН РАВНОВЕСИЯ (2)

Советы по раскрашиванию. Названия структур слухового анализатора приведены на предыдущей странице; прежде чем приступить к раскрашиванию соответствующей структуры, проверьте ее цвет в разделе 97. (1) На первом рисунке цифрами от 1 до 6 обозначена последовательность трансформации звуковых волн в электрохимический импульс. Раскрашивайте цифры в этой упрощенной схеме в порядке,

соответствующем этой последовательности. Чтобы уточнить названия анатомических структур, смотрите предыдущую страницу. (2) Раскрасьте структуры вестибулярного аппарата, ответственные за поддержание динамического и статического равновесия. Три новые анатомические структуры вестибулярного аппарата, впервые представленные на этой странице, обозначены цифрами 1, 2 и 3.

СЛУХОВОЙ АНАЛИЗАТОР

ТРАНСФОРМАЦИЯ ЗВУКОВЫХ ВОЛН В ЭЛЕКТРОХИМИЧЕСКИЙ ИМПУЛЬС (СХЕМА)

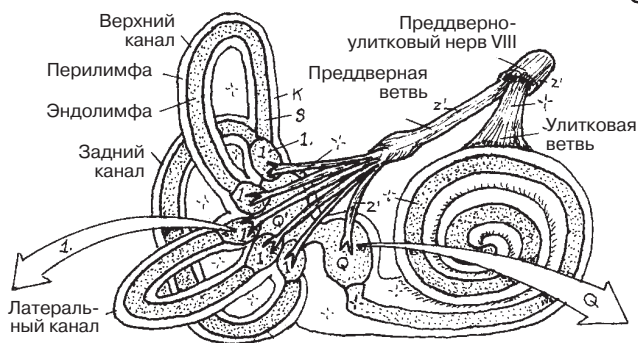


ВЕСТИБУЛЯРНЫЙ АППАРАТ/ОРГАН РАВНОВЕСИЯ

АМПУЛЛА 1

ГРЕБЕНЬ

- ЖЕЛЕЗОБРАЗНАЯ КУПУЛА 2
- ВОЛОСКОВАЯ КЛЕТКА w'
- НЕРВНОЕ ВОЛОКНО z'
- ПОДДЕРЖИВАЮЩАЯ КЛЕТКА x'

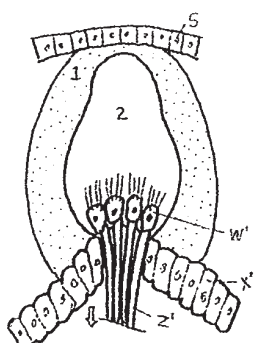


СФЕРИЧЕСКИЙ МЕШОЧЕК Q

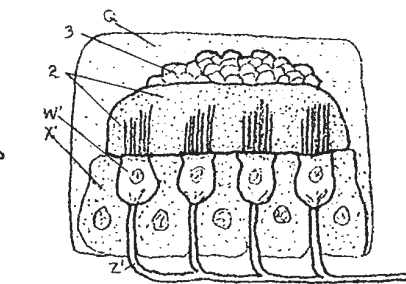
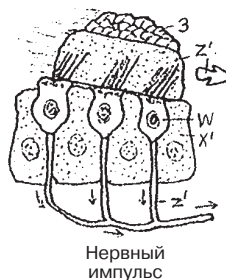
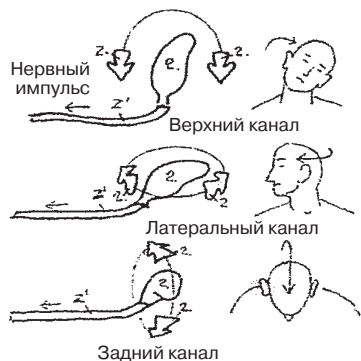
МАКУЛА (ПЯТНО)

- ЖЕЛЕЗОБРАЗНАЯ МАССА 2
- ОТОЛИТ 3
- ВОЛОСКОВАЯ КЛЕТКА w'
- НЕРВНОЕ ВОЛОКНО z'
- ПОДДЕРЖИВАЮЩАЯ КЛЕТКА x'

ПОЛУКРУЖНЫЙ КАНАЛ k ПОЛУКРУЖНЫЙ ПРОТОК s



УГЛОВОЕ УСКОРЕНИЕ
(динамическое равновесие)



ЛИНЕЙНОЕ УСКОРЕНИЕ
(статическое равновесие)

ВКУС

Язык — подвижный орган, состоящий в основном из поперечно-полосатых мышц, которые можно разделить на две группы. Одна группа (скелетные, или внешние, мышцы) представлена мышцами, начинающимися с обеих сторон на нижней челюсти, подъязычной и небной костях и вплетающимися в тело языка. Внутренняя группа образована собственными мышцами, начинающимися и заканчивающимися в теле языка. Дорсальная поверхность языка (спинка) покрыта многослойным плоским неороговевающим эпителием. По спинке языка проходит V-образная пограничная бороздка (*sulcus terminalis*), угол которой направлен кзади; она разграничивает передний и задний отделы языка. Задний отдел представлен преимущественно тканью язычной миндалины. Слизистая оболочка переднего отдела образует множество **нитевидных сосочков**. По переднему контуру пограничной бороздки расположены **желобовидные сосочки**, характерной особенностью которых является наличие глубокого кольцевидного желоба (см. схему в правом верхнем углу).

В толще многослойного плоского эпителия желобовидных, листовидных (не показаны) и **грибовидных сосочков** языка находятся **вкусовые рецепторы**, или **вкусовые почки**. Небольшое количество вкусовых почек расположено в области мягкого неба и язычной поверхности надгортанника. В мелких нитевидных сосочках вкусовые почки отсутствуют. Каждая вкусовая почка состоит из ряда **рецепторных (F) и поддерживающих (G) клеток**. Вершина такого овального клеточного комплекса направлена в сторону желоба; на поверхности сосочка она открывается **вкусовой порой (E)**. Растворенные в слюне вещества попадают в поры и раздражают вкусовые хеморецепторы, которые, в свою очередь, генерируют импульсы, передающиеся по аксонам VII, IX и X черепных нервов к стволу головного мозга (см. разд. 83). Вкусовые раздражения с переднего отдела языка передаются по ветвям лицевого (VII) нерва; с заднего отдела языка — по ветвям языкоглоточного (IX) нерва, с поверхности мягкого неба, надгортанника и глотки — по ветвям блуждающего (X) нерва. Распознавание вкуса происходит в нижних отделах сенсорной коры (постцентральной извилины). Хотя традиционно выделяются четыре базовых вкусовых ощущения (сладкого, кислого, соленого и горького), интерпретация вкуса в целом — интегральная функция обоняния, осязания и терморепрепторов в сочетании с работой вкусовых рецепторов.

ОБОНЯНИЕ

Обонятельные рецепторы представляют собой измененные периферические отростки (**аксоны**) биполярных сенсорных нейронов (рецепторных клеток), расположенных в толще обонятельного эпителия крыши полости носа. Обонятельный эпителий занимает верхнюю поверхность носовой полости (граничит с дном передней черепной ямки) и отличается от типичной слизистой оболочки дыхательных путей. В обонятельном эпителии содержатся трубчато-альвеолярные **обонятельные железы**, секрет которых поддерживает чистоту окончаний хеморецепторов, а также совместно с секретом носовых желез участвует в растворении химических веществ, которые воспринимаются рецепторами. Аксоны обонятельных нейронов достигают крыши полости носа, и, пройдя через решетчатую пластинку решетчатой кости, образуют синапсы с нейронами второго порядка в **обонятельной луковице**. Аксоны нейронов второго порядка представлены тремя обонятельными пучками (*stria*), которые составляют **обонятельный тракт**, начинающийся от обонятельной луковицы и заканчивающийся в лобной и височной долях головного мозга. Здесь осуществляется нейронная корреляция обонятельных ощущений с памятью, приемом пищи, выживанием и сексуальным поведением.

СПЕЦИАЛЬНЫЕ ОРГАНЫ ЧУВСТВ ВКУС И ОБОНЯНИЕ

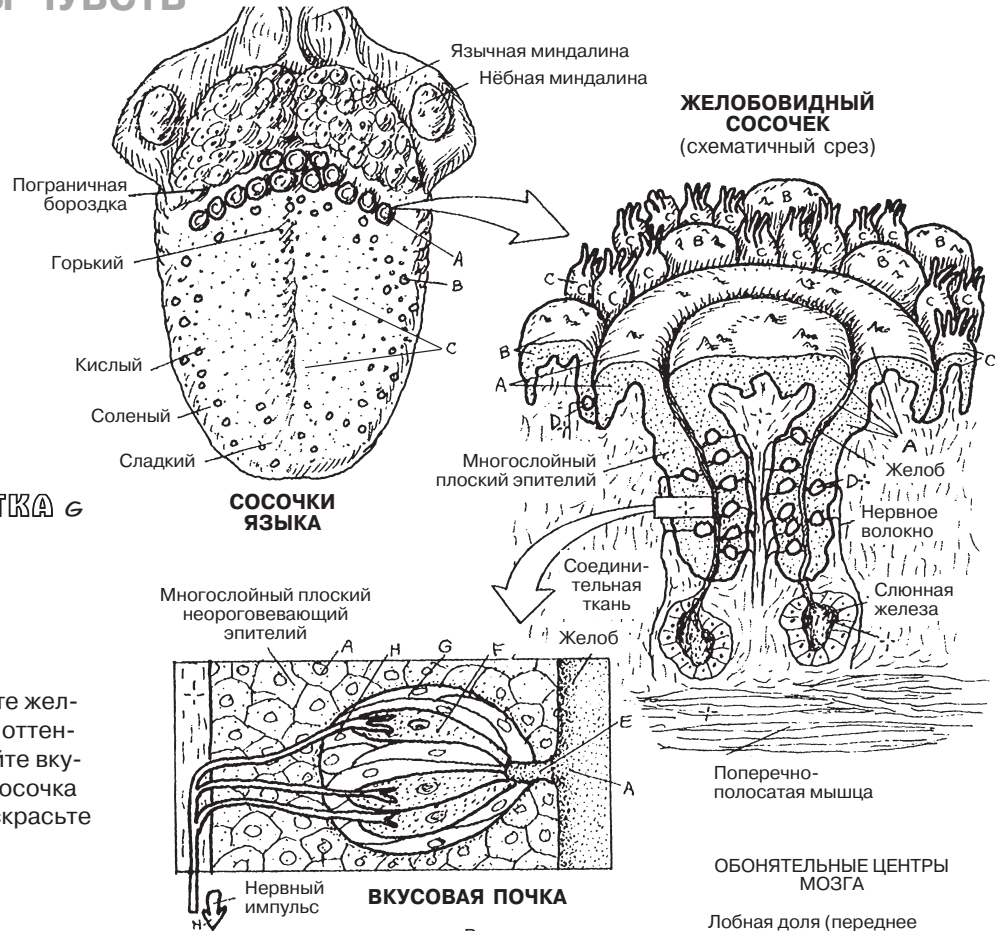
ВКУС

СОСОЧКИ

- ЖЕЛОБОВИДНЫЕ А
- ГРИБОВИДНЫЕ В
- НИТЕВИДНЫЕ С

ВКУСОВАЯ ПОЧКА Д

- ВКУСОВАЯ ПОРА Е
- РЕЦЕПТОРНАЯ КЛЕТКА F
- ПОДДЕРЖИВАЮЩАЯ КЛЕТКА G
- НЕРВНОЕ ВОЛОКНО H



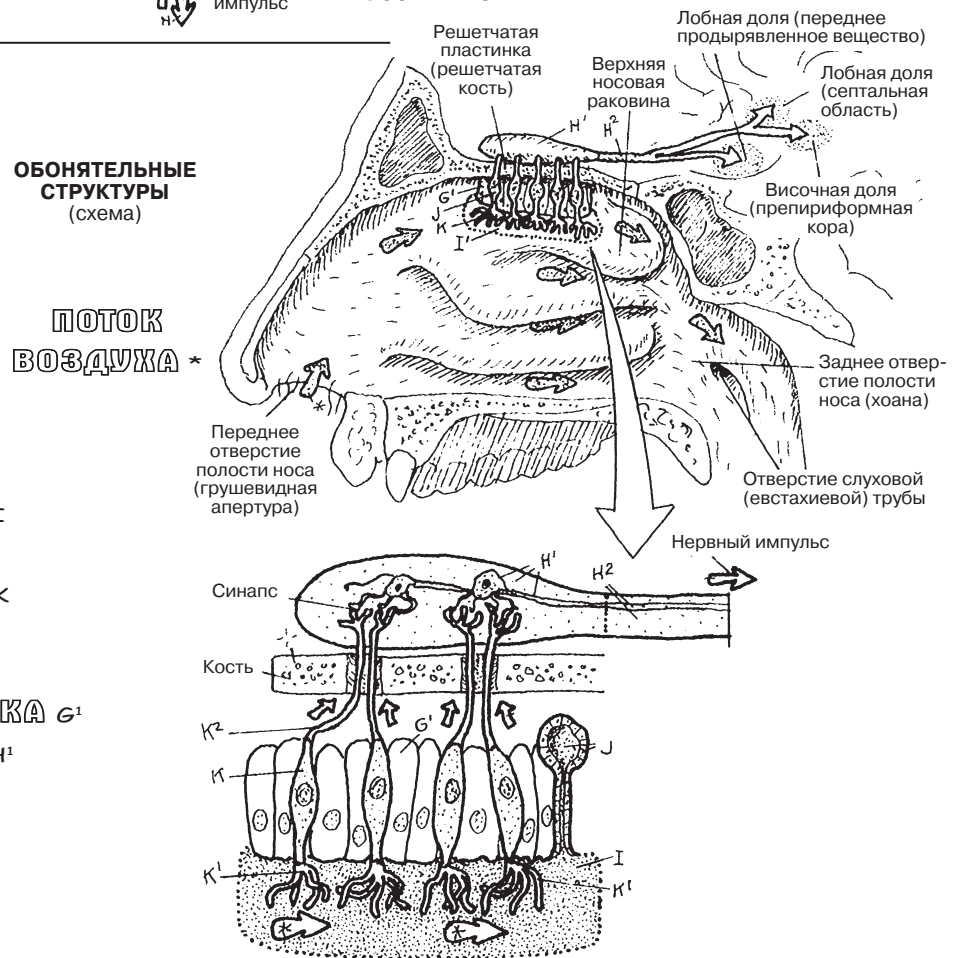
Советы по раскрашиванию. Используйте желтый цвет для раскрашивания H и светлые оттенки — для A, B, C, G и I. (1) Не раскрашивайте вкусовые почки на разрезе желобовидного сосочка справа. (2) На самом нижнем рисунке раскрасьте нейроны внутри обонятельной луковицы.

ОБОНЯНИЕ

ОБОНЯТЕЛЬНЫЙ ЭПИТЕЛИЙ I

- ОБОНЯТЕЛЬНАЯ ЖЕЛЕЗА J
- ОБОНЯТЕЛЬНЫЙ НЕЙРОН K
- ОБОНЯТЕЛЬНАЯ НИТЬ K¹
- АКСОН K²

- ПОДДЕРЖИВАЮЩАЯ КЛЕТКА G¹
- ОБОНЯТЕЛЬНАЯ ЛУКОВИЦА H¹
- ОБОНЯТЕЛЬНЫЙ ТРАКТ H²



Кровь состоит из **плазмы** и **форменных элементов** (клеток и тромбоцитарной массы). При центрифугировании пробирки с цельной кровью происходит сепарация плазмы (55% объема крови) и форменных элементов (45% объема крови). При сливании плазмы 99% оставшегося объема занимают эритроциты, 1% — фракция лейкоцитов и тромбоцитов («светлый кровяной сгусток»). В клинических лабораториях фракцию эритроцитов называют *гематокрит*; содержание гематокрита, как правило, выше у мужчин (45–49% объема крови), чем у женщин (37–47%). Значительное снижение гематокрита может быть признаком ряда патологических состояний, в том числе анемии и кровоизлияния.

Эритроциты («эритро-» — красный, «-цит» — клетка; красные кровяные тельца) содержатся в количестве 4,5–6,2 млн в 1 мм³ крови у мужчин и 4–5,5 млн в 1 мм³ у женщин. Эритроциты зарождаются в красном костном мозге и изначально представляют собой истинные клетки (т.е. содержат ядро). По мере созревания до выхода в периферический кровоток каждый эритроцит *теряет ядро и большинство органелл*. Тем не менее недавно выпущенные в кровоток незрелые эритроциты (*ретикулоциты*) могут содержать небольшое число рибосом и, следовательно, при окрашивании приобретают сетчатый вид. Циркулирующий в кровотоке эритроцит представляет собой эластичный двояковогнутый мембранный мешочек, содержащий гемоглобин. Гемоглобин — это белок, содержащий атом железа, который способен связывать кислород. Этот белок придает эритроцитам красный цвет. Гемоглобин является основным переносчиком кислорода в организме человека, второстепенное значение в транспорте кислорода имеет плазма. Эритроциты насыщаются кислородом в легких, а затем в капиллярах отдают его окружающим клеткам и тканям. Средняя продолжительность жизни эритроцитов — 120 дней, после чего они удаляются из периферического кровотока и разрушаются в селезенке.

Тромбоциты (150 000–400 000 в 1 мл крови) — это небольшие (2–4 мкм диаметром) клеточные пластинки, образовавшиеся при фрагментации гигантских клеток (*мегакариоцитов*) в костном мозге. Тромбоциты играют важную роль в остановке кровотечения: при агрегации тромбоцитов высвобождается тромбопластин, который ускоряет образование сгустка (*тромба*). При свертывании происходит разрушение клеток крови (*гемолиз*), и от кровяного сгустка отделяется густая желтоватая жидкость — *сыворотка* (не показана). Сыворотка представляет собой жидкую часть крови без форменных элементов и фибрина.

Лейкоциты — белые кровяные клетки, которые в первую очередь выполняют защитную функцию. По морфологическим признакам лейкоциты разделяют на **зернистые** (так называемые гранулоциты — нейтрофилы, эозинофилы и базофилы) и **незернистые** (лимфоциты, моноциты).

Сегментоядерные **нейтрофилы** образуются в костном мозге и функционируют от нескольких часов до четырех дней в крови и соединительной ткани. Незрелые формы сегментоядерных нейтрофилов («палочкоядерные») обнаруживаются в крови в остром периоде инфекций. Нейтрофилы разрушают микроорганизмы и утилизируют продукты распада клеток.

Эозинофилы содержат гранулы, которые при правильном окрашивании приобретают ярко-оранжевый цвет. Эозинофилы проявляют фагоцитарную активность в иммунных реакциях с аллергенами, особенно против паразитов.

Базофилы содержат темноокрашенные гранулы. Базофилы принимают активное участие в аллергических реакциях и борьбе с паразитарной инфекцией.

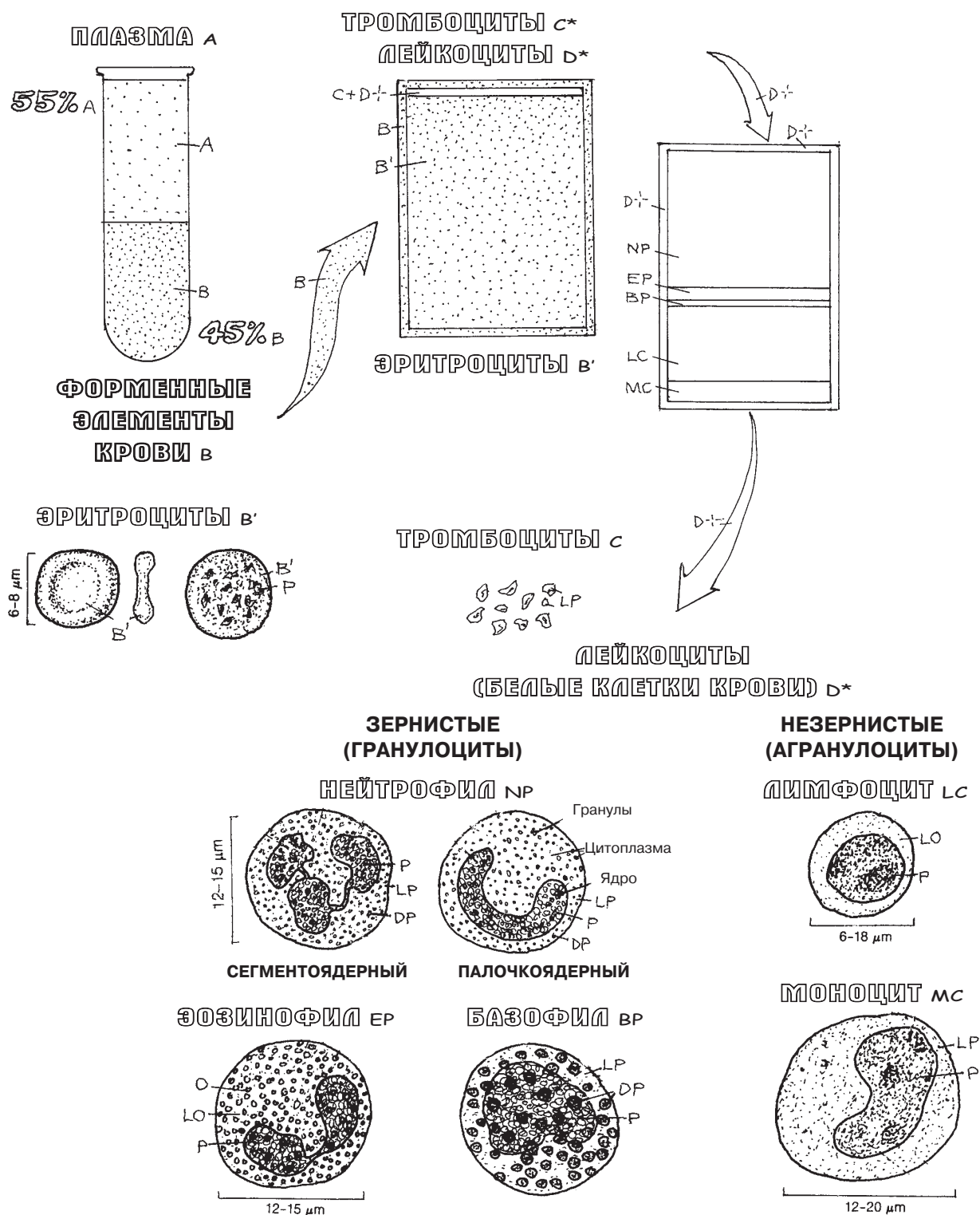
Лимфоциты (составляют 20–45% лейкоцитов) образуются в костном мозге и циркулируют в крови и лимфоидной ткани. Лимфоциты являются частью иммунной системы (см. разд. 120).

Моноциты (составляют 2–8% лейкоцитов) образуются в костном мозге, созревают в периферическом кровотоке, а затем выходят в окружающие ткани, где превращаются в тканевые **макрофаги**.

СЕРДЕЧНО-СОСУДИСТАЯ СИСТЕМА КРОВЬ И ЭЛЕМЕНТЫ КРОВИ

Советы по раскрашиванию. (1) Раскрасьте надписи и проценты, отмеченные буквами А и В, а также содержание пробирки слева (А и В). Раскрасьте большую стрелку (В); название и проценты, отмеченные В', рамку (В) колбы по середине и ее содержимое (В'). Оставьте незакрашенными надпись и проценты непосредственно над средней схемой. (3) Раскрасьте надпись «Тромбоциты» (С). (4) Оставьте надпись «Лейкоциты» ниже незакрашенной; раскрасьте 6 типов

лейкоцитов следующим образом: В — голубой, LB — светло-голубой, О — оранжевый, LO — светло-оранжевый, Р — фиолетовый, DP — темно-фиолетовый, LP — светло-фиолетовый. Выделите гранулы темным цветом. (5) На схеме справа сверху раскрасьте пять типов лейкоцитов согласно цветам их названий и процентному содержанию в периферической крови.



Циркуляция крови в организме человека обеспечивается сердцем, которое выталкивает кровь в артерии и засасывает обратно из вен. Сосуды, которые несут кровь от сердца, называют артериями, а к сердцу — венами, независимо от концентрации кислорода в крови (уровня ее оксигенации). *Капилляры* представляют собой сеть тонкостенных сосудов в тканях организма, которые обеспечивают обмен газами и питательными веществами между внутрисосудистым и внесосудистым (внеклеточным) пространством. Кровь из мелких артерий поступает в капилляры, а затем в мелкие вены.

Существуют два круга кровообращения: (1) **малый (легочный) круг**, по которому бедная кислородом кровь поступает из правой половины сердца в легкие для оксигенации и удаления углекислого газа, а обогащенная кислородом кровь возвращается к левой половине сердца, и (2) **большой (системный) круг**, по которому оксигенированная кровь от левой половины сердца разносится к тканям организма и, отдав кислород, возвращается в правую половину сердца. Для изображения **насыщенной кислородом крови** обычно используется красный цвет, а для изображения **бедной кислородом крови** — синий.

Капиллярная кровь — смешанная; на артериальной стороне капиллярного русла кровь богаче кислородом, а на венозной стороне — беднее. Это связано с тем, что кровь отдает кислород в ткани и насыщается углекислым газом именно в капиллярах.

Между артерией и веной, как правило, располагается одна *капиллярная сеть*. Однако есть некоторые исключения: например, порталный кровоток печени включает в себя две капиллярные сети, расположенные между артерией и веной (на этой странице изображена порталная вена и дополнительная капиллярная сеть между капиллярами желудочно-кишечного тракта и сердцем); подробнее см. разд. 118). Существуют и другие порталные системы: между гипоталамусом и гипофизом (гипоталамо-гипофизарная порталная система, разд. 150), а также в почках, между клубочком и перитубулярной капиллярной сетью (разд. 148).

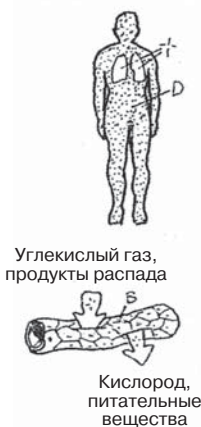СЕРДЕЧНО-СОСУДИСТАЯ СИСТЕМА СХЕМА КРОВООБРАЩЕНИЯ

Советы по раскрашиванию. (1) Сначала раскрасьте термины А–С вверху страницы следующим образом: А — синий, В — фиолетовый, С — красный. Для раскрашивания терминов D и E используйте цвета, которые сильно отличаются от А, В и С. (1) Раскрасьте термины «большой круг кровообращения» (D) и «малый круг кровообращения» (E), две человеческие фигуры и два капилляра (B) (последние — фиолетовым цветом). (2) Затем раскрасьте рамки (D, E)

на схеме кровообращения. Начните раскрашивать схему с правого предсердия (надпись «НАЧАЛО»); далее раскрасьте ток бедной кислородом крови в легкие (A). В легких кровь насыщается кислородом (B–C). (3) Обогащенная кислородом кровь (C) возвращается к левой половине сердца и выталкивается в капиллярные сети большого круга кровообращения. Венозная кровь возвращается в сердце, далее цикл повторяется.

НЕНАСЫЩЕННАЯ КИСЛОРОДОМ КРОВЬ А
КАПИЛЛЯРНАЯ КРОВЬ В
НАСЫЩЕННАЯ КИСЛОРОДОМ КРОВЬ С

СИСТЕМНЫЙ
КРОВОТОК D



ЛЕГОЧНЫЙ
КРОВОТОК E

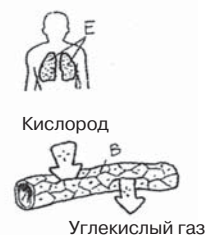
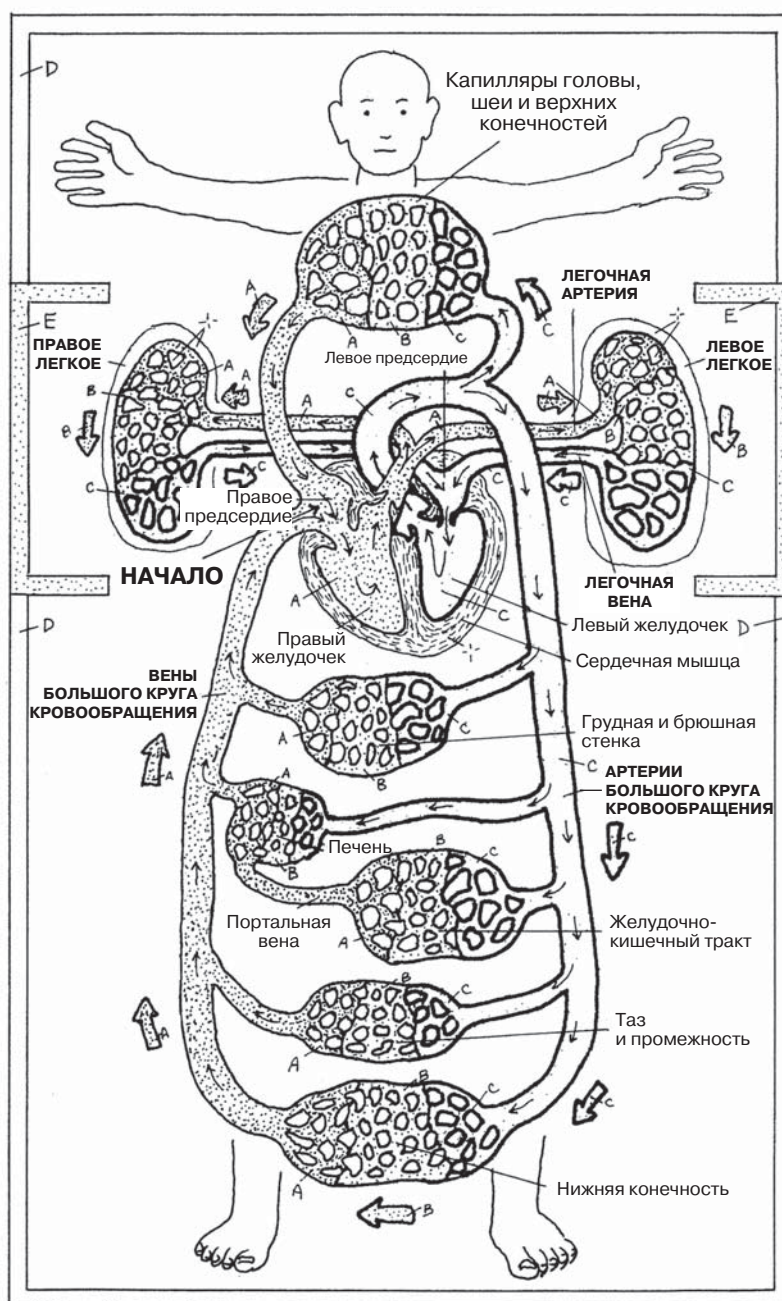


СХЕМА КРОВООБРАЩЕНИЯ



Термин «*сосудистая система*» объединяет **кровеносные** и лимфатические **сосуды** организма. Артерии несут кровь от сердца и доставляют ее в сеть капилляров для распространения к клеткам и тканям организма. Вены же несут кровь обратно к сердцу от капиллярных сетей. Лимфатическая система описана в разделе 120.

Артерии характеризуются наличием гладкомышечных волокон и пластинок упругой эластичной ткани в стенках. Слои артериальной стенки, как правило, различимы — за исключением крупнейших (выстланных эндотелием упругих трубок) и мельчайших (прекапилляров) сосудов. Мелкие артерии (**артериолы**; резистивные сосуды) способны в случае необходимости ограничивать поступление крови в капиллярную сеть. **Артерии среднего калибра**, как правило, обеспечивают распределение крови. **Крупные артерии** напоминают эластичные трубки и перемещают большие объемы крови из сердца или аорты в отдаленные части тела (голова, нижние конечности и др.). Все артерии имеют **внешнюю соединительнотканную оболочку** (адвентицию, *tunica externa*). В толще этой оболочки располагаются мелкие питающие кровеносные сосуды (*сосуды сосудов, vasa vasorum*) и волокна чувствительных и двигательных нервов (*нервы сосудов, nervi vasorum*).

Артерии способны самым разным образом реагировать на изменяющиеся обстоятельства: расширяться для увеличения тока крови и снижения артериального давления или сужаться для уменьшения тока крови и повышения артериального давления, а также перераспределять кровоток и даже полностью прекращать его конкретной области (например, капиллярное побледнение при шоке или остановка кровотока из ампутированной конечности).

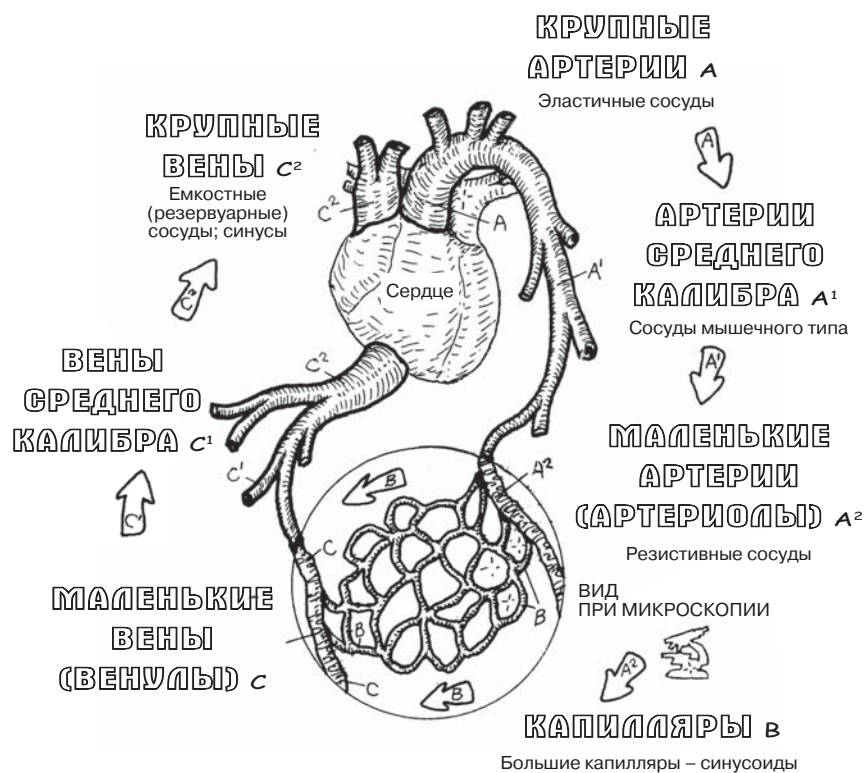
В стенках **вен** содержится меньше мышечных и эластических волокон, чем в артериях. Вены функционируют в основном при перекачивании крови и способны значительно растягиваться при повышении давления; наиболее емкими являются крупные вены (см. разд. 115). **Венулы** (мелкие вены) образуются путем слияния капилляров и по строению схожи с ними. Диаметр вен увеличивается по мере приближения к сердцу; у вен имеются притоки, но не ветви (за исключением портальных вен). На внутренней стенке большинства средних вен шеи и конечностей находится ряд небольших карманов, так называемых *клапанов*, образованных из эндотелиального слоя. Они особенно многочисленны в венах нижних конечностей. Эти клапаны являются парными, повернуты в направлении тока крови и не препятствуют нормальному кровотоку, но обратный ток крови приводит к их закрытию и обтурации просвета вены. Венозный кровоток в нижних конечностях усиливается благодаря сокращению скелетных мышц, сократительная активность которых позволяет току крови преодолевать силу гравитации.

Капилляры, самые маленькие из всех сосудов, представляют собой тонкостенные эндотелиальные трубки с небольшой соединительнотканной основой. Стенка капилляра лишена мышечной и эластичной ткани, а также способна образовывать поры, что позволяет ей пропускать питательные вещества, газы и жидкости в окружающие ткани и собирать диоксид углерода и другие «ненужные» организму газы, а также продукты обмена. Капилляры также способны обеспечить прохождение клеток между эндотелиоцитами. Специализированные капилляры такого рода называют *синусоидами* (см. разд. 124).

СЕРДЕЧНО-СОСУДИСТАЯ СИСТЕМА КРОВЕНОСНЫЕ СОСУДЫ

Советы по раскрашиванию. Раскрашивая названия и соответствующие им типы кровеносных сосудов, используйте красный цвет для структур с литерой А, фиолетовый — для В, синий — для С (те же цвета, что на предыдущей странице).

(1) Начните с названия «Крупные артерии» на верхней схеме, а затем раскрасьте все сосуды и названия по очереди. (2) Раскрасьте названия всех типов кровеносных сосудов в разделе «Строение сосудов» и их компоненты. Используйте очень светлые цвета для раскрашивания D, F и H. (3) «Сосуд сосуда» и «нерв сосуда» в адвентиции (H) на срезе артерии раскрашивать не нужно. (4) На двух схематических изображениях вены (C') справа обратите внимание на то, что в нижней вене венозные клапаны закрыты, а в верхней показано их функционирование. Кровь между клапанами на рисунке сверху должна быть окрашена в серый цвет, чтобы она отличалась по цвету от структур вены.



СТРОЕНИЕ СОСУДОВ

ВНУТРЕННЯЯ ОБОЛОЧКА

ЭНДОТЕЛИЙ D

ВНУТРЕННЯЯ ЭЛАСТИЧНАЯ ПЛАСТИНКА E

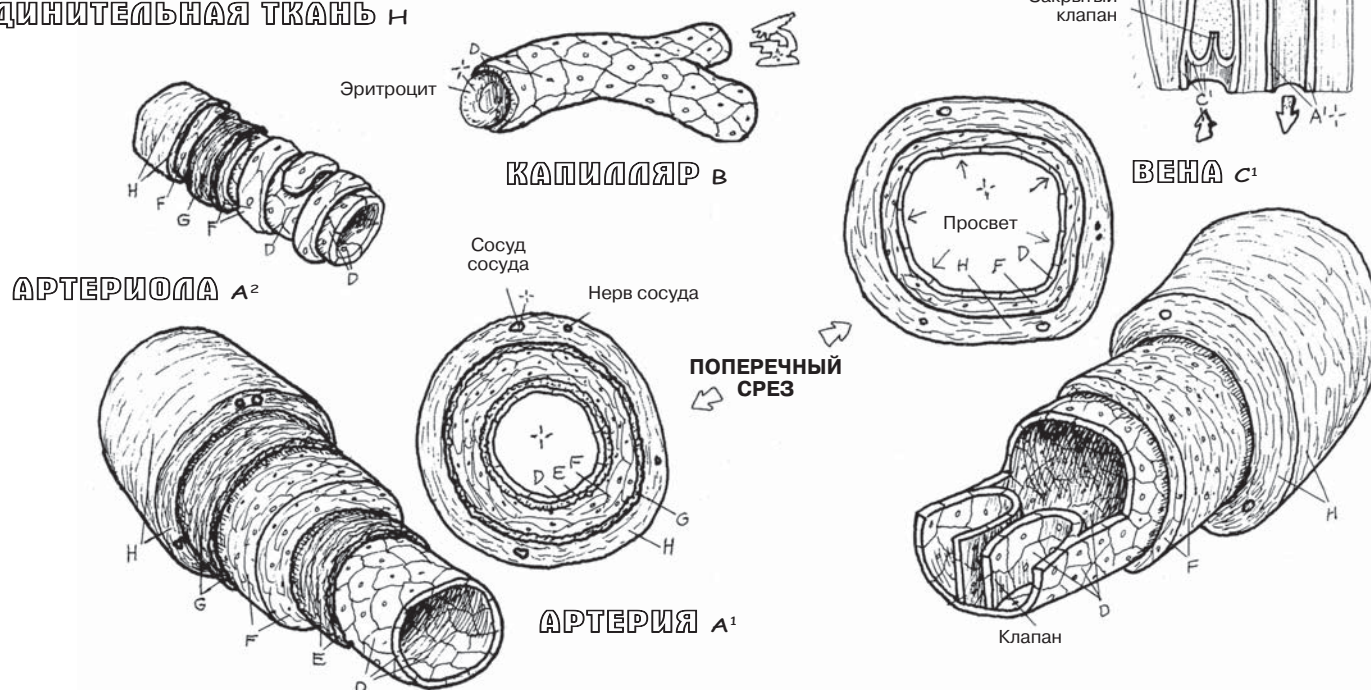
СРЕДНЯЯ ОБОЛОЧКА

ГЛАДКАЯ МЫШЦА F

НАРУЖНАЯ ЭЛАСТИЧНАЯ ПЛАСТИНКА G

НАРУЖНАЯ ОБОЛОЧКА

СОЕДИНИТЕЛЬНАЯ ТКАНЬ H



Средостение (*mediastinum*) — это анатомическое пространство в грудной клетке, ограниченное легкими, которые *не входят в его состав*. В небольшом по размеру средостении расположено множество структур — в первую очередь потому, что через него проходит множество сосудов, впадающих в сердце или выходящих из него. Для подробного изучения органов средостения его разделяют на части; этот прием всегда позволяет лучше понять взаиморасположение ключевых структур в изобилии органов области тела. Обратите внимание (на двух верхних иллюстрациях) на границы средостения: нижней стенкой является *диафрагма*; верхняя стенка представлена фасцией, окружающей структуры на границе **верхнего средостения**; боковые стенки образованы париетальной плеврой; **сзади** средостение ограничено передней поверхностью грудных позвонков, а **спереди** — грудиной и реберными хрящами. В средостении условно выделяют несколько отделов (см. сагиттальную проекцию). Многие (но не все) расположены в этих отделах органов/сосудов/нервов перечислены в середине страницы слева, а также изображены на иллюстрациях в двух проекциях. В ходе работы над данным материалом необходимо научиться определять **отделы средостения** и запомнить основные структуры, входящие в состав каждого отдела.

Стенка сердца (нижняя часть страницы) состоит из трех слоев — **эндокарда, миокарда и эпикарда**. Эндокард представлен однослойным плоским эпителием, выстилающим изнутри полости сердца; он покрывает достаточно толстый слой сердечной мышцы — миокард. Кнаружи от миокарда расположен трехслойный мешок (**перикард**), внутренний слой этого мешка представлен **висцеральным перикардом** (эпикардом), окружающим сердце. У истоков дуги аорты эпикард выворачивается кнаружи и переходит в **париетальный перикард**, который также окружает сердце и образует **полость перикарда**. Представьте себе, что сжимаете в кулаке края закрытого бумажного пакета; теперь переверните этот пакет вокруг кулака, не выпуская при этом его из руки. Обратите внимание на то, что ваш кулак окружают два слоя пакета, а также полость между двумя этими слоями, однако ваш кулак *не находится внутри* самого пакета. Таким же образом сердце окружено висцеральным и париетальным листками перикарда, а также полостью перикарда. В полости перикарда находится небольшое количество серозной жидкости, которая смягчает трение листков перикарда при сокращениях сердца.

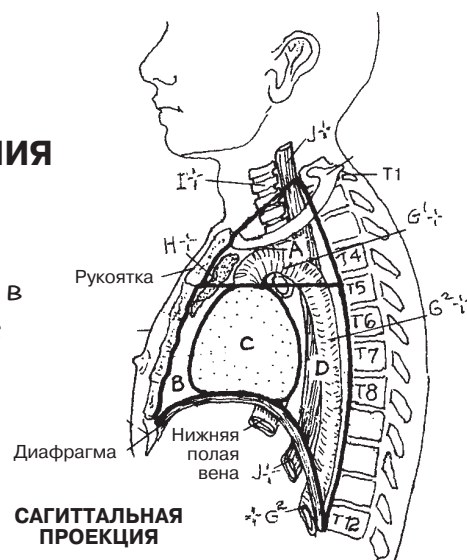
Фиброзный перикард, образованный жировой и соединительной тканью, покрывает снаружи париетальный перикард. Фиброзный перикард плотно прикреплен к груди, магистральным сосудам и диафрагме, благодаря чему он прочно удерживает пульсирующее сердце в среднем средостении.

СЕРДЕЧНО-СОСУДИСТАЯ СИСТЕМА СРЕДОСТЕНИЕ. СТЕНКИ И ОБОЛОЧКИ СЕРДЦА

Советы по раскрашиванию. Используйте самые светлые оттенки для литер А–D, синий цвет — для F, красный — для G. Начните с «Отделов средостения». (1) Раскрасьте названия отделов и сами четыре области средостения на верхнем левом рисунке. (2) Далее раскрасьте основные структуры средостения во фронтальной проекции и соответствующие им названия слева. Не раскрашивайте легкие. Тимус, изображенный на сагиттальной проекции, во фронтальной проекции удален для лучшей визуализации крупных сосудов, расположенных за ним. (3) Раскрасьте стенки сердца и слои перикарда, а также их названия на нижнем рисунке. На иллюстрации полость перикарда сильно увеличена для удобства раскрашивания. На самом деле она образована соприкасающимися листками с прослойкой жидкости и лишь потенциально может иметь просвет.

ОТДЕЛЫ СРЕДОСТЕНИЯ

ВЕРХНЕЕ А
НИЖНЕЕ *
ПЕРЕДНЕЕ В
СРЕДНЕЕ С
ЗАДНЕЕ D



СТРУКТУРЫ СРЕДОСТЕНИЯ

СЕРДЦЕ И ПЕРИКАРД E

МАГИСТРАЛЬНЫЕ СОСУДЫ

ВЕРХНЯЯ ПОЛАЯ ВЕНА F

ЛЕГОЧНЫЙ СТОЛ F¹

ЛЕГОЧНАЯ АРТЕРИЯ F²

ДУГА АОРТЫ G¹

ГРУДНОЙ ОТДЕЛ АОРТЫ G²

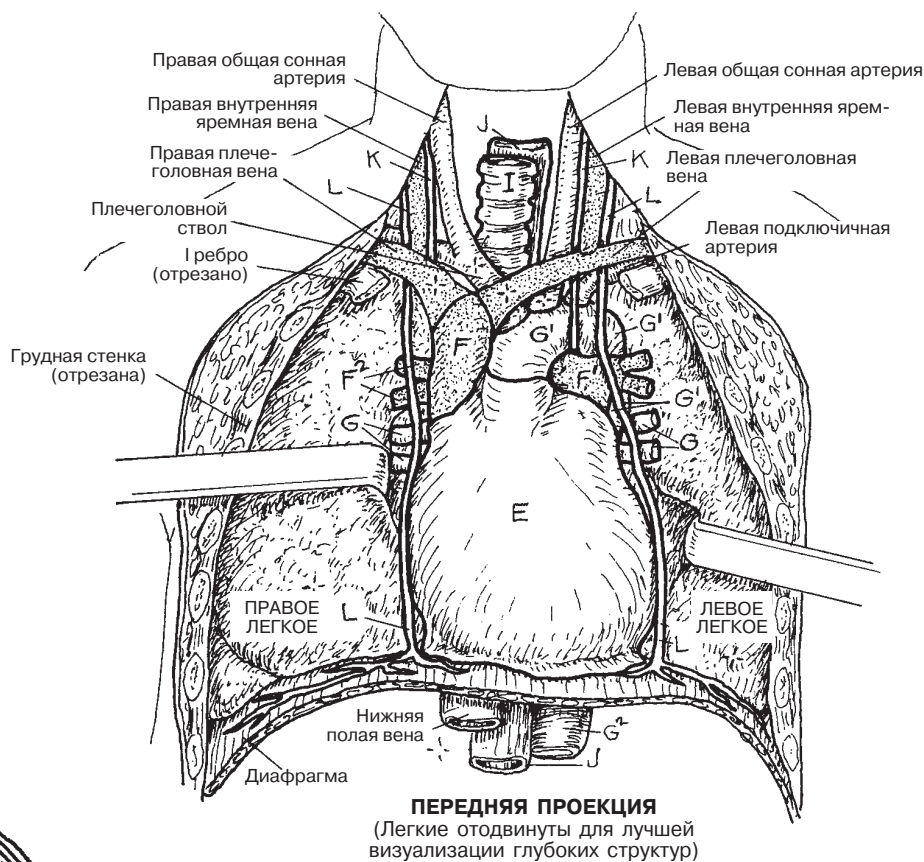
ТИМУС H

ТРАХЕЯ I

ПИЩЕВОД J

БЛУЖДАЮЩИЙ НЕРВ K

ДИАФРАГМАЛЬНЫЙ НЕРВ L



ПЕРЕДНЯЯ ПРОЕКЦИЯ
(Легкие отодвинуты для лучшей визуализации глубоких структур)

СТЕНКИ СЕРДЦА/ПЕРИКАРД

ЭНДОКАРД M

МИОКАРД N

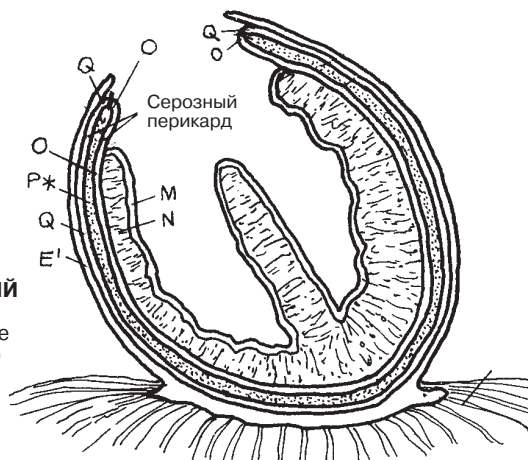
ВИСЦЕРАЛЬНЫЙ ПЕРИКАРД O

ПОЛОСТЬ ПЕРИКАРДА P*

ПАРИЕТАЛЬНЫЙ ПЕРИКАРД Q

ФИБРОЗНЫЙ ПЕРИКАРД E¹

ФРОНТАЛЬНЫЙ СРЕЗ (схематическое изображение)



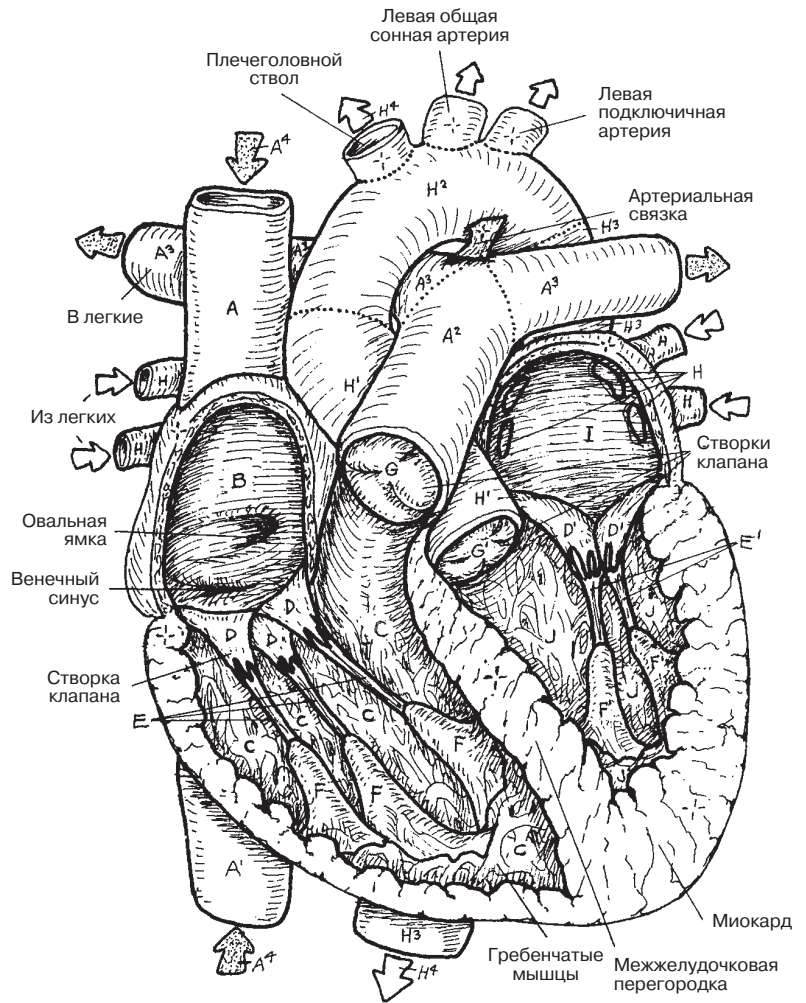
Сердце представляет собой мышечный насос, обеспечивающий движение крови по кровеносной системе. Оно состоит из четырех полостей (камер): две справа (правое предсердие и правый желудочек) и две слева (левое предсердие и левый желудочек).

Предсердия имеют тонкую стенку. **Правое предсердие** получает ненасыщенную кислородом кровь от **верхней и нижней полой вены** и от венозного синуса, собирающего кровь из коронарных сосудов. **Левое предсердие** получает насыщенную кислородом кровь от **легочных вен**. Кровь из обоих предсердий одновременно (под давлением около 5 мм рт. ст.) перекачивается в **правый и левый желудочки** через соответствующие атриовентрикулярные отверстия, которые прикрыты клапанами — **трехстворчатым** справа и **двустворчатым** слева. Створки клапанов похожи на панели парашюта; с помощью **сухожильных хорд (*chordae tendineae*)** они прикрепляются к **сосочковым мышцам** в желудочках. Эти мышцы сокращаются совместно с сердечной мышцей, натягивая хорды и закрывая клапаны; таким образом создается препятствие обратному току крови в предсердия во время сокращения желудочков (*систола*). При сокращении правого желудочка ненасыщенная кислородом кровь попадает из него в легкие по **легочному стволу** под давлением около 25 мм рт. ст. Одновременно сокращается левый желудочек, выталкивая обогащенную кислородом кровь в **восходящий отдел аорты** под давлением около 120 мм рт. ст. Эта разность давления связана с большей толщиной стенки левого желудочка по сравнению с правым желудочком. Вход в легочный ствол и аорту прикрывают соответственно **легочный и аортальный полулунные клапаны**, внешне напоминающие карманы. В *диастоле* (фаза расслабления сердца) кровь из легочного ствола/аорты устремляется обратно к желудочкам, заполняет эти карманы, закрывая соответствующие отверстия и тем самым предотвращая рефлюкс крови в желудочки.

СЕРДЕЧНО-СОСУДИСТАЯ СИСТЕМА КАМЕРЫ СЕРДЦА

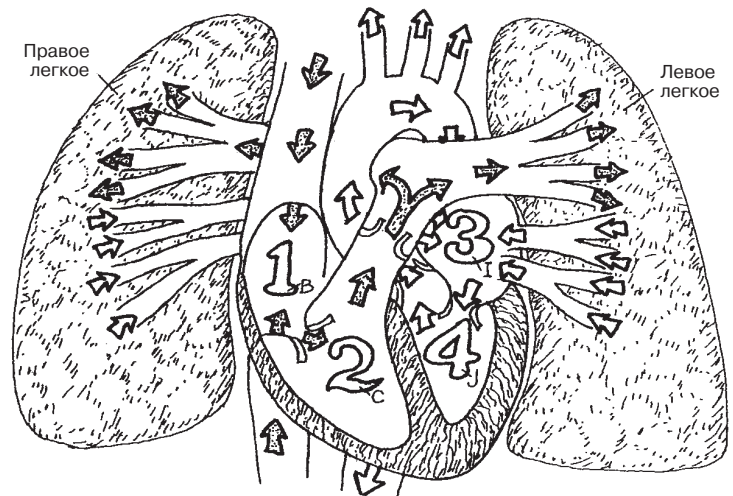
Советы по раскрашиванию. Используйте синий цвет для букв А–А⁴; заштрихованные стрелки в обоих рисунках обозначают венозный кровоток. Используйте красный цвет для букв Н–Н⁴; незакрашенные стрелки на обоих рисунках обозначают артериальный кровоток. Используйте светлые цвета для раскрашивания полостей сердца (В, С, I и J). (1) Начните со стрелок А⁴ (выше и ниже правого предсердия (В)) в левой части верхнего рисунка, а затем раскрасьте А и А¹ в перечне названий. Раскрашивайте структуры А–Н³ по списку. (2) Раскрасьте схему кровообращения ниже, начиная со стрелки А⁴, ведущей в правое предсердие (цифра 1). Далее раскрашивайте цифры и соответствующие им стрелки от 1 до 4. Не раскрашивайте камеры сердца и сосуды на схеме в правом нижнем углу.

- ВЕРХНЯЯ ПОЛАЯ ВЕНА А**
НИЖНЯЯ ПОЛАЯ ВЕНА А¹
 ↓ А⁴
ПРАВОЕ ПРЕДСЕРДИЕ В
 ↓
ПРАВЫЙ ЖЕЛУДОЧЕК С
АТРИОВЕНТРИКУЛЯРНЫЙ
ТРЕХСТВОРЧАТЫЙ КЛАПАН D
СУХОЖИЛЬНЫЕ ХОРДЫ E
СОСОЧКОВЫЕ МЫШЦЫ F
 ↓
ЛЕГОЧНЫЙ СТВОЛ А²
ЛЕГОЧНЫЙ ПОЛУЛУННЫЙ
КЛАПАН G
ЛЕГОЧНАЯ АРТЕРИЯ А³
 ↓ Н⁴
ЛЕГОЧНАЯ ВЕНА H
ЛЕВОЕ ПРЕДСЕРДИЕ I
 ↓
ЛЕВЫЙ ЖЕЛУДОЧЕК J
АТРИОВЕНТРИКУЛЯРНЫЙ
ДВУСТВОРЧАТЫЙ (МИТРАЛЬНЫЙ)
КЛАПАН D¹
СУХОЖИЛЬНЫЕ ХОРДЫ E¹
СОСОЧКОВЫЕ МЫШЦЫ F¹
 ↓
ВОСХОДЯЩИЙ ОТДЕЛ АОРТЫ H¹
АОРТАЛЬНЫЙ ПОЛУЛУННЫЙ КЛАПАН G¹
ДУГА АОРТЫ H²
ГРУДНОЙ ОТДЕЛ АОРТЫ H³



**КАМЕРЫ СЕРДЦА
И МАГИСТРАЛЬНЫЕ СОСУДЫ**
(передняя проекция)

НАСЫЩЕННАЯ КИСЛОРОДОМ КРОВЬ → Н⁴
НЕНАСЫЩЕННАЯ КИСЛОРОДОМ КРОВЬ → А⁴



ЦИРКУЛЯЦИЯ КРОВИ В СЕРДЦЕ
(схема)

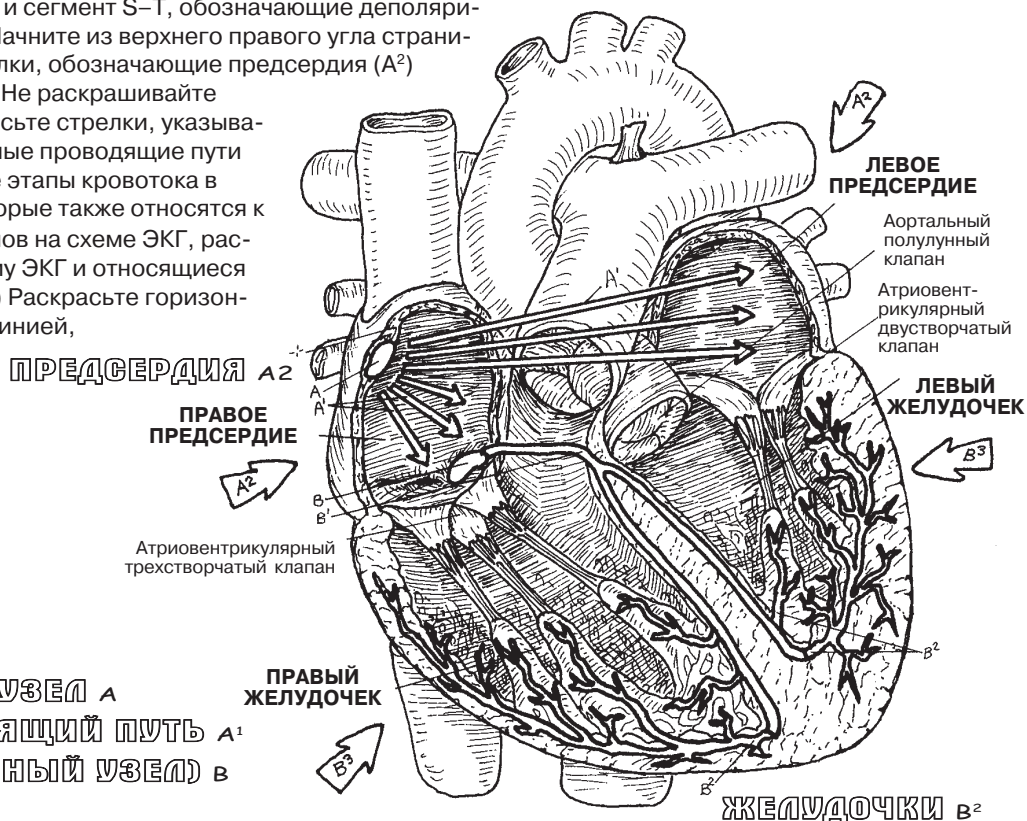
Кардиомиоциты сокращаются самопроизвольно, без какого-либо воздействия двигательных нейронов. Однако собственная частота сокращений кардиомиоцитов недостаточно высока, а сами сокращения недостаточно ритмичны, чтобы обеспечить эффективную работу сердца. Поэтому функцию генерации и проведения электрохимических импульсов по миокарду выполняют группы клеток, обладающие высокой возбудимостью, но неспособные к сокращению. Эти клетки составляют **проводящую систему сердца**. Благодаря им миокард сокращается ритмично и последовательно, что обеспечивает должное давление и объемы циркулирующей крови в полостях сердца. Импульсы, генерируемые в **синоатриальном (СА) узле**, распространяются по **предсердиям** и достигают **атриовентрикулярного (АВ) узла** посредством непрерывных **межпучковых проводящих путей**. Импульс следует от АВ узла к **АВ пучку** и его **ножкам** и далее к **волоконкам Пуркинье**, находящимся в желудочковой мускулатуре.

Проводящая система сердца генерирует изменения разности потенциалов в сердечной мышце. Эти изменения можно зафиксировать, оценить и измерить при помощи **электрокардиографии (ЭКГ)**. ЭКГ по существу является интерпретацией показателей вольтметра; с ее помощью нельзя измерить показатели гемодинамики. Для снятия ЭКГ на коже определенных участков тела располагают электроды. Записанная информация (различные волны изменения разности потенциалов во времени) отображается на осциллографе или полоске движущейся бумаги. Форма и направление отклонений волны зависят от пространственного взаиморасположения электродов (свинцовых пластин) на поверхности тела.

Когда СА узел возбуждается, деполяризация (возбуждение) распространяется на мускулатуру предсердий. На ЭКГ это отображается в виде подъема **волны Р (зубца Р)** над горизонтальной изоэлектрической линией. Подъем непосредственно предшествует сокращению мускулатуры предсердия и заполнению желудочков кровью. **Интервал Р–Q (интервал Р–R** при отсутствии Q-волны) отражает проведение возбуждения от предсердий к волокнам Пуркинье, расположенным в миокарде желудочков. Удлинение этого интервала до 20 секунд и более может свидетельствовать о наличии атриовентрикулярной блокады. **Комплекс QRS** отражает деполяризацию миокарда желудочков. Термин «комплекс» в данном случае означает сочетание трех волн (Q, R и S), непосредственно предшествующих сокращению желудочков, в процессе которого кровь с силой выталкивается в легочный ствол и восходящую аорту. **Сегмент S–T** отражает продолжающийся период деполяризации желудочков. Депрессию сегмента S–T, в норме расположенного на изоэлектрической линии, может вызвать ишемия миокарда. **Волна Т** (зубец Т) отклоняется вверх от изоэлектрической линии и отражает реполяризацию (восстановление сократительной способности), во время которой предсердия пассивно наполняются кровью из нижней полой вены и легочных вен. Интервал Q–T с поправкой на частоту сердечных сокращений (Q–Tc) отражает полный цикл деполяризации и реполяризации желудочков. При удлинении этого сегмента можно предполагать наличие аномальных желудочковых сокращений (аритмии). На ЭКГ здорового сердца с умеренной частотой сердечных сокращений сегменты Р–Q, S–T, **T–P** расположены горизонтально (совпадают с изоэлектрической линией).

СЕРДЕЧНО-СОСУДИСТАЯ СИСТЕМА ПРОВОДЯЩАЯ СИСТЕМА СЕРДЦА И ЭКГ

Советы по раскрашиванию. Раскрашивайте область D голубым цветом, E — красным. Раскрашивая область B, используйте светлые цвета, чтобы штриховка, обозначающая сегменты B — B³ ЭКГ, оставалась видна после раскрашивания. Таким же образом раскрасьте комплекс QRS и сегмент S—T, обозначающие деполяризацию желудочков, на схеме ЭКГ. (1) Начните из верхнего правого угла страницы и раскрасьте четыре большие стрелки, обозначающие предсердия (A²) и желудочки (B³), а также их названия. Не раскрашивайте сами предсердия и желудочки. Раскрасьте стрелки, указывающие на межузловые и межпредсердные проводящие пути (A¹). (2) В центре страницы раскрасьте этапы кровотока в сердце и обозначающие их буквы, которые также относятся к этапам изменения разницы потенциалов на схеме ЭКГ, расположенной ниже. (3) Раскрасьте схему ЭКГ и относящиеся к ней буквы, расположенные слева. (4) Раскрасьте горизонтальную планку, расположенную под линией, обозначающей время.

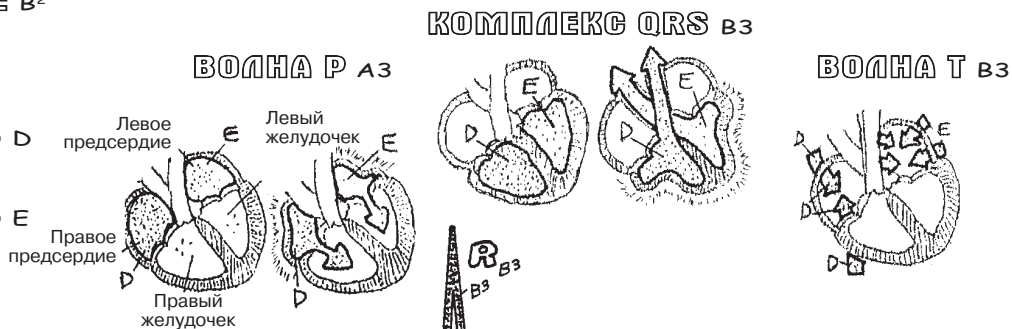


ПРОВОДЯЩАЯ СИСТЕМА СЕРДЦА

- СА (СИНОАТРИАЛЬНЫЙ) УЗЕЛ A
- МЕЖУЗЛОВОЙ ПРОВОДЯЩИЙ ПУТЬ A¹
- АВ (АТРИОВЕНТРИКУЛЯРНЫЙ УЗЕЛ) B
- НОЖКИ АВ ПУЧКА B¹
- ВОЛОКНА ПУРКИНЫЕ B²

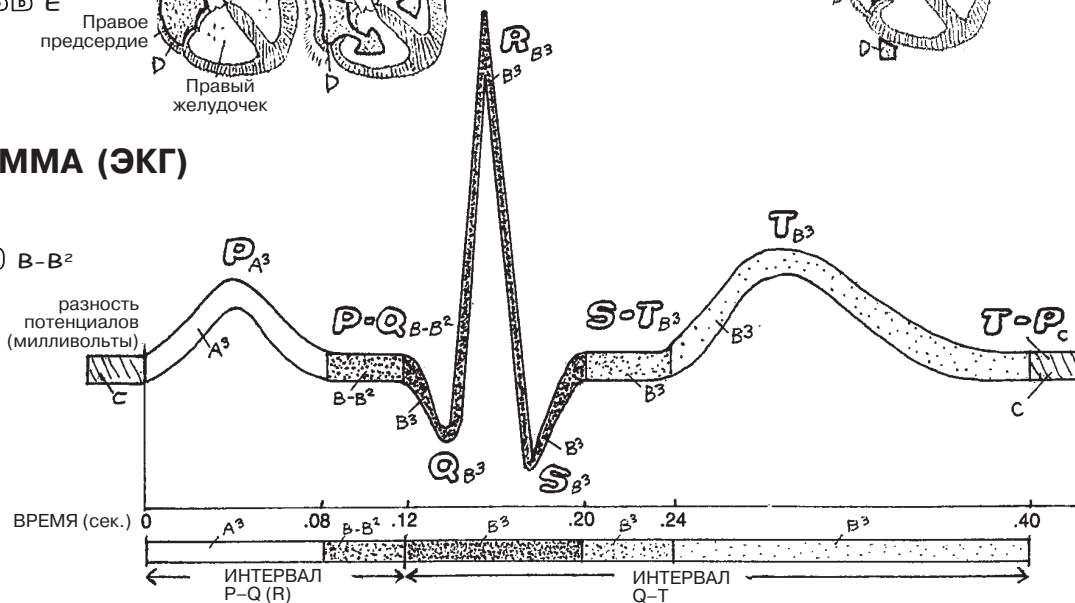
КРОВОТОК В СЕРДЦЕ НЕНАСЫЩЕННАЯ

- КИСЛОРОДОМ КРОВЬ D
- НАСЫЩЕННАЯ КИСЛОРОДОМ КРОВЬ E



ЭЛЕКТРОКАРДИОГРАММА (ЭКГ)

- ВОЛНА P A³
- ИНТЕРВАЛ P—Q (P—R) B—B²
- КОМПЛЕКС QRS B³
- СЕГМЕНТ S—T B³
- ВОЛНА T B³
- СЕГМЕНТ T—P C



ВЕНЕЧНЫЕ АРТЕРИИ

Венечные (коронарные) артерии расположены на поверхности сердца в виде перевернутой короны. Они находятся в бороздах и покрыты эпикардом.

Как **левая**, так и **правая венечные артерии** берут свое начало из небольших отверстий (*синусов аорты*, или *пазух аорты*), находящихся непосредственно над створками полулунного клапана аорты. В большинстве случаев левая венечная артерия несколько больше правой, поэтому у большинства людей объем кровотока в левой венечной артерии больше. Кроме того, рисунок артериальных анастомозов в бассейнах этих артерий может значительно различаться. Ветви венечных артерий оканчиваются множеством артериол, кровоснабжающих широкую капиллярную сеть миокарда. Хотя эти артерии могут показаться тесно сообщающимися, сосудистая недостаточность разной степени тяжести возникает при обструкции хотя бы одной венечной артерии. Сердце также снабжается артериальной кровью из эпикардиальных сосудов (ветви внутренней грудной артерии) и собственных сосудов аорты.

Повреждение интимы венечных артерий может произойти вследствие отложения липидов в сосудистой стенке или в результате воспалительного процесса. Агрегация тромбоцитов на поврежденном участке эндотелия приводит к образованию **бляшки**, состоящей из клеток крови, липидов и фибрина. Бляшка растет в просвете сосуда и способствует формированию тромбов, которые вызывают прогрессирующую окклюзию сосуда. Значительное снижение притока крови к миокарду (*ишемия*) может вызывать острую боль в груди (стенокардию) с иррадиацией в спину, плечо или руку как проявление ишемической болезни сердца или **инфаркт** — необратимое повреждение **миокарда**, результатом которого может стать инвалидность и даже смерть.

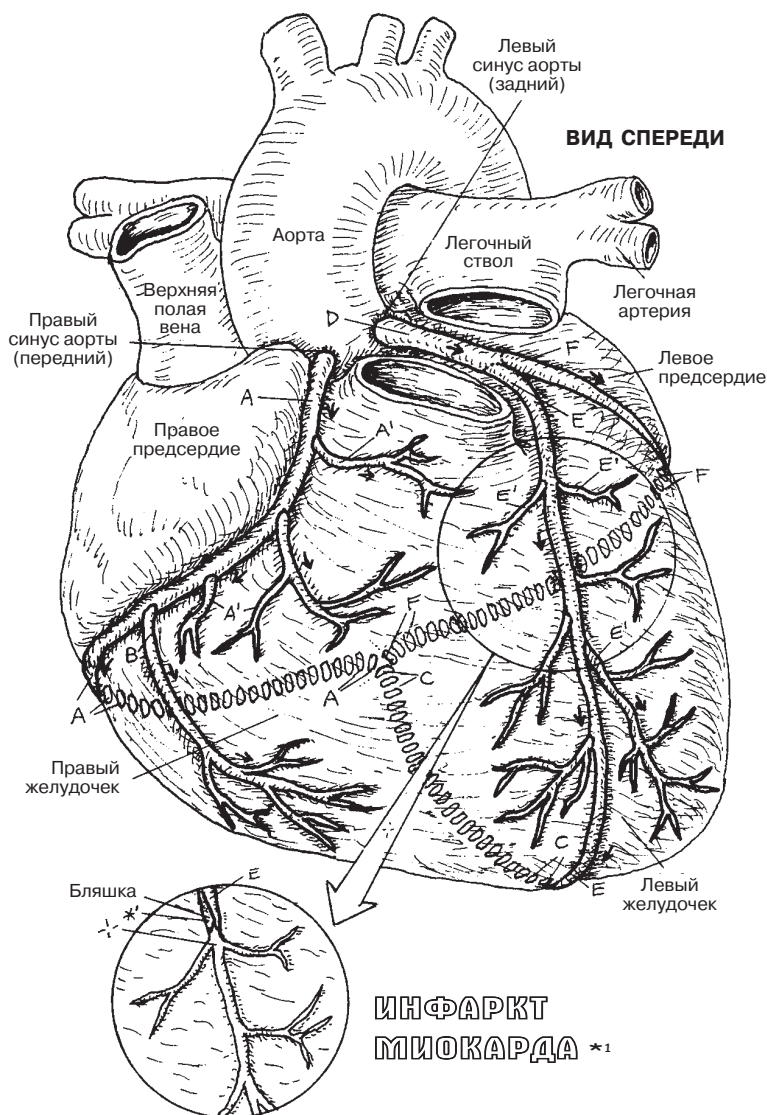
ВЕНЫ СЕРДЦА

Вены сердца обычно (но не всегда) располагаются по ходу коронарных артерий. Обширные венозные анастомозы прободают миокард; большинство из них впадают в правое предсердие через **коронарный синус**. **Передние вены сердца**, а также некоторые вены меньшего калибра несут кровь непосредственно в правое предсердие. Глубокие (артериосинусоидальные) вены впадают непосредственно в предсердия и желудочки. Кроме того, отток крови из эпикарда и перикарда может происходить по собственным сосудам верхней и нижней полых вен.

СЕРДЕЧНО-СОСУДИСТАЯ СИСТЕМА ВЕНЕЧНЫЕ АРТЕРИИ И ВЕНЫ СЕРДЦА

Советы по раскрашиванию. Раскрасьте только артерии и вены, не затрагивая миокард. Используйте яркие цвета для литер А, D, L. (1) Не забудьте раскрасить пунктирные линии, обозначающие ход сосудов по задней поверхности сердца. (2) Раскрасьте артерию, расположенную перед бляшкой на масштабированной вставке.

ВЕНЕЧНЫЕ АРТЕРИИ



ПРАВАЯ ВЕНЕЧНАЯ АРТЕРИЯ А

МЫШЕЧНАЯ ВЕТВЬ А¹

КРАЕВАЯ ВЕТВЬ В

ЗАДНЯЯ МЕЖЖЕЛУДОЧКОВАЯ

(НИСХОДЯЩАЯ) ВЕТВЬ С

ЛЕВАЯ ВЕНЕЧНАЯ АРТЕРИЯ D

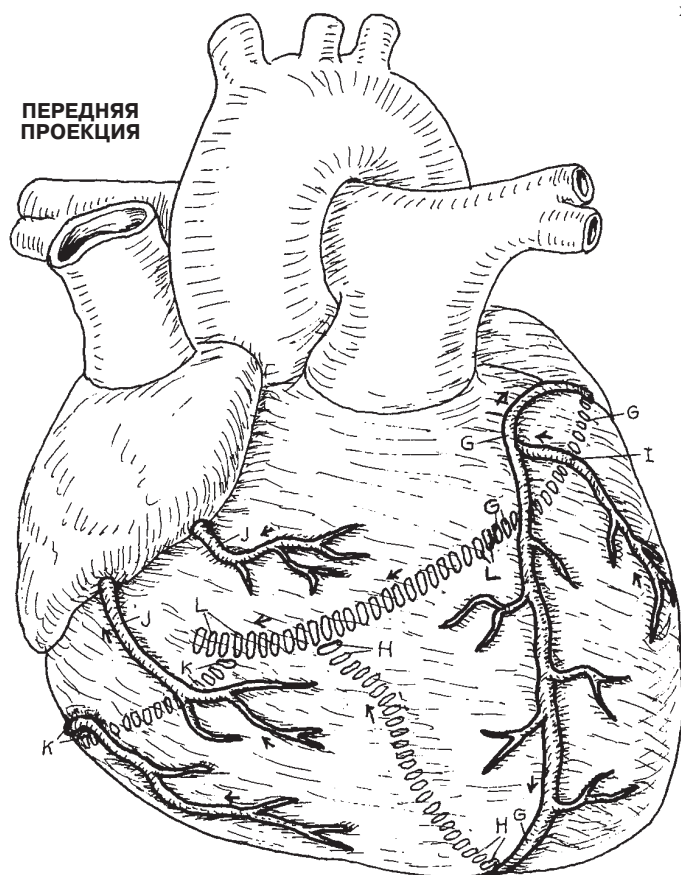
ПЕРЕДНЯЯ МЕЖЖЕЛУДОЧКОВАЯ

(НИСХОДЯЩАЯ) ВЕТВЬ E

МЫШЕЧНАЯ ВЕТВЬ E¹

ОГИБАЮЩАЯ ВЕТВЬ F

ВЕНЫ СЕРДЦА



БОЛЬШАЯ ВЕНА СЕРДЦА G
СРЕДИННАЯ ВЕНА СЕРДЦА H
КРАЕВАЯ ВЕНА I
ПЕРЕДНЯЯ ВЕНА СЕРДЦА J
МАЛАЯ ВЕНА СЕРДЦА K
КОРОНАРНЫЙ СИНУС L

Основными **артериями головы и шеи** являются **подключичные** и **общие сонные артерии**. С левой стороны они отходят непосредственно от дуги аорты, а с правой берут начало от **плечевого ствола**. Это отличие, возникающее на эмбриональном этапе развития организма, продемонстрировано в нижнем правом углу иллюстрированной страницы. Кровоснабжение головного мозга позвоночными и внутренними сонными артериями будет рассмотрено в разделе 108.

На рисунке слева обозначены ветви **правой подключичной артерии** (ветви **левой подключичной артерии** по существу не отличаются от ветвей правой, их можно увидеть на передней проекции). Подключичная артерия кровоснабжает верхнюю конечность посредством подмышечной артерии (разд. 109).

Первой ветвью подключичной артерии является **внутренняя грудная артерия**, образующая важные анастомозы между сосудами верхних и нижних конечностей (разд. 114). Многие сосуды, кровоснабжающие шею, берут начало от **щитошейного** и **реберно-шейного** стволов. Особенно важной является **нижняя щитовидная артерия**, отходящая от щитошейного ствола к щитовидной железе.

Общая сонная артерия разветвляется на **внутреннюю** и **наружную**. Первой ветвью наружной сонной артерии является **верхняя щитовидная артерия**, кровоснабжающая такие важные органы, как гортань и щитовидная железа (разд. 152). Далее от наружной сонной артерии ответвляются **язычная, лицевая и затылочная** артерии, направляющиеся к одноименным областям. Конечными ветвями наружной сонной артерии являются **верхнечелюстная** и **поверхностная височная** артерии. Ветвью верхнечелюстной артерии является **средняя менингеальная артерия**, важный сосуд, лежащий в борозде височной кости и кровоснабжающий твердую мозговую оболочку (разд. 23). В этом месте возможно повреждение артерии и обширное кровоизлияние под мозговые оболочки (эпидуральная гематома) при ударе в висок или падении на голову. Например, во время игры в бейсбол мяч, брошенный подающим игроком, может угодить в висок (область между теменем и передней частью уха) принимающего игрока и вызвать кровотечение из средней менингеальной артерии, что опасно для жизни. Поэтому принимающий игрок носит специальный шлем, защищающий голову от удара мячом. Важную роль играет и верхнечелюстная артерия, кровоснабжающая зубы, нижнюю челюсть, крыловидную область, нос, твердое и мягкое небо, а также височно-нижнечелюстной сустав.

СЕРДЕЧНО-СОСУДИСТАЯ СИСТЕМА АРТЕРИИ ГОЛОВЫ И ШЕИ

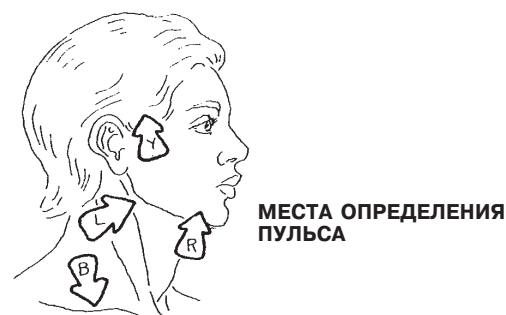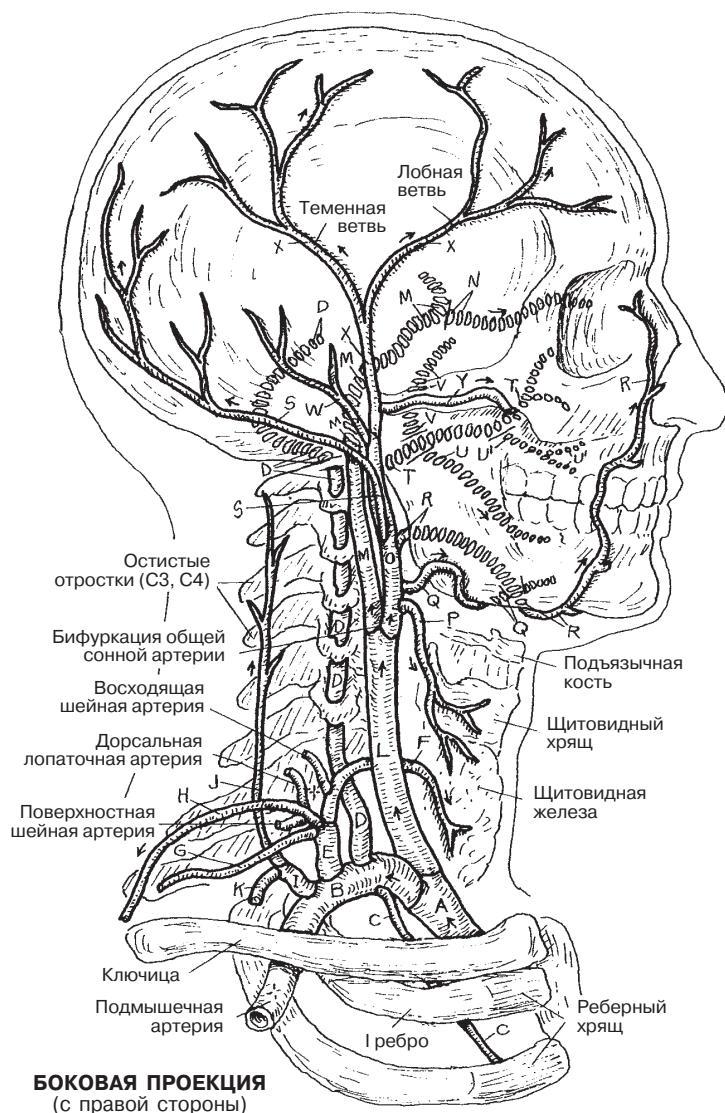
Советы по раскрашиванию. Используйте красный цвет для области А и темные или яркие цвета для В и L. (1) Начните с передней проекции на рисунке внизу справа, не забывая раскрашивать названия, расположенные над ней. (2) Раскрасьте боковую проекцию на рисунке слева, начиная от

плечевого ствола, обозначенного литерой А. Прерывистыми линиями обозначены сосуды, проходящие глубже, чем артерии, обозначенные непрерывными линиями. (3) Раскрасьте стрелки, обозначающие четыре места для определения пульса.

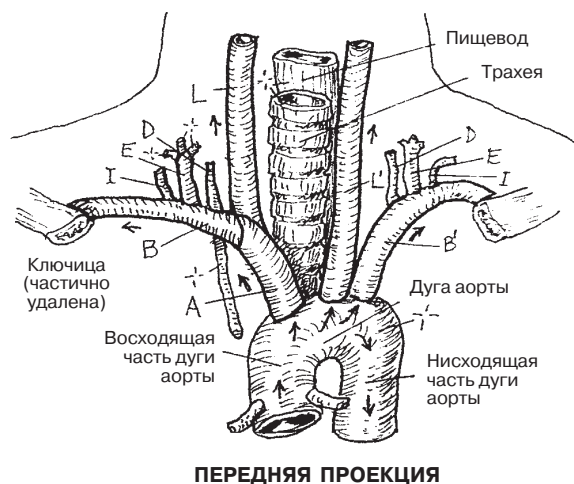
ПЛЕЧЕГОЛОВНОЙ СТВОЛ А

ПРАВая ПОДКЛЮЧИЧНАЯ АРТЕРИЯ В
ВНУТРЕННЯЯ ГРУДНАЯ АРТЕРИЯ С
ПОЗВОНОЧНАЯ АРТЕРИЯ D
ЩИТОШЕЙНЫЙ СТВОЛ E
НИЖНЯЯ ЩИТОВИДНАЯ АРТЕРИЯ F
НАДЛОПАТОЧНАЯ АРТЕРИЯ G
ПОПЕРЕЧНАЯ АРТЕРИЯ ШЕИ H
РЕБЕРНО-ШЕЙНЫЙ СТВОЛ I
ГЛУБОКАЯ ШЕЙНАЯ АРТЕРИЯ J
НАИВЫСШАЯ МЕЖРЕБЕРНАЯ АРТЕРИЯ K

ПРАВая ОБЩАЯ СОННАЯ АРТЕРИЯ L
ВНУТРЕННЯЯ СОННАЯ АРТЕРИЯ M
ГЛАЗНАЯ АРТЕРИЯ N
НАРУЖНАЯ СОННАЯ АРТЕРИЯ O
ВЕРХНЯЯ ЩИТОВИДНАЯ АРТЕРИЯ P
ЯЗЫЧНАЯ АРТЕРИЯ Q
ЛИЦЕВАЯ АРТЕРИЯ R
ЗАТЫЛОЧНАЯ АРТЕРИЯ S
ВЕРХНЕЧЕЛЮСТНАЯ АРТЕРИЯ T
НИЖНЯЯ АЛЬВЕОЛЯРНАЯ АРТЕРИЯ U
ВЕРХНЯЯ АЛЬВЕОЛЯРНАЯ АРТЕРИЯ V
СРЕДНЯЯ МЕНИНГЕАЛЬНАЯ АРТЕРИЯ W
ПОЗАДИУШНАЯ АРТЕРИЯ X
ПОВЕРХНОСТНАЯ ВИСОЧНАЯ АРТЕРИЯ Y
ПОПЕРЕЧНАЯ ЛИЦЕВАЯ АРТЕРИЯ Z



ЛЕВАЯ ПОДКЛЮЧИЧНАЯ АРТЕРИЯ В'
ЛЕВАЯ ОБЩАЯ СОННАЯ АРТЕРИЯ L'



Кровоснабжение головного мозга осуществляется двумя парами артерий: **системой внутренней сонной артерии** и **системой позвоночной артерии** (см. предыд. разд.). Внутренние сонные артерии восходят вдоль шеи к *каналам сонных артерий*, расположенным в основании черепа (см. разд. 23), и проникают в среднюю черепную ямку немного латеральнее перекреста зрительных нервов. Обратите внимание на срезы внутренних сонных артерий (А) на рисунке, расположенном сверху в центре. Обе внутренние сонные артерии разделяются на **переднюю** и **среднюю мозговые артерии**. Непосредственно перед бифуркацией от внутренней сонной артерии отходит глазная артерия, проникающая в глазницу через верхнюю глазничную щель (не показана).

Передние мозговые артерии располагаются близко друг к другу и соединяются посредством **передней соединительной артерии**. Передняя мозговая артерия кровоснабжает медиальную, латеральную и нижнюю поверхности головного мозга, что видно на всех трех рисунках. **Средняя мозговая артерия** начинается в латеральной борозде, расположенной между островком и височной долей, отдавая небольшие короткие лентикулостриарные артерии, направляющиеся к базальным ганглиям. Поражение этих артерий чаще всего приводит к геморрагическому инсульту, в результате которого может развиться паралич конечностей на стороне тела, противоположной кровоизлиянию. Обратите внимание на расположение передней, средней и задней мозговых артерий и их ветвей на поверхности головного мозга.

На центральном рисунке изображена схема кровоснабжения мозга ветвями позвоночных артерий (F). **Передние спинальные артерии**, как и нижние задние мозжечковые артерии, восходят от парных **позвоночных артерий**. Позвоночные артерии образуют **базилярную артерию** на нижней границе моста. На передней поверхности моста базилярная артерия отдает ветви к мозжечку, внутреннему уху (артерии лабиринта), мосту и заканчивается, разветвляясь на две **задние мозговые артерии**, образующие нижнюю часть мозгового артериального круга.

Задняя соединительная артерия — единственная артерия, непосредственно соединяющая системы позвоночной и внутренней сонной артерии. Однако данные ангиографии показывают, что количество сосудов, входящих в состав артериального круга, значительно варьирует; также иногда наблюдаются аномалии развития артерий и значительные сужения по ходу сосудов.

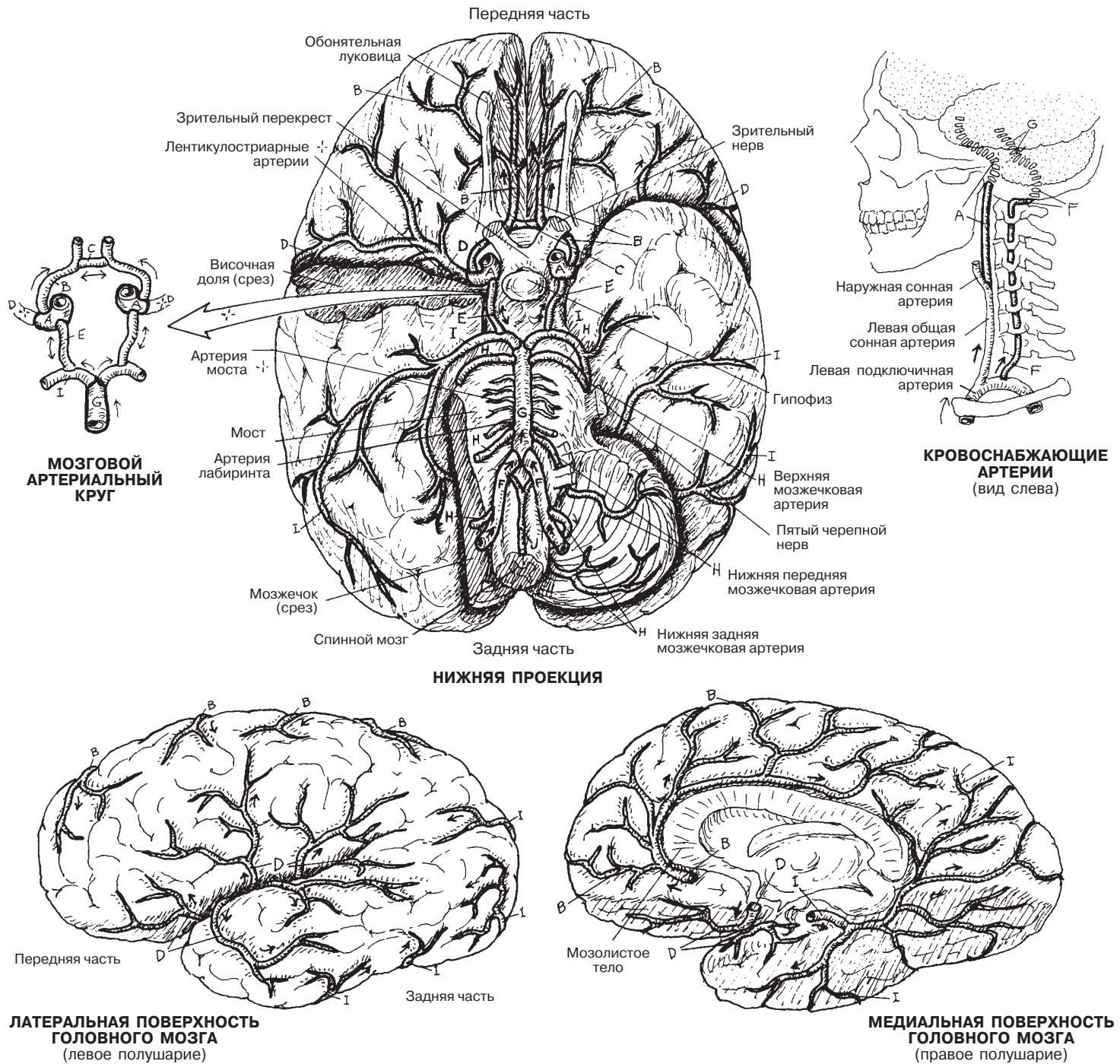
СЕРДЕЧНО-СОСУДИСТАЯ СИСТЕМА АРТЕРИИ ГОЛОВНОГО МОЗГА

Советы по раскрашиванию. (1) Раскрасьте сосуды в системе внутренней сонной артерии (А–Е). (2) Раскрасьте другим цветом сосуды в системе позвоночной артерии F–J. (3) Раскрасьте схему в верхнем правом углу. (4)

Раскрасьте схему артериального круга, расположенную слева, начиная с буквы А. (5) Раскрасьте сосуды на латеральной и медиальной поверхностях полушарий головного мозга.

ВНУТРЕННЯЯ СОННАЯ АРТЕРИЯ А
ПЕРЕДНЯЯ МОЗГОВАЯ АРТЕРИЯ В
ПЕРЕДНЯЯ СОЕДИНИТЕЛЬНАЯ АРТЕРИЯ С
СРЕДНЯЯ МОЗГОВАЯ АРТЕРИЯ D
ЗАДНЯЯ СОЕДИНИТЕЛЬНАЯ АРТЕРИЯ E

ПОЗВОНОЧНАЯ АРТЕРИЯ F
БАЗИЛЯРНАЯ АРТЕРИЯ G
МОЗЖЕЧКОВЫЕ АРТЕРИИ (З) H
ЗАДНЯЯ МОЗГОВАЯ АРТЕРИЯ I
ПЕРЕДНИЕ СПИНАЛЬНЫЕ АРТЕРИИ J



АРТЕРИИ

Основная артерия свободной части верхних конечностей, **подмышечная артерия** — продолжение **плечеголовной и подключичной артерий** в основании конечности глубоко под ключицей. Рассматривая структуру артерий, изображенных на этой странице, можно заметить по большей части прямую **плечевую артерию**, проходящую по переднемедиальной поверхности плеча. От нее ответвляется **глубокая плечевая артерия**, проходящая по задней поверхности плеча до локтевой ямки. Если нижняя подмышечная и плечевая артерии окажутся заблокированными, коллатеральный кровоток предплечья будет проходить по **анастомозам лопаточного круга**, образованным ответвлениями подключичной, подмышечной и плечевой артерий вокруг лопатки (не показано). Вокруг основных суставов также существуют анастомозы: (1) акромиона и плечевого сустава (акромиальная, или надплечевая, сеть, *rete acromiale*), включающий ветви **грудоакромиальной, латеральной грудной и подлопаточной артерий**; (2) шейки плечевой кости (ветви **артерии, огибающей лопатку, и передней/задней артерии, огибающей плечевую кость**); (3) плечевого сустава (ветви **передней/задней артерии, огибающей плечевую кость**); и (4) вокруг локтевого сустава (**глубокая артерия плеча, большая и малая локтевые обходные [коллатеральные] артерии, лучевая и лучевая возвратная артерии и общая [задняя и передняя] межкостная артерия**).

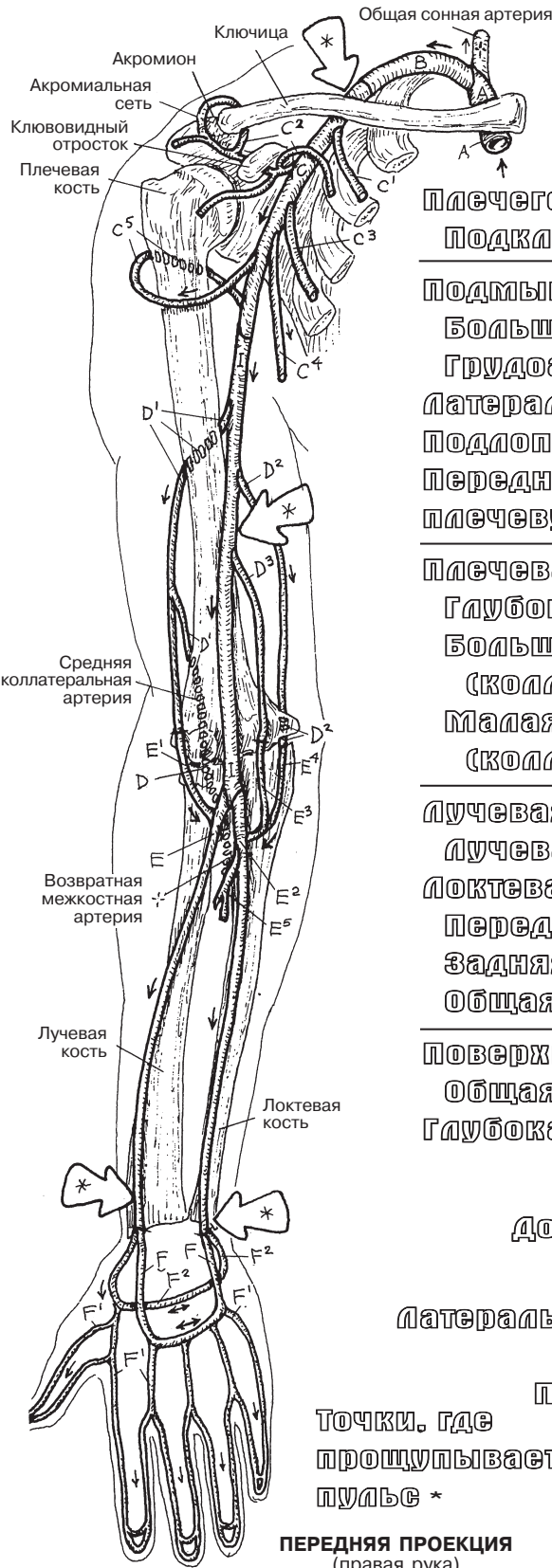
Основные артерии предплечья — **лучевая и локтевая** артерии. По обеим сторонам межкостной перепонки (связки) проходят передняя и задняя межкостные артерии (артерии не показаны, справа изображена межкостная перепонка). У кисти лучевая и локтевая артерии анастомозируют в сосуды ладони и кисти, образуя **глубокую и поверхностную ладонные дуги**. Общие пальцевые артерии разветвляются на ладонные и дорсальные пальцевые артерии.

ВЕНЫ

Вены верхних конечностей, как и вены нижних конечностей, сильно разнятся по числу и расположению. Существуют две основные группы соединенных между собой вен: глубокие и поверхностные. Глубокие вены располагаются рядом с артериями, и их названия повторяют названия соответствующих артерий (например, лучевая артерия, **лучевая вена**). Поверхностные вены имеют другие названия, например, **медиальная, латеральная подкожные вены, промежуточная вена локтя**. Глубокие вены ладони, предплечья и нижней части плеча на рисунке не показаны; просто запомните, что вены часто располагаются рядом (*venae comitantes* — *сопровождающие вены*) с соответствующими артериями. Прерывистые линии обозначают поверхностные (подкожные) вены предплечья на задней проекции. Вены в области локтя (на рисунке показаны в рамке) часто используются для забора крови и проведения внутривенных вливаний.

СЕРДЕЧНО-СОСУДИСТАЯ СИСТЕМА АРТЕРИИ И ВЕНЫ ВЕРХНИХ КОНЕЧНОСТЕЙ

Советы по раскрашиванию. (1) Раскрасьте артерии (А–F²) на левом рисунке в направлении движения крови. (2) Раскрасьте серым точки, где прощупывается пульс. (3) Раскрасьте вены (G¹–O) на правом рисунке, начиная снизу страницы.



◀ Артерии

- Плечеголовная А
- Подключичная В

- Подмышечная С
- Большая грудная С¹
- Грудоакромиальная и ответвления С²
- Латеральная грудная С³
- Подлопаточная С⁴
- Передняя/задняя огибающая плечевую кость С⁵

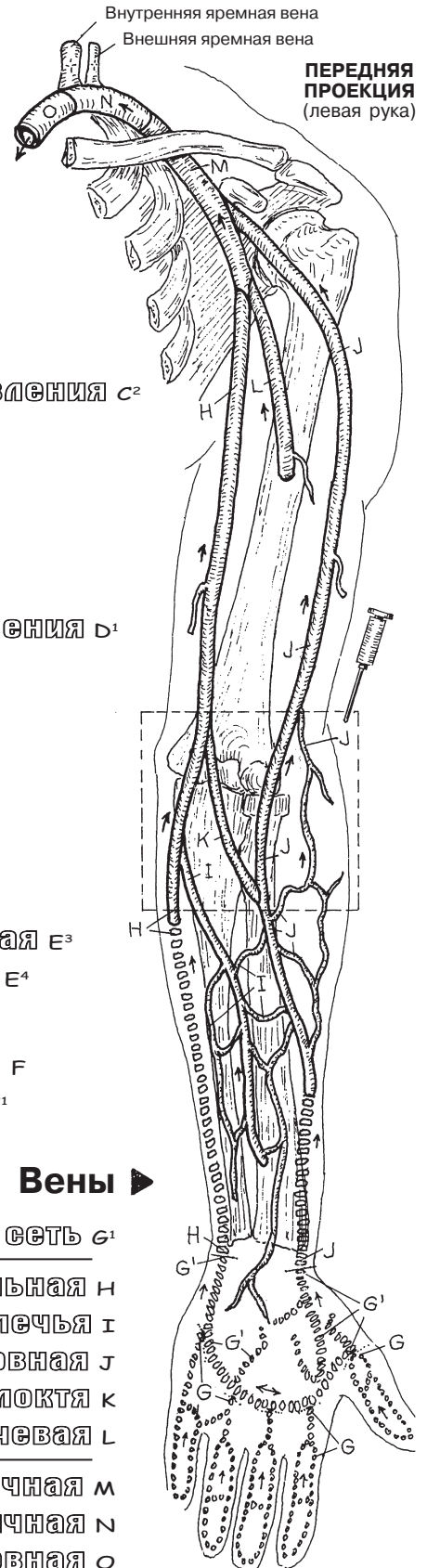
- Плечевая D
- Глубокая плечевая и ответвления D¹
- Большая локтевая обходная (коллатеральная) D²
- Малая локтевая обходная (коллатеральная) D³

- Лучевая E
- Лучевая возвратная E¹
- Локтевая E²
- Передняя локтевая возвратная E³
- Задняя локтевая возвратная E⁴
- Общая межкостная E⁵

- Поверхностная ладонная дуга F
- Общая ладонная пальцевая F¹
- Глубокая ладонная дуга F²

Точки, где прощупывается пульс *

ПЕРЕДНЯЯ ПРОЕКЦИЯ
(правая рука)



ПЕРЕДНЯЯ ПРОЕКЦИЯ
(левая рука)

▶ Вены

- Дорсальная пальцевая и сеть G¹
- Медиальная H
- Латеральная подкожная предплечья I
- Головная J
- Промежуточная (вена) локтя K
- Плечевая L

- Подмышечная M
- Подключичная N
- Плечеголовная O

Главный ствол артерии нижних конечностей начинается на боковой стенке таза. Здесь парные **общие подвздошные артерии** ответвляются от брюшной аорты (показана правая сторона) и отдают во **внутреннюю подвздошную артерию**, снабжающую стенку органов таза. От этой артерии ответвляются важные сосуды нижних конечностей, включая **верхнюю** и **нижнюю ягодичные артерии**, которые выходят из таза через большое седалищное отверстие соответственно выше и ниже грушевидной мышцы (разд. 59) и снабжают среднюю и малую ягодичные мышцы. Запирательная артерия и запирательный нерв выходят из запирательного отверстия. Артерия снабжает главным образом тазобедренный сустав. Обратите внимание на анастомозы нижней ягодичной артерии вокруг тазобедренного сустава.

Наружная подвздошная артерия отдает в очень важную **нижнюю надчревную артерию** непосредственно перед паховой связкой. Эта артерия поднимается по глубокой поверхности передней брюшной стенки до оболочки прямой мышцы живота, где она соединяется с верхней надчревной артерией (см. разд. 111). Это основной окольный кровоток нижних конечностей при окклюзии брюшной аорты. Наружная подвздошная артерия становится бедренной артерией, проходя через паховую связку вместе с одноименными веной и нервом.

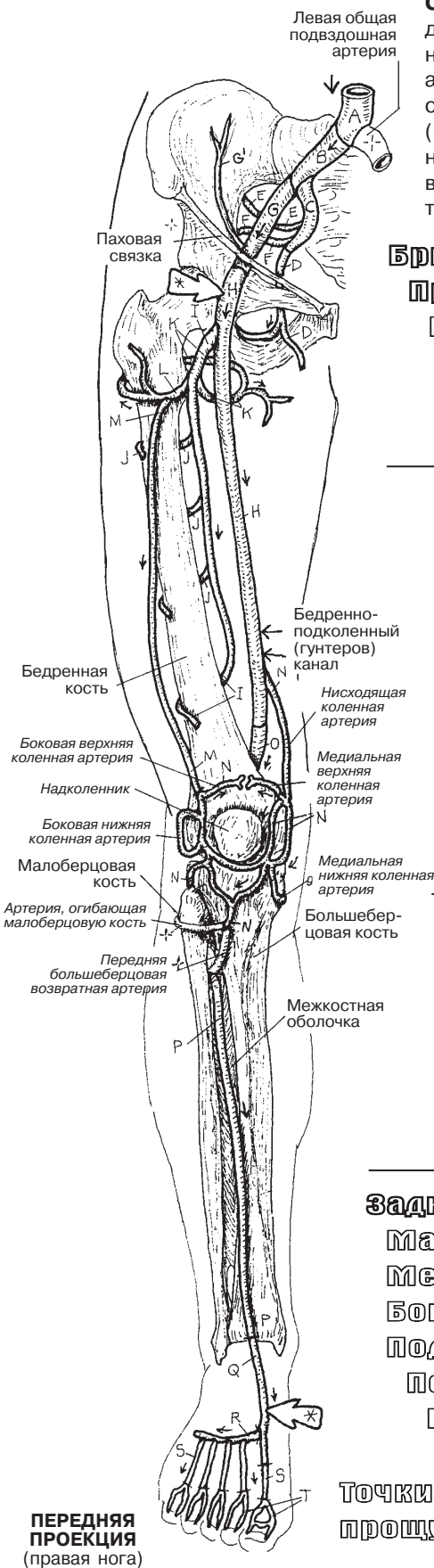
Вначале от бедренной артерии отходит **глубокая артерия бедра**. Затем бедренная артерия проходит в глубине портняжной мышцы, поступает в бедренно-подколенный (гунтеров) канал и выходит на задней стороне колена и голени. В силу значительной мышечной массы на задней стороне бедра **глубокая артерия бедра** довольно крупная и имеет большое число нисходящих **прободающих артерий**. Обратите внимание, как **медиальная** и **боковая артерии, огибающие бедренную кость**, анастомозируют вокруг головки/шейки бедра и тазобедренного сустава. Кровоснабжение области тазобедренного сустава может быть нарушено вследствие разных причин.

Подколенная артерия — дистальное продолжение бедренной артерии поверх подколенной ямки. Это относительно короткая артерия, и в конце она разделяется на **переднюю** и **заднюю большеберцовые артерии**. **Коленные артерии** формируют значительную анастомозную сеть вокруг коленного сустава вместе с **артерией, огибающей малую берцовую кость**, и **передней берцовой возвратной артерией**. Эти артерии обеспечивают жизнеспособность тканей вокруг колена в случае обструкции кровотока по подколенной артерии. **Передняя большеберцовая артерия** спускается вдоль межкостной оболочки параллельно **малоберцовой артерии**, которая снабжает боковые и задние отделы ноги. Задние большеберцовая и малоберцовая артерии проходят в глубине икроножной и камбаловидной мышц. Передняя большеберцовая артерия выходит из заднего отдела голени непосредственно ниже колена и спускается по передней поверхности межкостной мембраны. В случае окклюзии задней большеберцовой артерии малоберцовая артерия расширяется для поддержания кровоснабжения через многочисленные сообщающиеся сосуды.

Основная артерия тыльной стороны стопы — **тыльная артерия стопы**, которой можно прощупать пульс на костях предплюсны. Основная артерия подошвенной стороны стопы — задняя большеберцовая артерия.

СЕРДЕЧНО-СОСУДИСТАЯ СИСТЕМА

АРТЕРИИ НИЖНИХ КОНЕЧНОСТЕЙ



Советы по раскрашиванию. Используйте красный цвет для А. (1) Раскрашивайте одновременно оба рисунка нижних конечностей. Обращайте особое внимание на анастомозы вокруг областей ягодиц, тазобедренного сустава и колена. Отметьте различные коленные артерии (N), образующие сеть вокруг коленного сустава. (2) Стопа на задней проекции изображена в согнутом положении, в котором видна подошва. (3) Закрасьте серым цветом точки, где можно прощупать пульс.

Брюшная аорта А

Правая общая подвздошная артерия В

Внутренняя подвздошная артерия С

Запирательная артерия Д

Верхняя ягодичная артерия Е

Нижняя ягодичная артерия F

Наружная подвздошная артерия G

Нижняя надчревная артерия G¹

Бедренная артерия H

Глубокая артерия бедра I

Прободающие артерии J

Медиальная артерия, огибающая бедренную кость K

Боковая артерия, огибающая бедренную кость L

Нисходящая ветвь M

Коленный анастомоз N

Подколенная артерия O

Передняя большеберцовая артерия P

Тыльная артерия стопы Q

Дугообразная артерия R

Тыльная плюсневая артерия S

Тыльная пальцевая артерия T

Задняя большеберцовая артерия U

Малоберцовая артерия V

Медиальная подошвенная артерия W

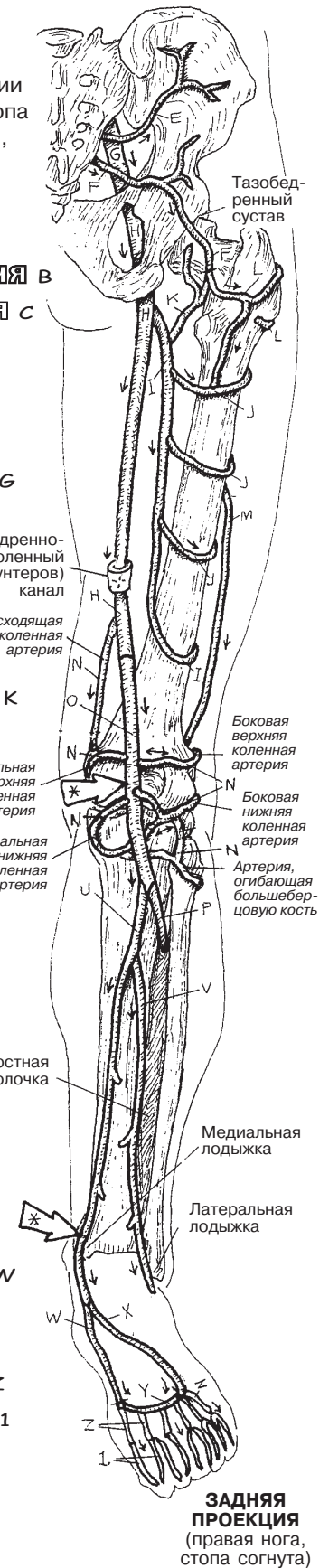
Боковая подошвенная артерия X

Подошвенная дуга Y

Подошвенная плюсневая артерия Z

Подошвенная пальцевая артерия 1

Точки, где можно прощупать пульс *



ПЕРЕДНЯЯ
ПРОЕКЦИЯ
(правая нога)

ЗАДНЯЯ
ПРОЕКЦИЯ
(правая нога,
стопа согнута)

Аорта выходит из верхней части левого желудочка. Эта часть аорты называется **восходящая аорта**, или восходящая часть дуги аорты. Этот крупный сосуд — классическая «большая артерия», стенка которой почти полностью состоит из эластичной ткани. От нее отходят две парные **венечные (коронарные) артерии**, которые начинаются двумя большими отверстиями в корне восходящей аорты. Они открываются в две из трех створок аортального клапана. Во время систолы кровь под большим давлением выбрасывается из левого желудочка, и створки аортального клапана прижимаются к стенке аорты. Во время диастолы кровь в восходящей аорте течет в обратную сторону, наполняет створки и поступает в две коронарные артерии. Таким образом сердце обеспечивает себя самой что ни на есть свежей кровью! Дуга аорты находится на уровне четвертого грудного позвонка.

Порядок следования ветвей **дуги аорты** (справа налево): **плечеголовной (брахиоцефальный) ствол**, **левая общая сонная артерия** и **левая подключичная артерия**. Нисходящая грудная часть аорты начинается на уровне III ребра (5-го грудного позвонка), плотно прилегая к задней грудной стенке на левой стороне срединной линии. Мелкие **бронхиальная** и **пищеводная артерии** выходят из передней стенки грудной аорты. Верхняя межреберная артерия, ветвь **реберно-шейного ствола** (см. разд. 107), снабжает первое и второе межреберные пространства. Грудная часть аорты отдает девять пар задних межреберных артерий. Двенадцать ребер, одиннадцать межреберных пространств. Откуда начинаются первые две межреберные артерии?

Обратите внимание на внутреннюю грудную артерию (F), выходящую из задней поверхности подключичной артерии. Она находится в передних межреберных пространствах в глубине реберных хрящей. Она отдает передние межреберные артерии (не показаны), которые встречаются в межреберных пространствах с задними межреберными артериями. Проследите эту артерию в шестое межреберное пространство; здесь она разделяется на **мышечно-диафрагмальную артерию** (оканчивающуюся в диафрагме) и **верхнюю надчревную артерию**. Последняя спускается вниз по передней брюшной стенке в глубине оболочки прямой мышцы живота (здесь не показана, см. разд. 49, глубокий слой вверху страницы слева). Ее оконечные ветви соединяются с оконечными ветвями нижней надчревной артерии, выходящей из наружной подвздошной артерии (см. разд. 110). *Это один из важнейших анастомозов в организме:* через эти соединения кровь может попасть в нижние конечности даже при серьезной окклюзии брюшной аорты.

Ветви брюшной аорты либо висцеральные, либо париетальные. Париетальные ветви — это небольшие двусторонние и сегментарные (поясничные) артерии, снабжающие стенку тела. Эти артерии в значительной степени отвечают за кровоснабжение спинного мозга. Висцеральные ветви могут быть парными (например, **желудочные, почечные, яичниковые/яичковые** артерии) или непарными (например, **чревная, верхняя и нижняя брыжеечные** артерии). Париетальные и висцеральные ветви аорты показаны четко, и их следует раскрашивать тщательно. Более детально они будут рассмотрены в разделе, посвященном системам, частью которых они являются.

СЕРДЕЧНО-СОСУДИСТАЯ СИСТЕМА

АОРТА: ВЕТВИ И СВЯЗАННЫЕ С НЕЙ СОСУДЫ

Советы по раскрашиванию. Используйте красный цвет для А, А¹ и А².
 (1) Раскрасьте дугу аорты и ее ветви (А–Е). Раскрасьте сосуды, снабжающие передние и задние межреберные пространства 10–11 (F–H). (2) Раскрасьте бронхиальные и пищеводные артерии на бронхах и пищеводе. (3) Раскрасьте верхнюю надчревную артерию. (4) Раскрасьте ветви брюшной аорты. Для ориентира показана нижняя полая вена.

Дуга аорты А

Венечная артерия в
 Плечеголовной ствол с
 Левая общая сонная
 артерия б
 Левая подключичная
 артерия е

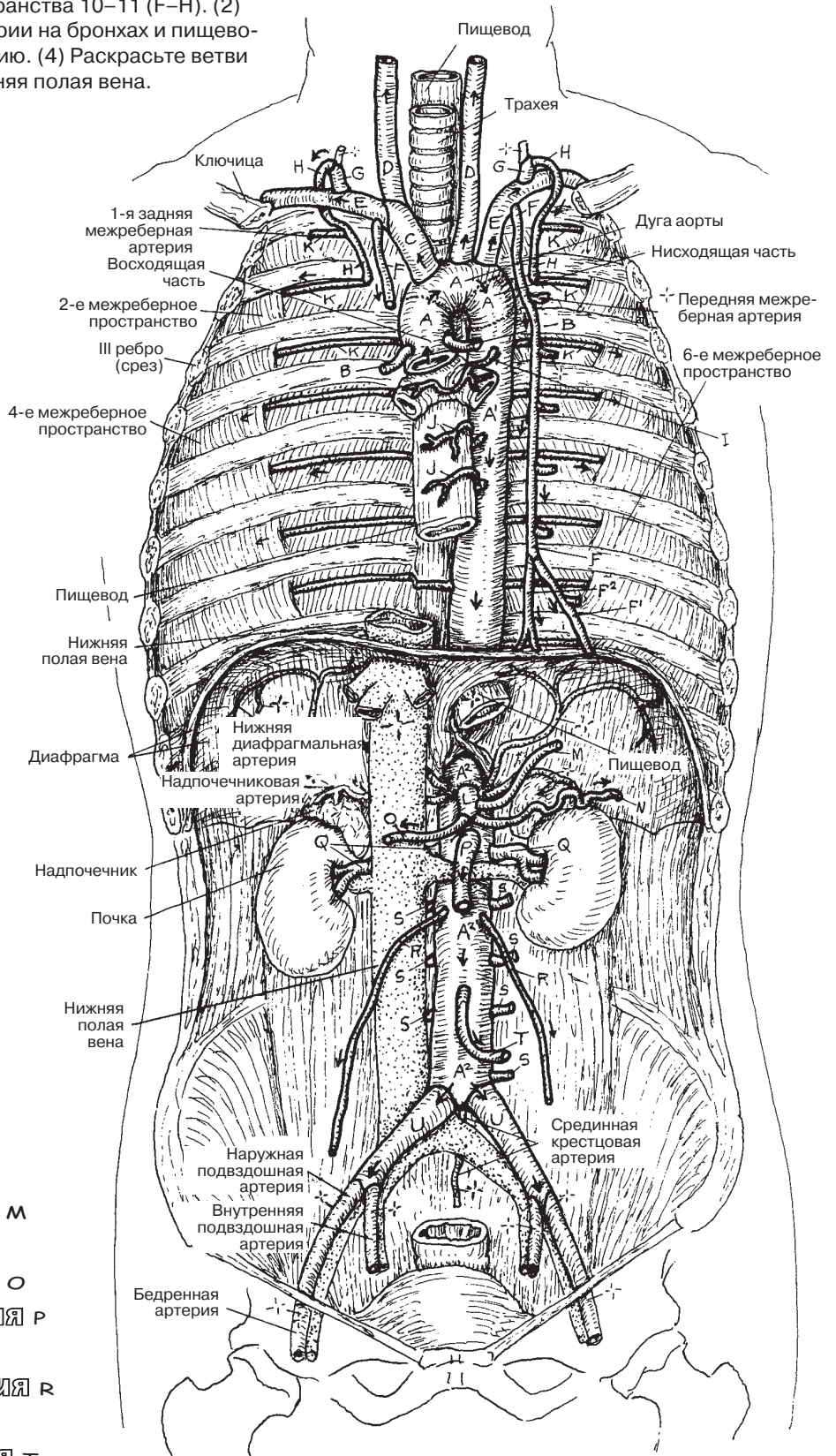
Внутренняя грудная
 артерия ф
 Мышечно-диафрагмальная
 артерия ф¹
 Верхняя надчревная
 артерия F²
 Реберно-шейный ствол G
 Наивысшая межреберная
 артерия H

Грудная аорта А¹

Бронхиальная артерия и
 Пищеводная артерия j
 Задняя межреберная
 артерия (9) к

Брюшная аорта А²

Чревной ствол L
 Левая желудочная артерия м
 Селезеночная артерия н
 Общая печеночная артерия о
 Верхняя брыжеечная артерия р
 Почечная артерия q
 Яичковая/яичниковая артерия r
 Поясничные артерии s
 Нижняя брыжеечная артерия т
 Общая подвздошная артерия u



ПЕРЕДНЯЯ ПРОЕКЦИЯ
 (полостей тела)

Чревный ствол, первая отдельная висцеральная артерия, отходит от брюшной **аорты** в области аортального отверстия диафрагмы. Это очень короткий сосуд, который сразу же разделяется на артерии, идущие к печени, селезенке, желудку, двенадцатиперстной кишке и поджелудочной железе. Обратите внимание на разветвленную сеть анастомозов артерий, идущих к желудку. **Левая и правая желудочные артерии** покрывают малую кривизну желудка, при этом ветви левой артерии снабжают нижнюю часть пищевода. Термин «*сальниковый*» относится к сальнику, который является складкой брюшины между желудком и печенью (малый сальник) и между желудком и поперечной ободочной кишкой (большой сальник; см. разд. 138). Желудочно-сальниковые артерии снабжают большую кривизну желудка и проходят в большом сальнике.

Верхняя брыжеечная артерия снабжает большую часть тонкого кишечника, головку поджелудочной железы, слепую кишку, восходящую ободочную кишку и часть поперечной ободочной кишки. Она проходит в толще общей брыжейки, которая отходит из париетальной брюшины задней брюшной стенки. Существуют анастомозы между брюшной и верхней двенадцатиперстной кишкой. Верхняя и нижняя брыжеечные артерии также взаимосвязаны через маргинальную (краевую) артерию, которая проходит по длине толстого кишечника и снабжается от обеих артерий. Эти артерии проходят в общей брыжейке в подвздошную кишку и тощую кишку (O, P).

Нижняя брыжеечная артерия снабжает поперечную ободочную кишку до прямой кишки и ануса. Ее ветви лежат по большей части позади брюшины (*ретроперитонеально*); основное исключение — это группа сосудов сигмовидной кишки, которая входит слева в сигмовидную брыжейку ободочной кишки. Обратите внимание на анастомозы между ветвями **верхней прямокишечной артерии** (отходящей от брыжеечной артерии) и ветвями средней и нижней прямокишечных артерий, которые выходят из внутренней подвздошной артерии, как, например, внутренняя половая артерия.

СЕРДЕЧНО-СОСУДИСТАЯ СИСТЕМА АРТЕРИИ ЖЕЛУДОЧНО-КИШЕЧНОГО ТРАКТА И СМЕЖНЫХ ОРГАНОВ

Советы по раскрашиванию. Раскрасьте аорту (А) красным цветом. Используйте для артерий, помеченных В, J, K, L и Q, те же цвета, которые были использованы для раскрашивания артерий на предыдущей странице под заголовком «Брюшная аорта». (1) Начните с верхнего правого угла страницы. (2) Раскрасьте большой рисунок сверху вниз.

Аорта А

Чревной ствол В

Общая с / левая с¹ / правая с²

печеночные арт.

Правая желудочная артерия Д

Желудочно-двенадцатиперстная артерия Е

Правая желудочно-сальниковая артерия F

Левая желудочно-сальниковая артерия G

Поджелудочно-двенадцатиперстная (верхняя) артерия H

Пузырная артерия I

Левая желудочная артерия J

Селезеночная артерия K

Верхняя брыжеечная артерия L

Поджелудочно-двенадцатиперстная (нижняя) артерия H¹

Средняя ободочно-кишечная артерия M

Правая ободочно-кишечная артерия N

Подвздошно-ободочная артерия O

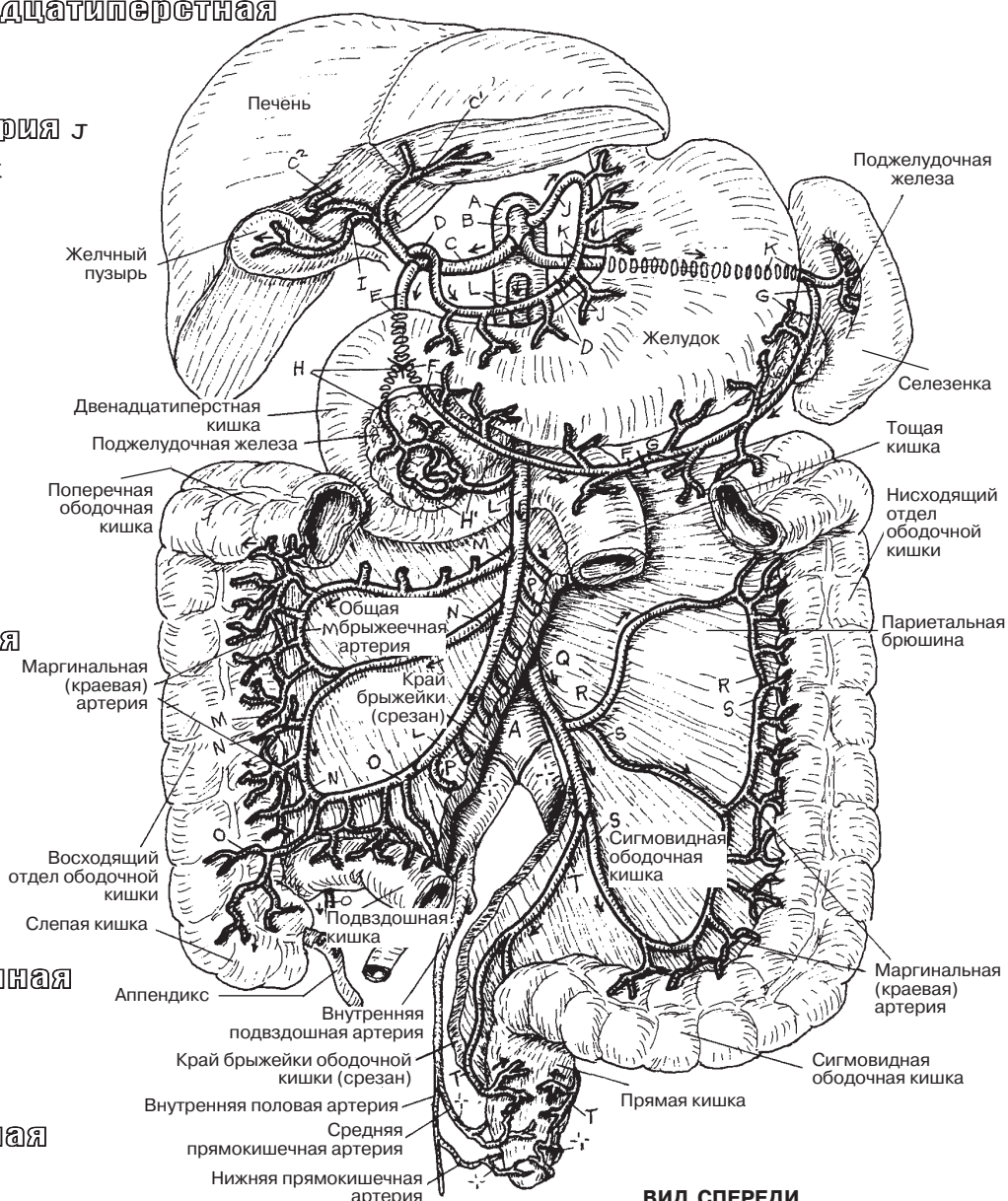
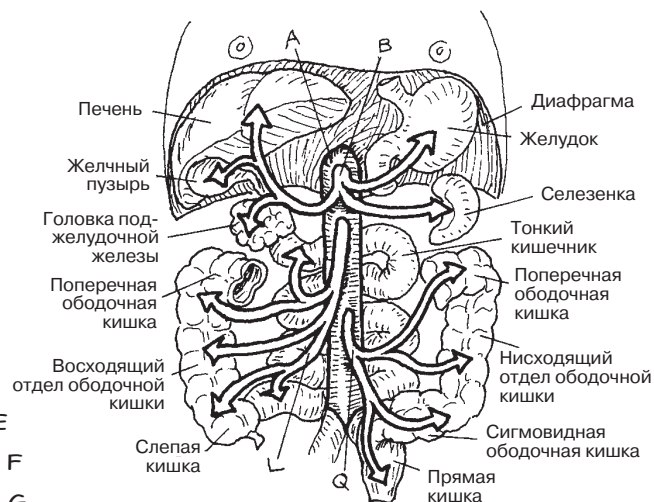
Ветви к тонкому кишечнику P

Нижняя брыжеечная артерия Q

Левая ободочно-кишечная артерия R

Ветви сигмовидной артерии S

Верхняя прямокишечная артерия T



ВИД СПЕРЕДИ
(Схематично)

Основной источник кровоснабжения таза и промежности — **внутренняя подвздошная артерия**. Ее ветви обычно группируют на два ствола: задний (пристеночный) и передний (внутренностный или висцеральный). Расположение сосудов в пространстве варьирует от человека к человеку; на рисунках показан типичный случай. От **заднего ствола** отходит **верхняя ягодичная артерия**; она проходит через *большое седалищное отверстие выше* грушевидной мышцы к верхней части ягодиц. **Нижняя ягодичная и внутренняя половая артерии** отходят от переднего ствола и покидают тазовую область через *малое седалищное отверстие ниже* грушевидной мышцы. Нижняя ягодичная артерия кровоснабжает нижнюю часть ягодиц и анастомозирует с сосудами тазобедренного сустава. Проксимальнее места отхождения нижней ягодичной и нижней половой артерий от **переднего ствола** внутренней подвздошной артерии отделяются четыре ветви (как в мужском, так и в женском организме). (1) **Верхняя пузырная артерия**, формирующаяся из проксимальной части **пупочной артерии** плода. Когда пуповину перерезают, дистальная часть ее артерии атрофируется, образуя медиальную пупочную связку; оставшаяся часть формирует верхнюю пузырную артерию, снабжающую кровью верхнюю часть мочевого пузыря и семявыносящие протоки. (2) Вторая ветвь — **запирательная артерия**, идущая к медиальной части бедра. (3) Третья ветвь — **маточная артерия**; у мужчин ей соответствует **нижняя пузырная артерия**. От маточной отходит **влагалищная артерия**. У мужчин от нижней пузырной артерии отделяются артерии, снабжающие предстательную железу и семенники (не показаны). (4) Четвертую ветвь образует **средняя прямокишечная артерия**, формирующая важную группу анастомозов вокруг прямой кишки и анального канала (см. разд. 112).

Левая и правая **внутренние половые артерии** снабжают кровью наружные половые органы. Половые сосуды (вместе с половым нервом) выходят из полости таза через малое седалищное отверстие и спускаются через **половой канал** (канал Олкока) в латеральной стенке седалищно-анальной ямки вдоль внутренней стороны нижней ветви лобковой кости. Далее артерия входит в глубокую часть промежности. У мужчин в этой области от нее ответвляются **артерия головки полового члена, глубокая артерия полового члена и дорсальная артерия полового члена**. Они направляются, соответственно, к задней части головки, задней части пещеристого тела и спинке полового члена. Эти артерии снабжают кровью сосудистые пространства эректильной ткани в губчатом теле и в более объемном пещеристом теле, а также в головке (дорсальная артерия). Губчатое тело заканчивается на уровне головки. Глубокая и дорсальная артерии расширяются в ответ на стимуляцию со стороны парасимпатической нервной системы, таким образом увеличивая приток крови к эректильным тканям, расширяя эректильные тела и обеспечивая эрекцию и отвердение пениса. Эректильная ткань головки пениса обычно мягче, чем в пещеристом теле, что обеспечивает более мягкое вхождение во влагалище при соитии.

В женском организме ветвление внутренней половой артерии схоже с аналогичной структурой в организме мужчины: ветви артерии проходят к луковице преддверия влагалища и пещеристому телу клитора, а дорсальная артерия клитора кровоснабжает его головку.

СЕРДЕЧНО-СОСУДИСТАЯ СИСТЕМА АРТЕРИИ ТАЗА И ПРОМЕЖНОСТИ

Советы по раскрашиванию. Обратите внимание, что на рисунках справа аорту раскрашивать не нужно. (1) Раскрашивайте обе медиальные проекции одновременно. (2) Затем раскрасьте обе половины нижней проекции вскрытой промежности. (3) Структуры, перечисленные в разделе «промежность», показаны либо только на одной из проекций, либо на нескольких.

ТАЗ

ВНУТРЕННЯЯ ПОДВЗДОШНАЯ

АРТЕРИЯ А

ЗАДНИЙ СТВОЛ А¹

ПОДВЗДОШНО-ПОЯСНИЧНАЯ

АРТЕРИЯ В

ВЕРХНЯЯ ЯГОДИЧНАЯ АРТЕРИЯ С

ЛАТЕРАЛЬНАЯ КРЕСТЦОВАЯ

АРТЕРИЯ Д

ПЕРЕДНИЙ СТВОЛ А²

ПУПОЧНАЯ АРТЕРИЯ (У ПЛОДА) Е+

ВЕРХНЯЯ ПУЗЫРНАЯ АРТЕРИЯ /

АРТЕРИЯ К СЕМЯВЫНОСЯЩИМ ПРОТОКАМ F

ЗАПИРАТЕЛЬНАЯ АРТЕРИЯ G

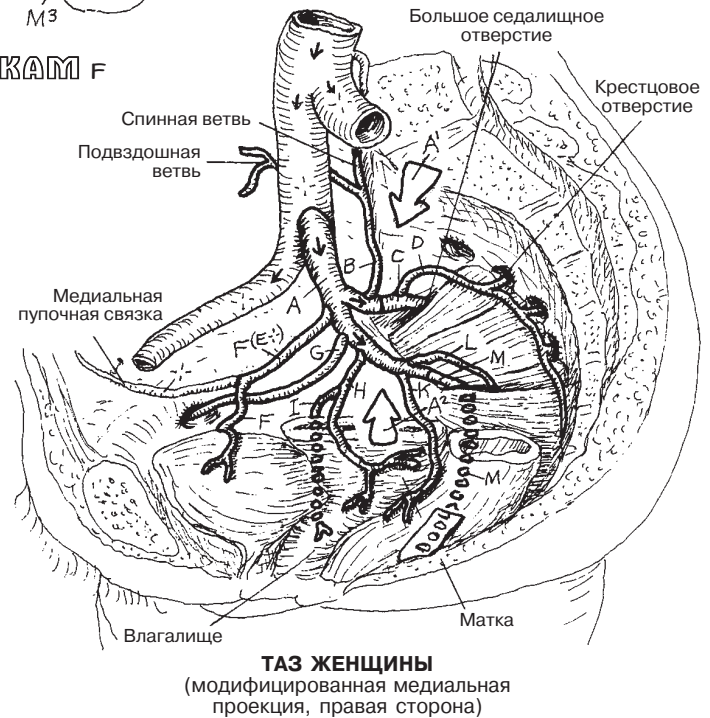
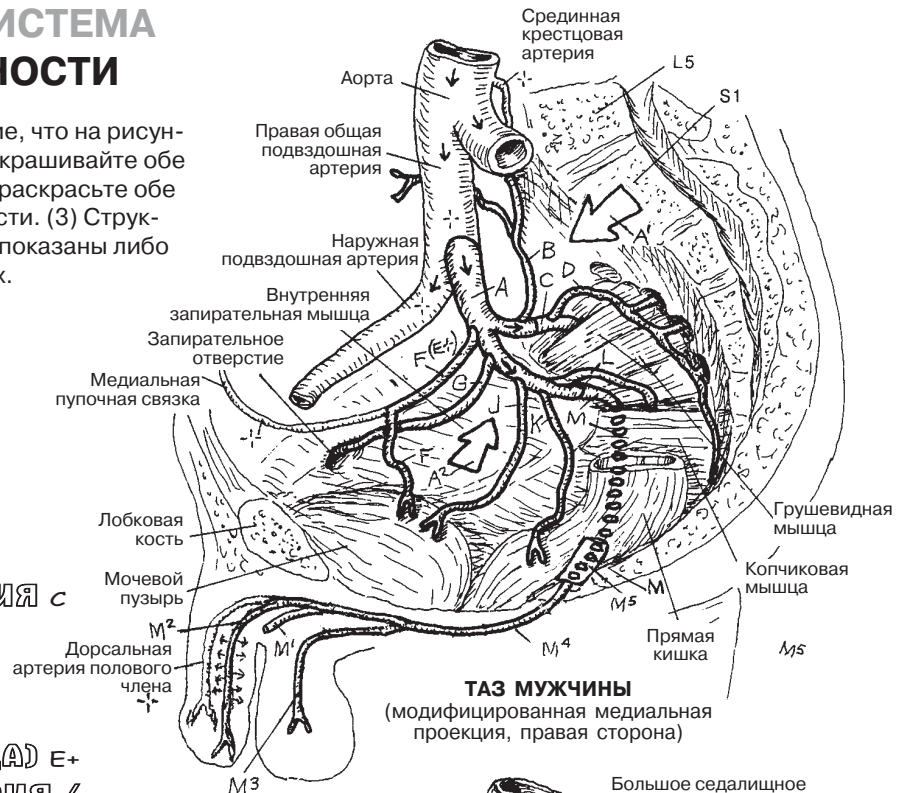
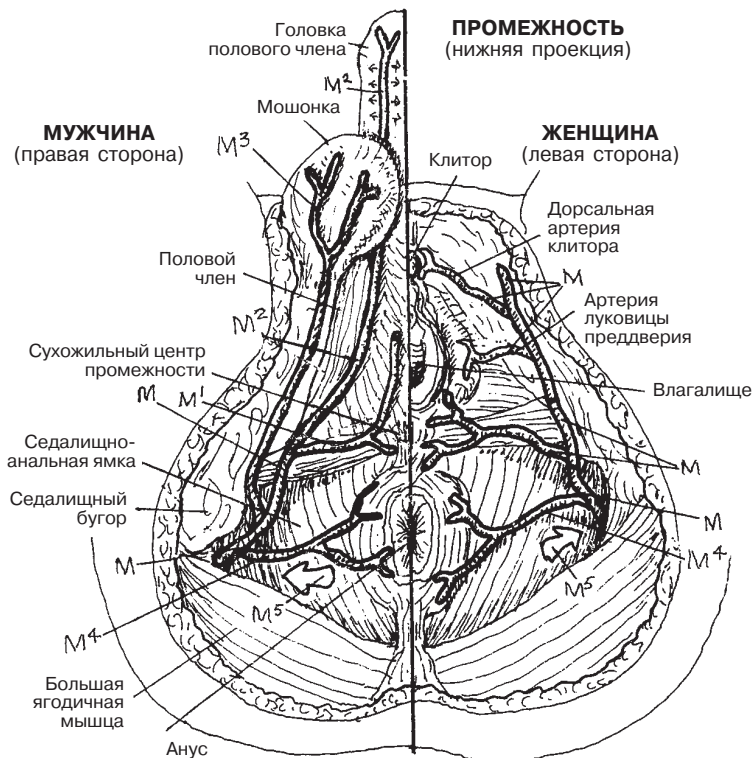
МАТОЧНАЯ АРТЕРИЯ H

ВЛАГАЛИЩНАЯ АРТЕРИЯ I

НИЖНЯЯ ПУЗЫРНАЯ АРТЕРИЯ J

СРЕДНЯЯ ПРЯМОКИШЕЧНАЯ АРТЕРИЯ K

НИЖНЯЯ ЯГОДИЧНАЯ АРТЕРИЯ L



ПРОМЕЖНОСТЬ

ПОЛОВАЯ АРТЕРИЯ M

АРТЕРИЯ ЛУКОВИЦЫ ПОЛОВОГО ЧЛЕНА M¹

ГЛУБОКАЯ АРТЕРИЯ ПОЛОВОГО ЧЛЕНА M²

ЗАДНЯЯ МОШОНОЧНАЯ АРТЕРИЯ M³

НИЖНЯЯ МОШОНОЧНАЯ АРТЕРИЯ M⁴

ПОЛОВОЙ КАНАЛ M⁵

СЕРДЕЧНО-СОСУДИСТАЯ СИСТЕМА ОСНОВНЫЕ АРТЕРИИ. ПОВТОРЕНИЕ ПРОЙДЕННОГО МАТЕРИАЛА

Советы по раскрашиванию. Артерии показаны с двух сторон в конечностях и с одной стороны в туловище. Обратите внимание, что человек изображен в анатомической позиции, ладони обращены кпереди. (1) Обращаясь при необходимости к предыдущим страницам, раскрашивайте рисунок начиная с буквы А. Возможно, стоит вписывать названия артерий простым карандашом, чтобы можно было внести исправления. В этом случае обводите цветным карандашом только букву или цифру в начале соответствующей строки списка.

Ответы см. в прил. А.

A _____

АРТЕРИИ ВЕРХНИХ КОНЕЧНОСТЕЙ

- B _____
- C _____
- D _____
- E _____
- F _____
- G _____
- H _____
- I _____
- J _____

АРТЕРИИ ГОЛОВЫ И ШЕИ

- K _____
- L _____
- M _____

АРТЕРИИ ГРУДНОЙ КЛЕТКИ

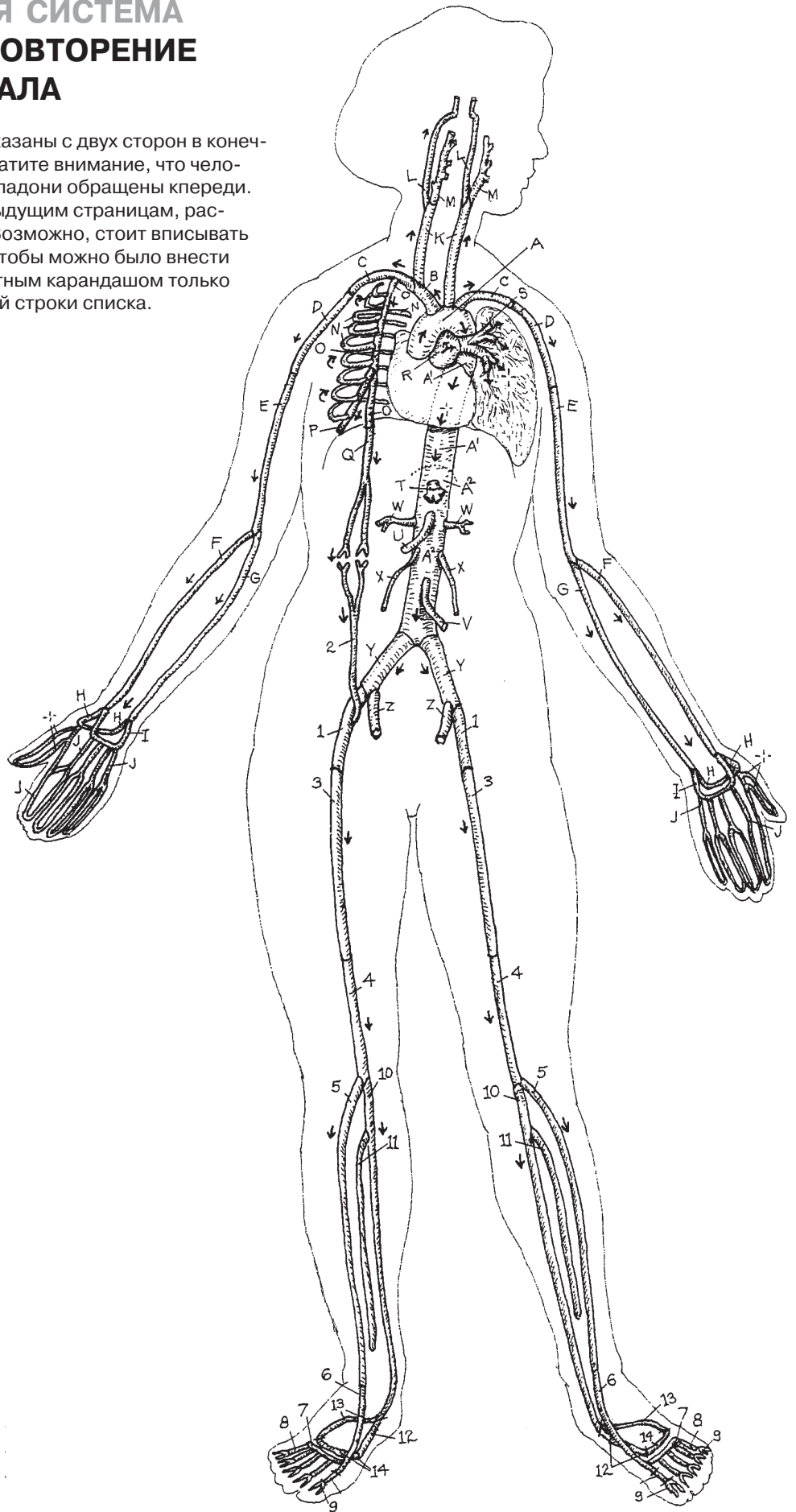
- A _____
- A' _____
- N _____
- O _____
- P _____
- Q _____
- R _____
- S _____

АРТЕРИИ БРЮШНОЙ ПОЛОСТИ И ТАЗА

- A² _____
- T _____
- U _____
- V _____
- W _____
- X _____
- Y _____
- Z _____
- 1 _____
- 2 _____

АРТЕРИИ НИЖНИХ КОНЕЧНОСТЕЙ

- 3 _____
- 4 _____
- 5 _____
- 6 _____
- 7 _____
- 8 _____
- 9 _____
- 10 _____
- 11 _____
- 12 _____
- 13 _____
- 14 _____



Головной мозг находится в полости черепа (черепной коробке, *cranium*), накрытой костной «крышей» (сводом черепа, *calvaria*). (Поскольку верх черепа состоит из нескольких сросшихся костей, латинский термин употребляется во множественном числе, с окончанием *-ia*, а не *-ium*.) Внутренняя поверхность этой полости представляет собой надкостницу и формирует внешний (периостеальный) слой твердой мозговой оболочки. Внутренний (менингеальный) слой оболочки формирует дуральный мешок, окутывающий головной и спинной мозг; в некоторых местах этот слой отходит от внешнего, образуя волокнистые перемычки, которые поддерживают и разграничивают части головного мозга и мозжечка (см. разд. 81).

Между внутренним и внешним слоями твердой оболочки находятся устья эндотелием пространства — **венозные синусы (пазухи) твердой мозговой оболочки**. Синусы проводят кровь от вен головного мозга к внутренним яремным венам, лицевым венам и крыловидным венозным сплетениям. Также синусы принимают кровотоки *диплоических вен*, расположенных между слоями компактного вещества кости черепа, а также менингеальных и эмиссарных вен, проходящих сквозь отверстия черепа и соединяющихся с венами и венозными сплетениями вне его пределов.

Глубокие вены мозга, собирающие венозную кровь из таламуса, базальных ганглий и промежуточного мозга, сходятся в две **внутренние вены мозга** под валиком (задней частью) мозолистого тела и над мозжечком соответственно (см. разд. 75), которые в свою очередь образуют **большую вену мозга (вену Галена)**. Эта вена открывается в передний конец **прямого синуса**. Слияние венозных синусов (**затылочного, прямого, поперечного**, а также **верхнего и нижнего сагиттальных**) происходит возле затылочной кости, где намет мозжечка сливается с серпом головного мозга (разд. 81). Собирающаяся здесь венозная кровь поступает в парные **поперечные синусы** и затем через парные **сигмовидные синусы** во внутреннюю яремную вену.

Венозная кровь из передней и средней черепных ямок, а также из лицевых вен поступает через глазные вены в парные **пещеристые синусы**. В латеральных стенках этих синусов находятся глазодвигательный (III), блоковый (IV), глазничный и верхнечелюстной (ветви V нерва) черепные нервы. *Через синусы* проходят отводящий (VI) черепной нерв и внутренняя сонная артерия. Пещеристые синусы проводят кровь в **верхний и нижний каменистые синусы**, которые, в свою очередь, открыты во **внутреннюю яремную вену**.

В повседневной жизни на коже лица вокруг носа и на щеках часто можно наблюдать красные холмики, в которых скапливается гной (гнойники). Выдавливать эти *акне (угри)* пальцами опасно, так как инфицированные фрагменты кожи могут попасть в глазные вены. По ним заражение попадет в пещеристые синусы, которые могут от этого закупориться. В таком случае возникает серьезное заболевание — *тромбоз пещеристого синуса*; его симптомы — черные круги под глазами, опухание глазницы и многое другое. Поэтому пользуйтесь антисептиком для умывания!

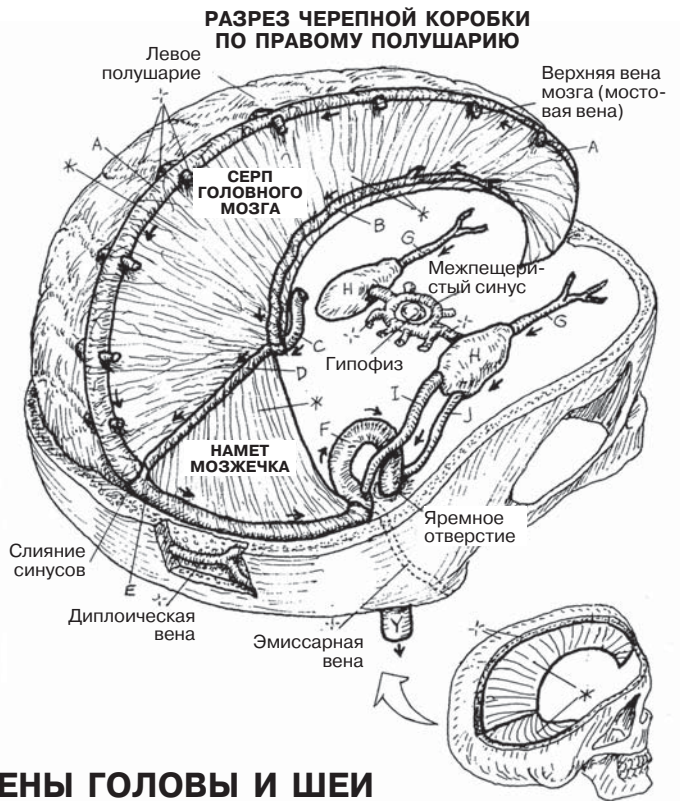
СЕРДЕЧНО-СОСУДИСТАЯ СИСТЕМА ВЕНЫ ГОЛОВЫ И ШЕИ

Советы по раскрашиванию. Обратите внимание на списки венозных ветвей: ветви приводятся с отступом *над* названием вены, в которую открываются, и перечисляются в соответствии с направлением кровотока. Так будут устроены все дальнейшие списки вен. Раскрашивайте синусы А–К светлыми цветами; на латеральной проекции они показаны прерывистыми линиями. (1) Начните с венозных синусов

СИНУСЫ ТВЕРДОЙ МОЗГОВОЙ ОБОЛОЧКИ

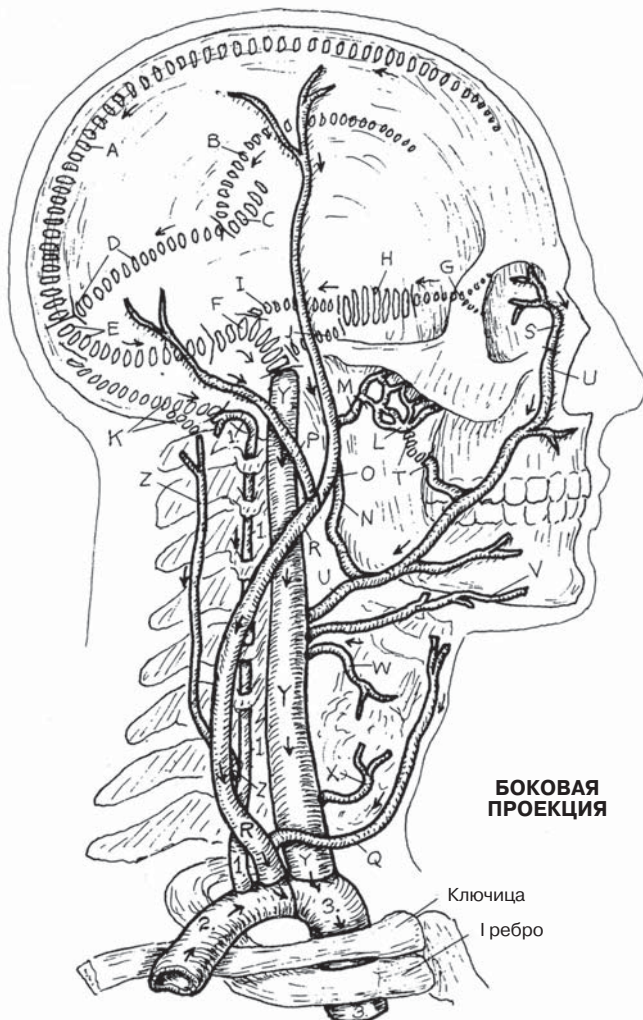
- ВЕРХНИЙ САГИТТАЛЬНЫЙ СИНУС А
- НИЖНИЙ САГИТТАЛЬНЫЙ СИНУС В
- БОЛЬШАЯ ВЕНА МОЗГА С
- ПРЯМОЙ СИНУС Д
- ПОПЕРЕЧНЫЙ СИНУС Е
- СИГМОВИДНЫЙ СИНУС F
- ВЕРХНЯЯ ГЛАЗНАЯ ВЕНА G
- ПЕЩЕРИСТЫЙ СИНУС H
- ВЕРХНИЙ КАМЕНИСТЫЙ СИНУС I
- НИЖНИЙ КАМЕНИСТЫЙ СИНУС J
- ЗАТЫЛОЧНЫЙ СИНУС K

твёрдой мозговой оболочки. Раскрашивая серп и намет серым цветом, слегка закрасьте этим же цветом те сосуды, которые находятся внутри этих структур: А, В, D, E. Однако не закрашивайте так верхние вены мозга, которые открываются в верхний сагиттальный синус (А). Затылочный синус (K) показан только на латеральной проекции внизу. (2) Раскрасьте вены головы и шеи на рисунке внизу слева.



ВЕНЫ ГОЛОВЫ И ШЕИ

- КРЫЛОВИДНОЕ СПЛЕТЕНИЕ L
- ВЕРХНЕЧЕЛЮСТНАЯ ВЕНА M
- ЗАНИЖНЕЧЕЛЮСТНАЯ ВЕНА N
- ПОВЕРХНОСТНАЯ ВИСОЧНАЯ ВЕНА O
- ЗАДНЯЯ УШНАЯ ВЕНА P
- ПЕРЕДНЯЯ ЯРЕМНАЯ ВЕНА Q
- ВНЕШНЯЯ ЯРЕМНАЯ ВЕНА R
- УГЛОВАЯ ВЕНА S
- ГЛУБОКАЯ ЛИЦЕВАЯ ВЕНА T
- ЛИЦЕВАЯ ВЕНА U
- ЯЗЫЧНАЯ ВЕНА V
- ВЕРХНЯЯ ЩИТОВИДНАЯ ВЕНА W
- СРЕДНЯЯ ЩИТОВИДНАЯ ВЕНА X
- ВНУТРЕННЯЯ ЯРЕМНАЯ ВЕНА Y
- ГЛУБОКАЯ ШЕЙНАЯ ВЕНА Z
- ПОЗВОНОЧНАЯ ВЕНА 1.
- ПРАВАЯ ПОДКЛЮЧИЧНАЯ ВЕНА 2.
- ПРАВАЯ ПЛЕЧЕГОЛОВНАЯ ВЕНА 3.



Верхняя полая вена собирает кровь с головы, шеи и верхних конечностей и открывается непосредственно в правое предсердие. Кроме того, она собирает кровь из задней межреберной и поясничной области через сложно устроенный комплекс вен — **систему непарной вены**. Совместно с венами позвоночного канала (позвоночным венозным сплетением) система непарной вены (*непарная, добавочная полунепарная и полунепарная вены*) образует вторичный путь доставки венозной крови к сердцу от нижних конечностей и нижней половины тела в случае обструкции **нижней полой вены**.

Артерии в основном функционируют в более высоком диапазоне кровяного давления, чем вены. Поэтому вены, в которых давление ниже, более многочисленны, чем артерии, имеют менее регулярную схему кровотока и более тонкие стенки. Эти особенности лучше всего заметны на примере системы непарной вены, которой не соответствует никакая артерия.

Первые задние межреберные вены слева и справа, собирающие кровь из первого межреберного промежутка, впадают непосредственно в плечеголовые вены *с обеих сторон*. Вторые и третьи межреберные вены также открываются в **верхнюю межреберную вену** (их две — слева и справа), однако — внимание! — левая верхняя межреберная вена впадает в **левую плечеголовную вену**, в то время как правая верхняя межреберная вена впадает в непарную вену. Слева 4–7-я задние межреберные вены открываются в **добавочную полунепарную вену**, которая делает изгиб и впадает в непарную; ниже их по левой стороне 8–12-я задние межреберные вены открываются в **полунепарную вену**, которая пересекает позвоночный столб и также впадает в непарную. Справа же задние межреберные вены по очереди входят в непарную непосредственно. **Непарная вена** отходит от нижней полой вены справа; полунепарная вена отходит от **восходящей поясничной вены** слева. Далее непарная вена входит в грудную клетку через аортальное отверстие диафрагмы и впадает в верхнюю полую вену сзади на уровне второго реберного межпозвоночного хряща. Передние межреберные вены (на рисунке не показаны) впадают во внутренние грудные вены (F), которые, в свою очередь, с обеих сторон соединяются с подключичной веной; эта схема соответствует уже знакомой вам схеме хода межреберных артерий (разд. 111, 114). В систему нижней полой вены и непарной вены не входят ветви от ЖКТ, желчного пузыря и поджелудочной железы (см. разд. 118). Однако печень отдает венозную кровь по печеночным венам именно в нижнюю полую вену; эти притоки входят в нее непосредственно под диафрагмой в районе правого желудочка.

Обратите внимание, что у мужчин правая вена яичка входит в нижнюю полую вену справа под углом примерно 20 градусов, что создает очень малое сопротивление потоку крови в вене. Левая **вена яичка**, напротив, входит в **почечную вену** под прямым углом. Сопротивление потоку крови в тестикулярной вене, которое создается при таком соединении с почечной веной, отталкивает это венозное сплетение вниз к левому яичку, так что у большинства (но не у всех) мужчин левое яичко располагается немного ниже правого.

СЕРДЕЧНО-СОСУДИСТАЯ СИСТЕМА СИСТЕМЫ ПОЛЫХ ВЕН И НЕПАРНОЙ ВЕНЫ

Советы по раскрашиванию. Окрасьте верхнюю и нижнюю полые вены (Н и Н¹) синим цветом. Обратите внимание, что большой участок нижней полый вены на рисунке удален, чтобы визуализировать непарную вену (N). Раскрашивайте задние межреберные вены (D) и внутренние грудные вены (F) яркими цветами; обе эти группы притоков приносят кровь в плечеголовные вены. Заметьте, что большинство задних межреберных вен впадает в непарную вену (N) справа и в добавочную полунепарную вену (L) и непарную вену (M) слева.

СИСТЕМА ВЕРХНЕЙ ПОЛОЙ ВЕНЫ

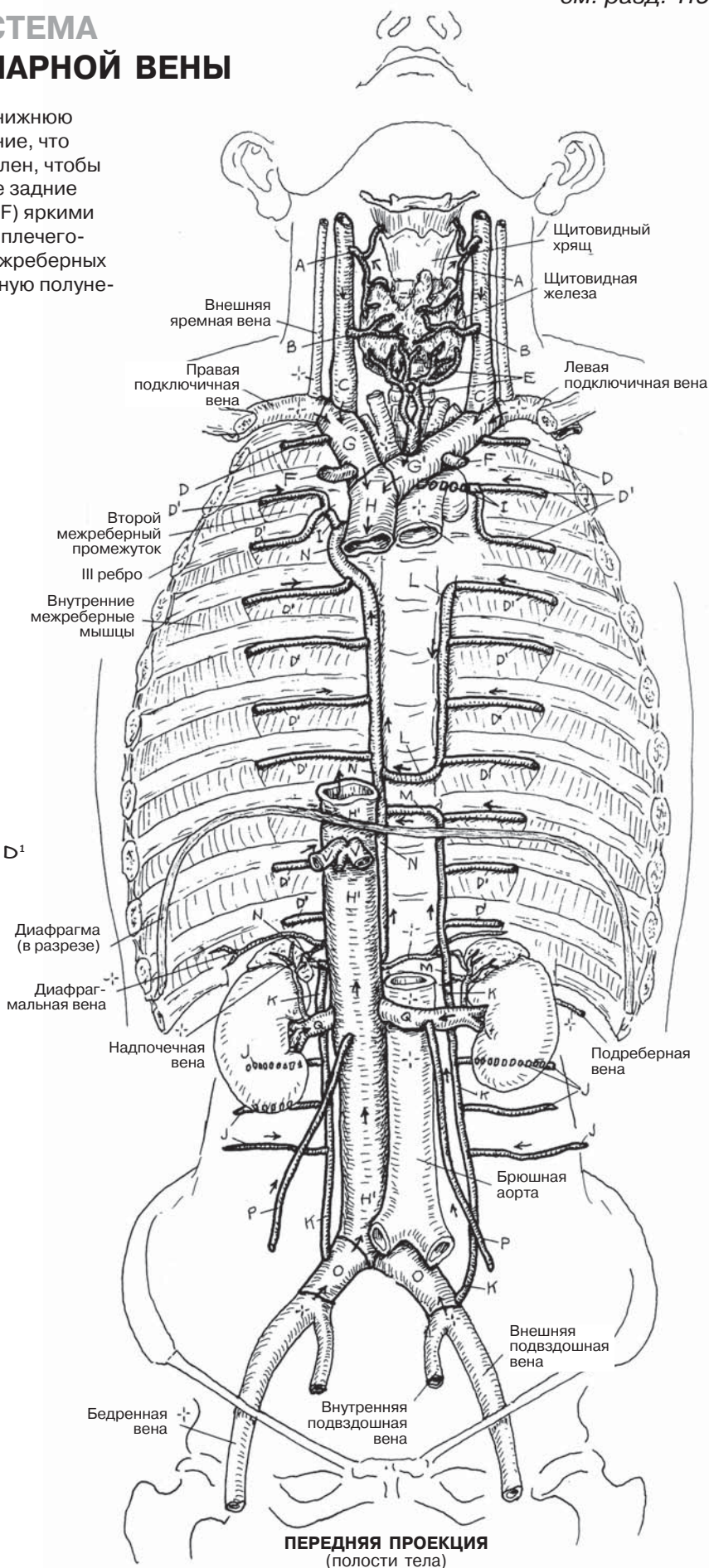
ВЕРХНЯЯ ЩИТОВИДНАЯ ВЕНА А
СРЕДНЯЯ ЩИТОВИДНАЯ ВЕНА В
ВНУТРЕННЯЯ ЯРЕМНАЯ ВЕНА С
ПЕРВАЯ ЗАДНЯЯ
МЕЖРЕБЕРНАЯ ВЕНА D
НИЖНЯЯ ЩИТОВИДНАЯ ВЕНА Е
ВНУТРЕННЯЯ ГРУДНАЯ ВЕНА F
ПРАВАЯ ПЛЕЧЕГОЛОВНАЯ ВЕНА G
ЛЕВАЯ ПЛЕЧЕГОЛОВНАЯ ВЕНА G'
ВЕРХНЯЯ ПОЛАЯ ВЕНА H

СИСТЕМА НЕПАРНОЙ ВЕНЫ

ЗАДНИЕ МЕЖРЕБЕРНЫЕ ВЕНЫ D'
ВЕРХНИЕ МЕЖРЕБЕРНЫЕ ВЕНЫ I
ПОЯСНИЧНАЯ ВЕНА J
ВОСХОДЯЩАЯ ПОЯСНИЧНАЯ
ВЕНА K
ДОБАВОЧНАЯ ПОЛУНЕПАРНАЯ
ВЕНА L
ПОЛУНЕПАРНАЯ ВЕНА M
НЕПАРНАЯ ВЕНА N

СИСТЕМА НИЖНЕЙ ПОЛОЙ ВЕНЫ

ОБЩАЯ ПОДВЗДОШНАЯ ВЕНА O
ВЕНА ЯИЧКА / ЯИЧНИКА P
ПОЧЕЧНЫЕ ВЕНЫ Q
ПЕЧЕНОЧНЫЕ ВЕНЫ R
НИЖНЯЯ ПОЛАЯ ВЕНА H¹



Глубокие вены пролегают в толще глубокой фасции вместе с одноименными артериями или артериями, кровоснабжающими те же органы и ткани. Подобно притокам, впадающим в крупные реки, глубокие вены впадают в более крупные вены. В списке названий «глубокие вены» самой крупной из них в каждой из четырех групп является последняя вена группы. Таким образом, кровь из вены А оттекает в вену D, которая в свою очередь впадает в вену G, являющуюся притоком вены К. Последняя вена впадает в вену Р, несущую кровь к сердцу.

Кровь из **поверхностных вен** течет в **малую подкожную вену ноги**, впадающую в **подколенную вену**, и в **большую подкожную вену ноги**, являющуюся притоком **бедренной вены**.

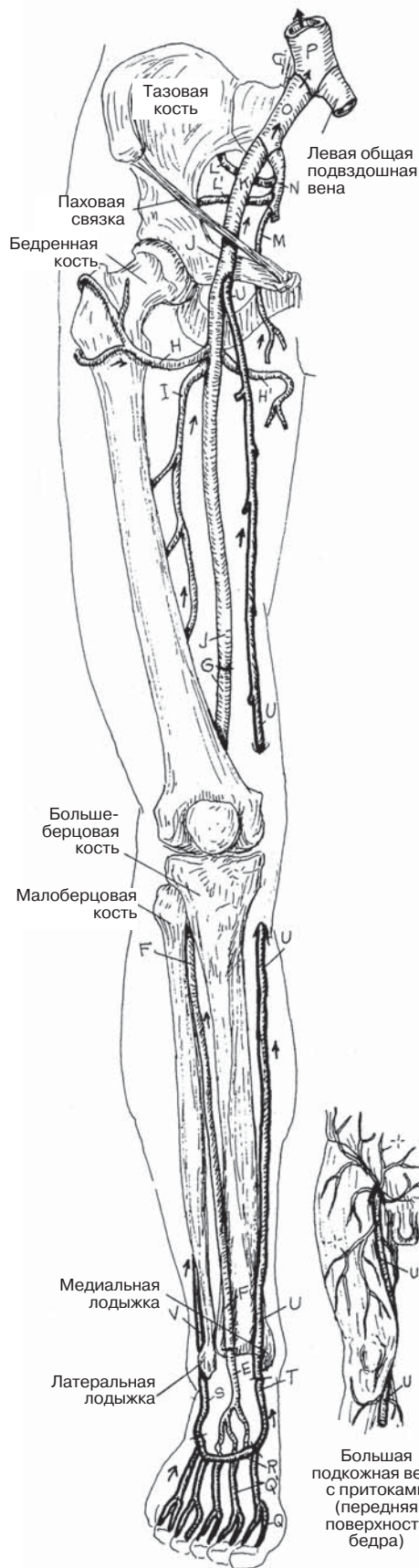
Кровоток в глубоких венах нижних конечностей осуществляется снизу вверх, против силы тяжести. Учитывая действие этой силы, длительное горизонтальное положение ног (и ряд других состояний) может привести к замедлению кровотока (*стазу*) в глубоких венах, вызывая перерастяжение и воспаление их стенок (*флебит*). Такие изменения могут осложниться формированием сгустков крови (*тромбов*) в этих венах (*тромбоз глубоких вен*), а также их воспалением (*тромбофлебит*). В таких условиях возможен отрыв тромба и выход его в кровеносное русло (*тромбоэмболия*). Тромбоэмболы движутся с током крови по венам, увеличивающимся в диаметре, с легкостью доходят до правой половины сердца, а затем попадают в легочные сосуды меньшего диаметра, вызывая их окклюзию (*тромбоэмболия легочных артерий*).

В отличие от глубоких вен, сопровождающих артерии (их называют *сопровождающими венами*, или *венами-спутницами*), поверхностные вены проходят рядом с кожными нервами и залегают в толще поверхностной фасции. Многие поверхностные вены конечностей можно увидеть невооруженным глазом. Текущая по этим длинным венам кровь преодолевает действие силы тяжести на большом протяжении, а клапаны поверхностных вен (см. разд. 102) часто подвергаются пагубному воздействию весовых нагрузок. Однако между поверхностной и глубокой венозными системами существуют сосудистые анастомозы (*прободающие вены*, или *вены-перфоранты*, не показанные на рисунке), осуществляющие сброс крови в систему глубоких вен. Этот механизм позволяет отсрочить момент наступления несостоятельности клапанного аппарата вен, которая, в свою очередь, приводит к депонированию крови в дистальных отделах поверхностных вен и их паравазальному отеку, что может привести к воспалению. Если процесс приобретает хроническое течение, подкожные вены и их притоки подвергаются необратимым изменениям и перестают выполнять свою функцию (*варикозное расширение вен*).

Кровь *должна* непрерывно циркулировать, в противном случае она сгущается. Для оттока крови по венам нижних конечностей в систему нижней полой вены полезна (даже необходима) постоянная работа мышц ног и в особенности стоп, которая приводит к «выжиманию» крови из вен, облегчая тем самым приток крови к сердцу. Удивительно, какое воздействие на организм могут оказывать простые упражнения!

СЕРДЕЧНО-СОСУДИСТАЯ СИСТЕМА

Вены нижней конечности



ПЕРЕДНЯЯ ПРОЕКЦИЯ
(тыльная часть стопы)

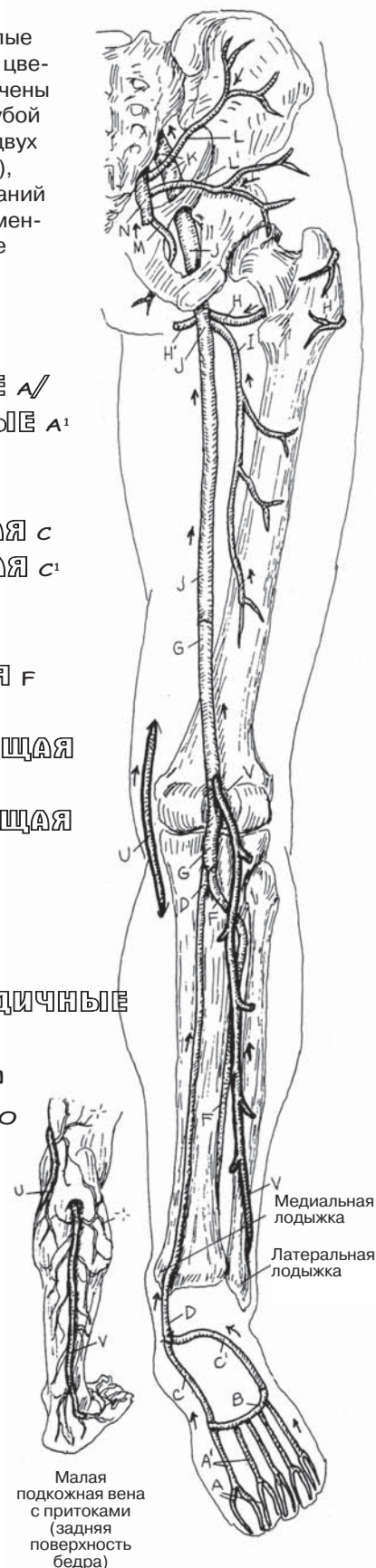
Советы по раскрашиванию. Используйте светлые цвета для раскрашивания глубоких вен и темные цвета — для поверхностных вен (на рисунках обозначены более темным контуром); для Р используйте голубой цвет. Притоки поверхностных вен обозначены в двух нижних вставках. (1) Начинайте с глубоких вен (А), раскрашивайте в порядке расположения их названий в списке; работайте с двумя рисунками одновременно. Раскрасьте поверхностные вены (Q'-V), более мелкие рисунки — в последнюю очередь.

ГЛУБОКИЕ ВЕНЫ

ПОДОШВЕННЫЕ ПАЛЬЦЕВЫЕ А /
ПОДОШВЕННЫЕ ПЛЮСНЕВЫЕ А'
ГЛУБОКАЯ ПОДОШВЕННАЯ
ВЕНОЗНАЯ ДУГА В
МЕДИАЛЬНАЯ ПОДОШВЕННАЯ С
ЛАТЕРАЛЬНАЯ ПОДОШВЕННАЯ С'
ЗАДНЯЯ БОЛЬШЕБЕРЦОВАЯ D
ТЫЛЬНАЯ ВЕНА СТОПЫ E
ПЕРЕДНЯЯ БОЛЬШЕБЕРЦОВАЯ F
ПОДКОЛЕННАЯ G
ЛАТЕРАЛЬНАЯ ВЕНА, ОГИБАЮЩАЯ
БЕДРЕННУЮ КОСТЬ H
МЕДИАЛЬНАЯ ВЕНА, ОГИБАЮЩАЯ
БЕДРЕННУЮ КОСТЬ H'
ГЛУБОКАЯ ВЕНА БЕДРА I
БЕДРОЕННАЯ J
НАРУЖНАЯ ПОДВЗДОШНАЯ K
ВЕРХНЯЯ L / НИЖНЯЯ L' ЯГОДИЧНЫЕ
ЗАПИРАТЕЛЬНАЯ M
ВНУТРЕННЯЯ ПОДВЗДОШНАЯ N
ПРАВАЯ ОБЩАЯ ПОДВЗДОШНАЯ O
НИЖНЯЯ ПОЛАЯ ВЕНА P

ПОВЕРХНОСТНЫЕ ВЕНЫ

ТЫЛЬНЫЕ ПАЛЬЦЕВЫЕ Q /
ТЫЛЬНЫЕ ПЛЮСНЕВЫЕ Q'
ТЫЛЬНАЯ ВЕНОЗНАЯ ДУГА
СТОПЫ R
ЛАТЕРАЛЬНАЯ КРАЕВАЯ S
МЕДИАЛЬНАЯ КРАЕВАЯ T
БОЛЬШАЯ ПОДКОЖНАЯ ВЕНА
НОГИ U
МАЛАЯ ПОДКОЖНАЯ ВЕНА НОГИ V



ЗАДНЯЯ ПРОЕКЦИЯ
(подошвенное сгибание стопы)

Воротная система печени — это система сосудов, несущих кровь из одной капиллярной сети к другой, минуя сердце. Аналогом работы этой системы является процесс обработки нефтяного сырья, включающий погрузку сырья в состав из железнодорожных цистерн, его транспортировку к нефтеперерабатывающему предприятию с последующей разгрузкой для переработки. В организме человека такую переработку выполняет печень. Ее капилляры принимают кровь с содержащимися в ней питательными веществами, поглощенными с пищей, и связанными с ними молекулами из первой сети капилляров (капилляры кишечника) и сбрасывают ее во вторую сеть капилляров (синусоиды печени).

Воротная система печени собирает кровь от непарных органов брюшной полости и начинается капиллярами желудочно-кишечного тракта, желчного пузыря, поджелудочной железы и селезенки. Кровь из этих сосудов поступает в притоки воротной вены печени. Обратите внимание — это не ветви, а именно притоки (подобно притокам реки, течение которых совпадает по направлению с течением реки). Непосредственно в паренхиме печени воротная вена отдает *ветви* (подобно тому, как ветвятся артерии), несущие кровь к капиллярам (*синусоидам*), окруженным печеночными клетками (см. разд. 142). Эти клетки забирают из синусоидов расщепленные (до уровня молекул) жиры, углеводы, аминокислоты, витамины, а также ионы железа. В клетках печени происходит депонирование этих веществ, изменение их структуры и/или подготовка к отправке в ткани организма. Непригодные молекулы или продукты распада токсических веществ отправляются в почки. Процесс отправки начинается с выборочного выхода молекул веществ из клеток печени в мелкие притоки трех печеночных вен. Печеночные вены впадают в нижнюю полую вену непосредственно под диафрагмой, граничащей сверху с правым предсердием.

Вены, собирающие кровь от внутренних органов брюшной полости, обычно сопровождают одноименные артерии, которые кровоснабжают эти органы.

Заболевания печени начинаются гибелью печеночных клеток, за чем следует воспалительный ответ и замещение погибших клеток и пространства вокруг них фиброзной тканью. Скорость регенерации клеток печени недостаточно велика для того, чтобы предотвратить этот процесс. По мере разрастания фиброзной (рубцовой) ткани происходит поражение синусоидов, что приводит к выключению фиброзированного участка печени из системы кровотока. Вследствие этого с течением времени **воротная вена** и ее притоки подвергаются значительному растяжению, связанному с отсутствием в этих венах и системе нижней полой вены клапанов. Однако, поскольку венозная кровь должна всегда находить путь для возврата в правое предсердие, обратный кровоток способствует активации путей «наименьшего сопротивления».

Эти пути (обознач. *1, *2) существуют благодаря наличию **внутрисистемных анастомозов** в системе воротной вены и **межсистемных анастомозов** системы воротной вены с системами нижней полой вены, верхней полой вены, непарной вены, а также с венозной системой позвоночника. Такое явление получило название **коллатерального кровотока**. При отсутствии лечения со временем эти тонкостенные анастомозирующие сосуды (в особенности вены пищевода и прямой кишки) расширяются, становятся извилистыми (*варикозное расширение вен*), их стенка еще больше истончается, что приводит к возникновению рецидивирующих венозных кровотечений, некоторые из которых могут закончиться летальным исходом.

Как известно любому флеботомисту, размер и локализация вен могут сильно различаться. Эти знания специалисты, осуществляющие венепункцию, приобретают в процессе многочасового поиска кровеносного сосуда, например, в локтевой ямке (локтевом сгибе), который теоретически должен быть там расположен, но отсутствует у конкретного человека. У некоторых людей на передней поверхности локтевого сгиба можно обнаружить целую сеть вен, но есть и такие случаи, когда невозможно найти ни одной вены, по размерам подходящей для венепункции.

Глубокие вены сопровождают одноименные артерии, однако направление тока крови в них противоположное. В отличие от артерий, вены нижних конечностей часто залегают парами (сопровождающие вены, или вены-спутницы). Поверхностные вены обычно не сопровождают артерии, но пролегают рядом с кожными нервами. Важно запомнить, что артерии и воротная вена отдают ветви, а у всех остальных вен есть только притоки. Также важно помнить, что вен в организме значительно больше, чем артерий.

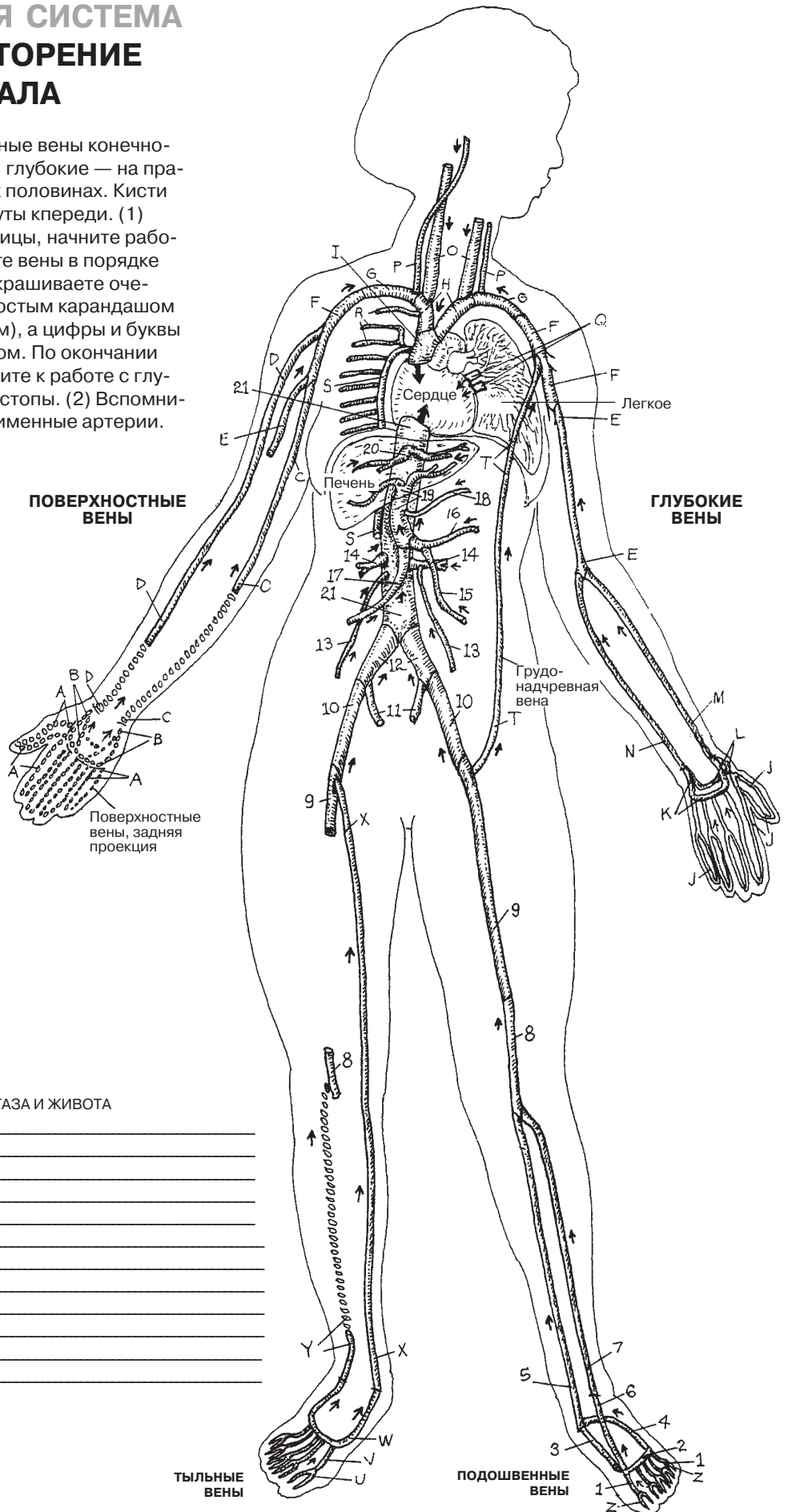
На данной схеме не показаны некоторые анастомозы между венами верхней части грудной клетки и нижних конечностей, обеспечивающие полноценный венозный возврат к сердцу в случае недостаточности каких-либо участков нижней полой вены. Вы наверняка помните об анастомозе между верхними и нижними надчревными артериями (см. разд. 111); эквивалент этого анастомоза представлен одноименными венами, залегающими в глубине прямой мышцы живота и заканчивающимися рядом с соответствующими артериями. Также коллатеральный кровоток существует между латеральной грудной веной (в подмышечной области) и поверхностной надчревной веной (притоком большой подкожной вены ноги). Эти вены не показаны на рисунках и не отражены в тексте.

СЕРДЕЧНО-СОСУДИСТАЯ СИСТЕМА

ОСНОВНЫЕ ВЕНЫ: ПОВТОРЕНИЕ ПРОЙДЕННОГО МАТЕРИАЛА

Советы по раскрашиванию. Поверхностные вены конечностей показаны на левой половине рисунка, глубокие — на правой. Некоторые вены обозначены на обеих половинах. Кисти рук своей ладонной поверхностью повернуты кпереди. (1) Используя для справки предыдущие страницы, начните работу с пункта А (правая рука) и раскрашивайте вены в порядке согласно списку. По мере того, как вы раскрашиваете очередную вену, записывайте ее название простым карандашом (для возможности исправить в дальнейшем), а цифры и буквы обводите в кружок соответствующим цветом. По окончании работы с поверхностными венами приступите к работе с глубокими венами, при этом начиная с кисти/стопы. (2) Вспомните, что глубокие вены сопровождают одноименные артерии.

(Ответы см. в Приложении А.)



Вены верхней конечности

- A _____
- B _____
- C _____
- D _____
- E _____
- F _____
- G _____
- H _____
- I _____
- J _____
- K _____
- L _____
- M _____
- N _____

Вены головы и шеи

- O _____
- P _____

Вены грудной клетки

- Q _____
- R _____
- S _____
- T _____

Вены нижней конечности

- U _____
- V _____
- W _____
- X _____
- Y _____
- Z _____
- 1 _____
- 2 _____
- 3 _____
- 4 _____
- 5 _____
- 6 _____
- 7 _____
- 8 _____
- 9 _____

Вены таза и живота

- 10 _____
- 11 _____
- 12 _____
- 13 _____
- 14 _____
- 15 _____
- 16 _____
- 17 _____
- 18 _____
- 19 _____
- 20 _____
- 21 _____

ТЫЛЬНЫЕ ВЕНЫ

ПОДОШВЕННЫЕ ВЕНЫ

Вода составляет 60% массы тела человека и находится в клетках (внутриклеточная жидкость) и во внеклеточных пространствах и тканях (внеклеточная жидкость). Внеклеточная жидкость представлена интерстициальной (межклеточной, или тканевой) жидкостью и жидкой частью крови (плазмой). Эти жидкости свободно перемещаются из одного участка межклеточного пространства в другой за счет диффузии и градиента давления, а также за счет действия гидростатических сил, связанных с перемещением жидкости и молекул. Присутствующие в тканях излишние жидкость, ионы и молекулы поступают в лимфатические капилляры и обозначаются термином «лимфа». Наличие избыточного количества жидкости в межклеточном пространстве называют *лимфедемой*.

Лимфоциты — это маленькие белые клетки крови, циркулирующие во внеклеточной жидкости (см. разд. 100). Они составляют основу иммунной системы организма (см. разд. 121). **Клеточный цикл лимфоцитов** схематично представлен на нижнем рисунке; главные его этапы отмечены цифрами. Лимфоциты формируются из клеток гемопоэза в красном костном мозге. Часть белых клеток крови в дальнейшем проходит дифференцировку в тимусе (1), где они превращаются в Т-лимфоциты — клетки иммунной системы, ответственные за клеточный иммунитет (в отличие от В-лимфоцитов, ответственных за гуморальный иммунитет; см. разд. 121). Затем лимфоциты выходят в кровеносное русло (2) и достигают просвета капилляров (3). После прохождения через капиллярную сеть они могут возвращаться в сердце посредством венозного кровотока или мигрировать в интерстиций (4). В присутствии антигена в тканях лимфоциты устремляются по направлению к нему для распознавания и маркирования.

Лимфатические капилляры представляют собой тонкостенные трубочки из эндотелия, формирующиеся в рыхлой соединительной ткани (см. вставку ниже). В отличие от кровеносных капилляров, лимфатические капилляры «слепозамкнуты» с одного конца («слепые капилляры», см. нижний рисунок слева) и, сливаясь с другими капиллярами, формируют **лимфатические сосуды** более крупного диаметра. Лимфа и лимфоциты в основном посредством приносящих лимфатических сосудов попадают в **лимфатические узлы** (5) (см. разд. 125). При прохождении через лимфатические узлы лимфоциты могут задерживаться в них или же выходить в выносящие лимфатические сосуды (6), достигая притоки грудного или правого лимфатического протоков (7). Также лимфоциты могут напрямую мигрировать в глубокие слои коркового вещества лимфатического узла, перемещаясь между крупными кубической формы эндотелиоцитами, плотно выстилающими венулы (посткапиллярные венулы с высоким эндотелием (6); см. разд. 125).

Отток лимфы осуществляется благодаря сокращениям прилежащих мышц, приводящим к повышению давления жидкости в интерстиции, а также наличию в лимфатических сосудах клапанов, предотвращающих ретроградный ток лимфы. В лимфатических сосудах более крупного диаметра току лимфы также способствуют сокращения гладкомышечных волокон, находящихся в стенках сосудов.

Существуют поверхностные и глубокие лимфатические сосуды. Поверхностные лимфатические сосуды широко представлены на конечностях, а также в области головы и шеи. По ним лимфа собирается в поверхностно расположенные регионарные группы лимфоузлов (**шейные, подмышечные и паховые** лимфатические «коллекторы»), где подвергается очередной «очистке». Из глубоких лимфатических сосудов лимфа течет в межреберные, поясничный и кишечный лимфатические **стволы** и в итоге попадает в **цистерну грудного протока**. **Грудной проток** несет лимфу в область медиальной части левого надплечья, где соединяется с левым яремным и подключичным лимфатическими стволами и впадает в угол, образованный слиянием левых внутренней яремной и подключичной вен. Аналогично происходит ток лимфы с правой стороны в **правом лимфатическом протоке**.

ЛИМФАТИЧЕСКАЯ СИСТЕМА

ОТТОК ЛИМФЫ И КЛЕТОЧНЫЙ ЦИКЛ ЛИМФОЦИТА

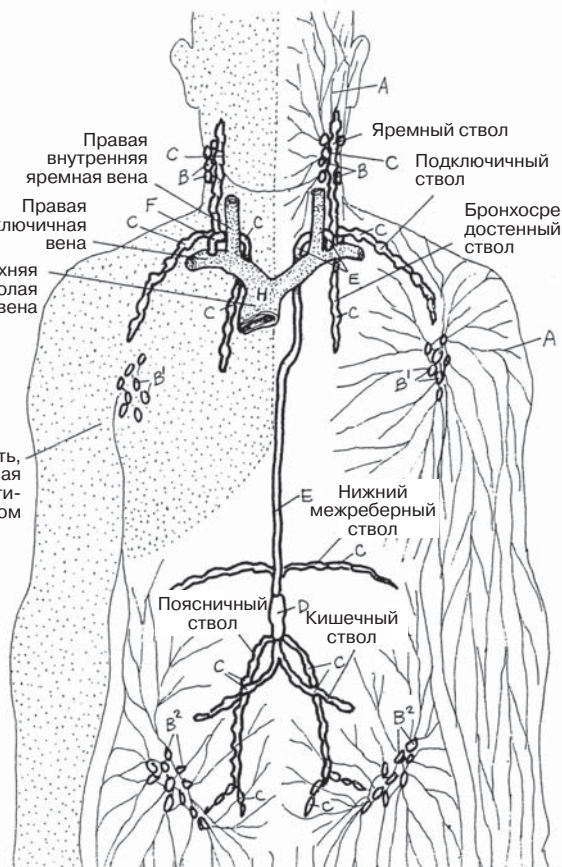
Советы по раскрашиванию. Раскрасьте Н голубым, I красным, J фиолетовым; для окрашивания лимфатических сосудов и узлов используйте цвета, контрастирующие с цветами кровеносных сосудов. (1) Раскрасьте названия, структуры и жидкости на схеме «Клеточный цикл лимфоцита» (внизу слева), следите за нумерацией. (2) Раскрасьте вставку (внизу слева); выделите цветом только лимфоциты (N), кровеносные капилляры (J) и лимфатические капилляры (K). (3) Раскрасьте лимфатические сосуды, цистерну грудного протока и лимфатические узлы на рисунке в правой верхней части страницы.

ПОВЕРХНОСТНЫЙ ОТТОК ЛИМФЫ

ПОВЕРХНОСТНЫЙ ЛИМФАТИЧЕСКИЙ СОСУД А
 ШЕЙНЫЙ ЛИМФАТИЧЕСКИЙ УЗЕЛ В
 ПОДМЫШЕЧНЫЙ ЛИМФАТИЧЕСКИЙ УЗЕЛ В¹
 ПАХОВЫЙ ЛИМФАТИЧЕСКИЙ УЗЕЛ В²

ГЛУБОКИЙ ОТТОК ЛИМФЫ

ЛИМФАТИЧЕСКИЙ СТОЛОМ С
 ЦИСТЕРНА ГРУДНОГО ПРОТОКА Д
 ГРУДНОЙ ПРОТОК Е
 ПРАВЫЙ ЛИМФАТИЧЕСКИЙ ПРОТОК F



ПОВЕРХНОСТНЫЙ И ГЛУБОКИЙ ОТТОК ЛИМФЫ

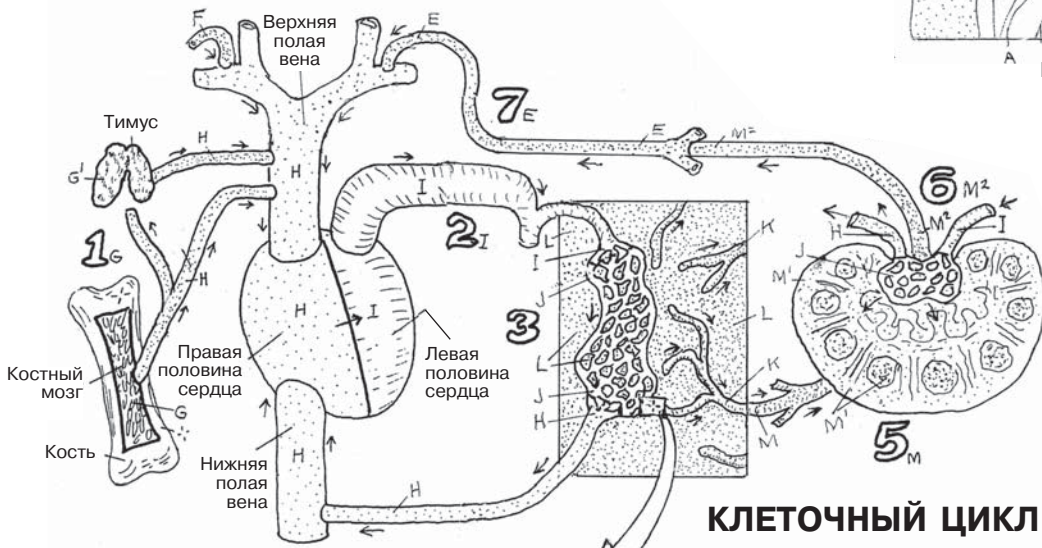
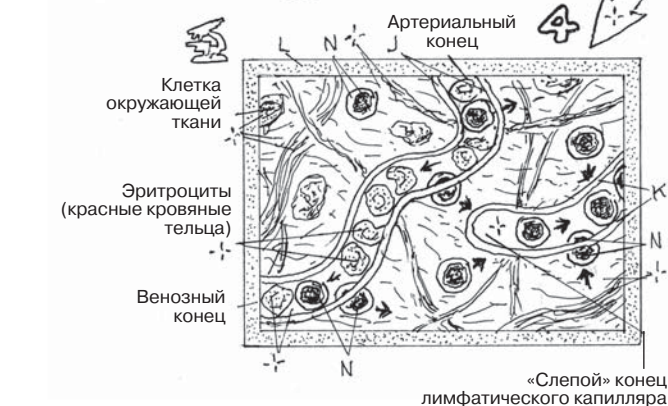

СХЕМА КЛЕТОЧНОГО ЦИКЛА ЛИМФОЦИТА

КЛЕТОЧНЫЙ ЦИКЛ ЛИМФОЦИТА

КОСТНЫЙ МОЗГ G / ТИМУС G¹
 ВЕНОЗНАЯ КРОВЬ H
 АРТЕРИАЛЬНАЯ КРОВЬ I
 КРОВЕНОСНЫЕ КАПИЛЛЯРЫ J
 ЛИМФАТИЧЕСКИЕ КАПИЛЛЯРЫ K
 ИНТЕРСТИЦИАЛЬНОЕ ПРОСТРАНСТВО L
 ПРИНОСЯЩИЙ ЛИМФАТИЧЕСКИЙ СОСУД M
 ЛИМФАТИЧЕСКИЙ УЗЕЛ M¹
 ВЫНОСЯЩИЙ ЛИМФАТИЧЕСКИЙ СОСУД M²
 ЛИМФОЦИТ N



С точки зрения анатомии лимфатическая система является частью иммунной системы. В ее функции входит нейтрализация чужеродных агентов и микроорганизмов, а также утилизация отработавших клеток и их частей. Иммунитет подразделяется на врожденный (наследственный; неспецифический) и приобретенный (см. разд. 122). Главной задачей врожденного иммунитета является немедленная реакция на любое отклонение. Основным механизмом его реализации является формирование воспалительного ответа (разд. 122). Что касается приобретенного иммунитета, то в данном случае иммунный ответ требует немного больше времени, так как во время него проводится анализ молекулярной природы патогена (**антигена**), являющегося триггером защитной реакции. Благодаря наличию клеток памяти к каждому конкретному антигену вырабатывается пожизненный иммунитет. Лимфатическая система состоит из тканей и органов, содержащих коммитированные и некоммитированные лимфоциты, фагоциты и фибробласты во внеклеточной жидкости, лимфе и кровеносных и лимфатических капиллярах. В свою очередь, лимфатические капилляры находятся в ячейках, образованных ретикулоцитами и ретикулярными волокнами.

Лимфоциты, содержащиеся в лимфоидных органах, в основном образуются в красном **костном мозге** и **тимусе**. Именно в костном мозге, состоящем из клеток крови различной степени зрелости, фагоцитов, ретикулярных клеток и волокон, а также жировых клеток, находятся клетки-предшественники всех лимфоцитов; отсюда клетки выходят в кровотоки. В костном мозге некоторые из лимфоцитов дозревают и подвергаются структурным и биохимическим преобразованиям (*дифференцировке*); таким образом формируются В-лимфоциты. Лимфоциты больших размеров покидают костный мозг и выходят в кровотоки, где выполняют функцию естественных киллеров (НК-клетки).

Тимус расположен в верхнем (иногда частично и в нижнем) отделе переднего средостения. В него поступают некоммитированные (*наивные*) лимфоциты из костного мозга. В период внутриутробного развития и в первые десять лет жизни тимус активно участвует в процессах пролиферации и дифференцировки Т-лимфоцитов, а по окончании пубертатного периода подвергается процессу инволюции (дегенерации, или обратного развития).

Вторичными лимфоидными органами называют структуры, преимущественно содержащие лимфоциты, мигрировавшие из **первичных лимфоидных органов**. Они представлены как более простыми образованиями в виде диффузных скоплений лимфоцитов, лежащих в рыхлой соединительной ткани, так и более сложными, имеющими капсулу структурами — **селезенкой** и **лимфатическими узлами**.

В-лимфоциты ($V = bone\ marrow\ derived$ — от англ. «происходящие из костного мозга») дифференцируются в несколько подтипов, клетки одного из которых превращаются в плазматические клетки (**плазмоциты**). Плазмоциты секретируют белковые молекулы (**антитела**) в тканевую жидкость (гуморальный иммунитет). Антитела вступают в разрушительное взаимодействие как с антигеном, так и со свободными или связанными с ним частями клеток, вызывающими активацию В-лимфоцитов.

Т-лимфоциты ($T = thymus\ derived$ — от англ. «происходящие из тимуса») дифференцируются в несколько клеточных типов, которые включают **Т-хелперы** (клетки-помощники; T_H), **цитотоксические Т-лимфоциты** (T_C) и клетки памяти (на рисунке не показаны). После активации антигеном Т-хелперы стимулируют и регулируют клеточное звено специфического и неспецифического иммунного ответа, при этом участие в процессе В-лимфоцитов не является обязательным. Так обеспечивается клеточный иммунитет. Цитотоксические Т-лимфоциты уничтожают клетки, меченные лимфокинами или другими Т-лимфоцитами. Каждый пул T_C -клеток циркулирует в кровеносном русле только один раз.

НК-клетки (естественные киллеры) — это лимфоциты очень низкой степени дифференцировки; они являются частью врожденного иммунитета. НК-клетки не активируются лимфокинами или другими клетками иммунной системы. Главной задачей естественных киллеров (совместно с T_C -клетками) является уничтожение опухолевых клеток и клеток, пораженных вирусными агентами.

Фагоциты — это тканевые макрофаги, уничтожающие антигены и клетки путем фагоцитоза. Они функционируют как антигенпрезентирующие клетки (АПК) по отношению к Т-клеткам, которые, в свою очередь, ответственны за их активацию.

ИММУННАЯ (ЛИМФАТИЧЕСКАЯ) СИСТЕМА

ВВЕДЕНИЕ

Советы по раскрашиванию. Тимус, обозначенный на рисунке буквой Т, функционирует с рождения и до пубертатного периода. Он производит Т-хелперы (Т_н) и цитотоксические Т-лимфоциты (Т_с); раскрасьте эти клетки тем же цветом, что и тимус. Для структур, обозначенных буквами D, E, F, G, Ag и Ab, используйте яркие цвета; для обозначения клеток используйте светлые цвета. MALT-структуры, обозначенные буквой E, представляют собой единую систему лимфоидных клеток слизистой оболочки всех внутренних органов (более подробная информация — в разд. 126). Подписи клеток являются аббревиатурами их названий. (1) Раскрасьте полностью все клетки; общепринятые аббревиатуры названий клеток находятся в их ядрах; см. текст. (2) Раскрасьте клетки в левой части рисунка согласно порядку их названий в списке. Для каждого типа клеток старайтесь использовать один и тот же цвет на протяжении всего раздела (разд. 122–128). Это поможет запомнить их названия.

ПЕРВИЧНЫЕ ЛИМФОИДНЫЕ ОРГАНЫ

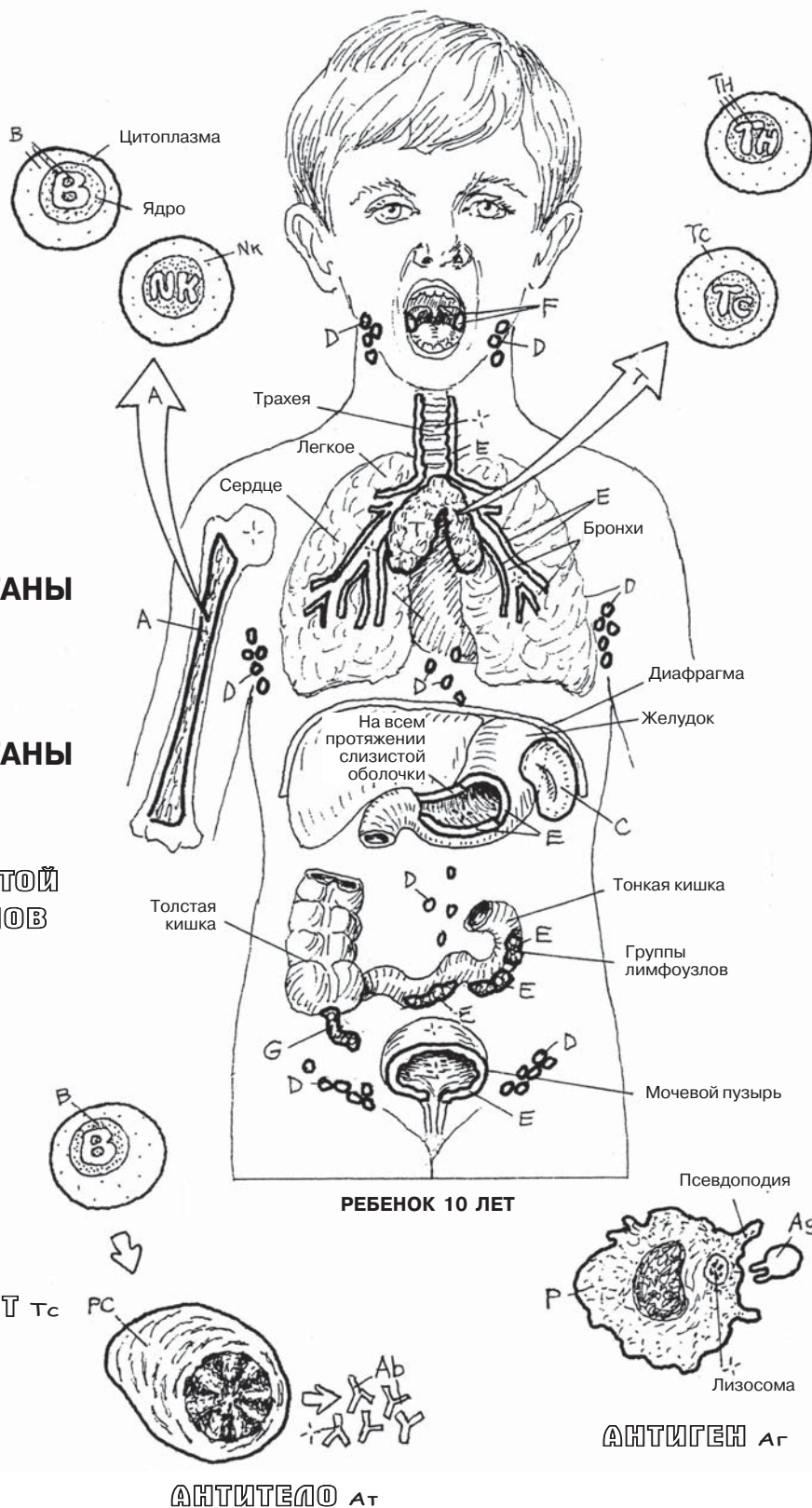
КОСТНЫЙ МОЗГ А
ТИМУС Т

ВТОРИЧНЫЕ ЛИМФОИДНЫЕ ОРГАНЫ

СЕЛЕЗЕНКА С
ЛИМФАТИЧЕСКИЙ УЗЕЛ Д
ЛИМФОИДНЫЕ КЛЕТКИ СЛИЗИСТОЙ
ОБОЛОЧКИ ВНУТРЕННИХ ОРГАНОВ
(MALT-СТРУКТУРЫ) E
МИНДАЛИНЫ F
ЧЕРВЕОБРАЗНЫЙ ОТРОСТОК
СЛЕПОЙ КИШКИ G

КЛЕТКИ

В-ЛИМФОЦИТ В
ПЛАЗМАТИЧЕСКАЯ КЛЕТКА PC
Т-ХЕЛПЕР Тн
ЦИТОТОКСИЧЕСКИЙ Т-ЛИМФОЦИТ Тс
ЕСТЕСТВЕННЫЙ КИЛЛЕР НК
ФАГОЦИТ P



АНТИТЕЛО Ат

АНТИГЕН Ag

Иммунитет представляет собой ответную реакцию организма на повреждающее и, возможно, угрожающее жизни воздействие патогенных микроорганизмов. Как упоминалось выше (см. разд. 121), к **врожденному (наследственному) иммунитету** относят неспецифические барьерные механизмы (см. рис. в верхней части страницы), благодаря которым реализуется быстрый иммунный ответ сразу после нарушения целостности кожного покрова или слизистой. Процесс приобретения человеческим организмом **специфического (приобретенного, адаптивного) иммунитета** начинается незадолго до рождения и продолжается в дальнейшем. При встрече с **антигеном** — любым веществом, способным спровоцировать иммунный ответ, — происходит активация определенных лимфоцитов в периферическом кровотоке, органах и тканях лимфатической системы. Данный процесс реализуется в течение одного-двух дней.

Врожденный иммунитет одинаково реагирует как на **микроорганизмы**, так и на отмирающие клетки и их части, а также на фиброзные массы. Кожа и слизистые являются **анатомическим барьером** (1), препятствующим проникновению микроорганизмов. При нарушении целостности кожного покрова начинают высвобождаться факторы, запускающие процесс свертывания крови и процесс **воспаления**. Дилатация местных капилляров приводит к локальной гипертермии и характерной кожной гиперемии. Следующий за этим отек местных тканей, вызванный скоплением жидкости, сопровождается появлением болевой реакции. Под влиянием цитокинов и других медиаторов воспаления в эту область из местных капилляров устремляются нейтрофилы и моноциты. Тысячи **фагоцитов/макрофагов** из крови (2) и соединительной ткани (3) направляются к патогену, окружают, поглощают его (4, фагоцитоз) и разрушают при помощи лизосомальных ферментов (5). В жидких средах организма также существуют специальный растворимый белок, называемый **комплементом**, который, связываясь с микроорганизмами, способствует усилению процесса фагоцитоза.

Приобретенный иммунитет запускает различные специфичные реакции лимфоцитов в ответ на присутствие антигена. Каждая реакция включает активацию и пролиферацию лимфоцитов с последующим разрушением антигенов. Исходя из типа участвующих в реакции лимфоцитов, выделяют два вида приобретенного иммунитета: гуморальный и клеточный. В задачи обоих видов приобретенного иммунитета входят обеспечение многообразия и специфичности иммунных реакций, поддержание клеточной памяти на антиген, а также умение отличать белки собственного организма от чужеродных.

Гуморальный иммунитет характеризуется активацией **В-лимфоцитов** в ответ на антиген (Ag, от англ. «*antigen*») (1); пролиферацией и формированием **В-клеток памяти** (Bm, от англ. «*memory cells*») и секрецией антител (Ab, от англ. «*antibody*») (2); формированием **плазматических клеток** (PC, от англ. «*plasma cells*») (3), также секретирующих антитела (4). **Антитела** — это сложные белки, формируемые в ответ на присутствие специфического антигена и прикрепляющиеся к его антигенным детерминантам (5), облегчая при этом процесс фагоцитоза.

Клеточный иммунитет характеризуется активацией **Т-лимфоцитов** антигенами, связанными антигенпрезентирующими клетками — фагоцитами (P, от англ. «*phagocytes*») (1). Большинство Т-клеток превращаются в Т-хелперы (T_H) или цитотоксические Т-лимфоциты (T_C). **Т-хелперы** (2) усиливают гуморальное звено иммунитета путем активации В-клеток, усиливают **воспалительный ответ**, активируя фагоциты при помощи стимулирующих факторов (лимфокинов), а также формируют Т-клетки памяти (T_M). **Цитотоксические Т-лимфоциты** (3) связывают и разрушают **поврежденные клетки** и формируют клетки кратковременной памяти (T_M-клетки). **Клетки памяти** распознают специфические структурные особенности встречаемых антигенов (задействуется клеточная память) и упрощают процесс формирования иммунного ответа на данный антиген при последующих встречах с ним.

ИММУННАЯ (ЛИМФАТИЧЕСКАЯ) СИСТЕМА ВРОЖДЕННЫЙ И ПРИОБРЕТЕННЫЙ ИММУНИТЕТ

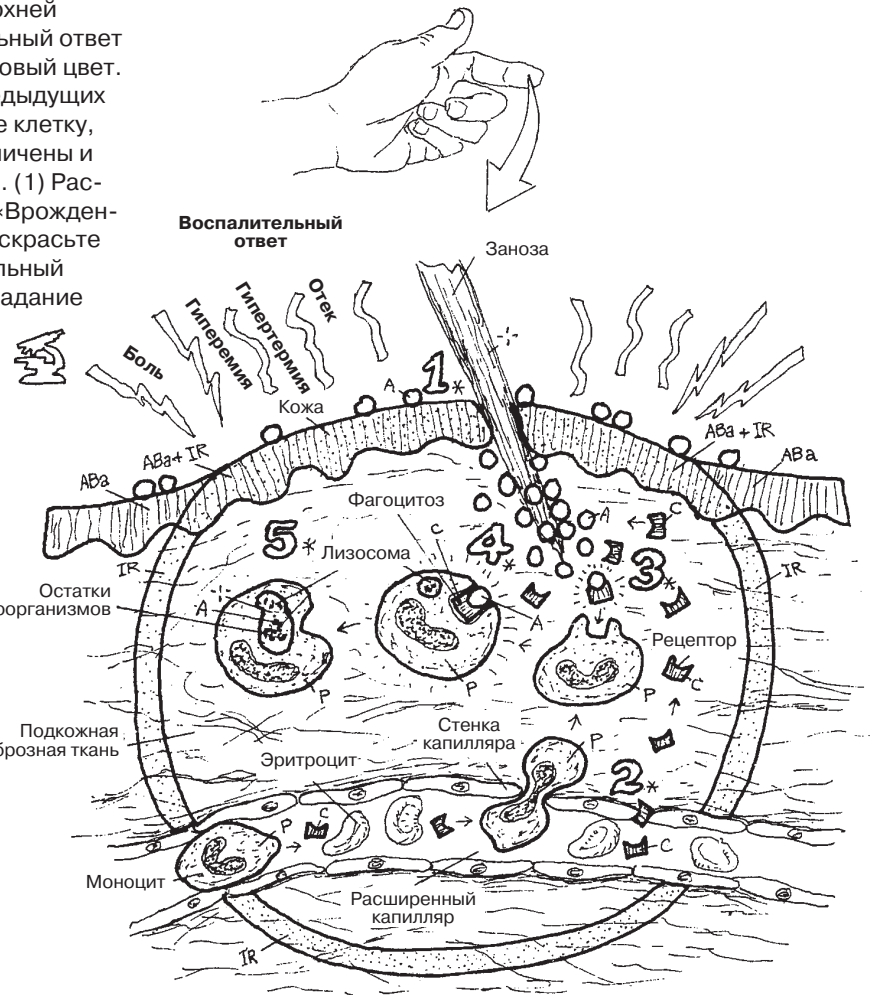
Советы по раскрашиванию. Для раскрашивания верхней схемы, на которой схематично изображен воспалительный ответ (IR, от англ. «inflammatory response»), используйте розовый цвет. По возможности используйте те же цвета, что и на предыдущих рисунках (разд. 121). Линии в виде лучей, окружающие клетку, обозначают процесс ее активации. Все элементы увеличены и изображены схематично для удобства раскрашивания. (1) Раскрасьте список названий и элементы под заголовком «Врожденный иммунитет», им соответствуют номера 1–5. (2) Раскрасьте список названий и элементы под заголовком «Гуморальный иммунитет», им соответствуют номера 1–5. (3) То же задание относится и к «Клеточному иммунитету» (под номерами 1–3).

ВРОЖДЕННЫЙ ИММУНИТЕТ

- МИКРООРГАНИЗМ А
- АНАТОМИЧЕСКИЙ БАРЬЕР АВв
- КОМПЛЕМЕНТ с
- ФАГОЦИТ P
- ВОСПАЛИТЕЛЬНЫЙ ОТВЕТ IR

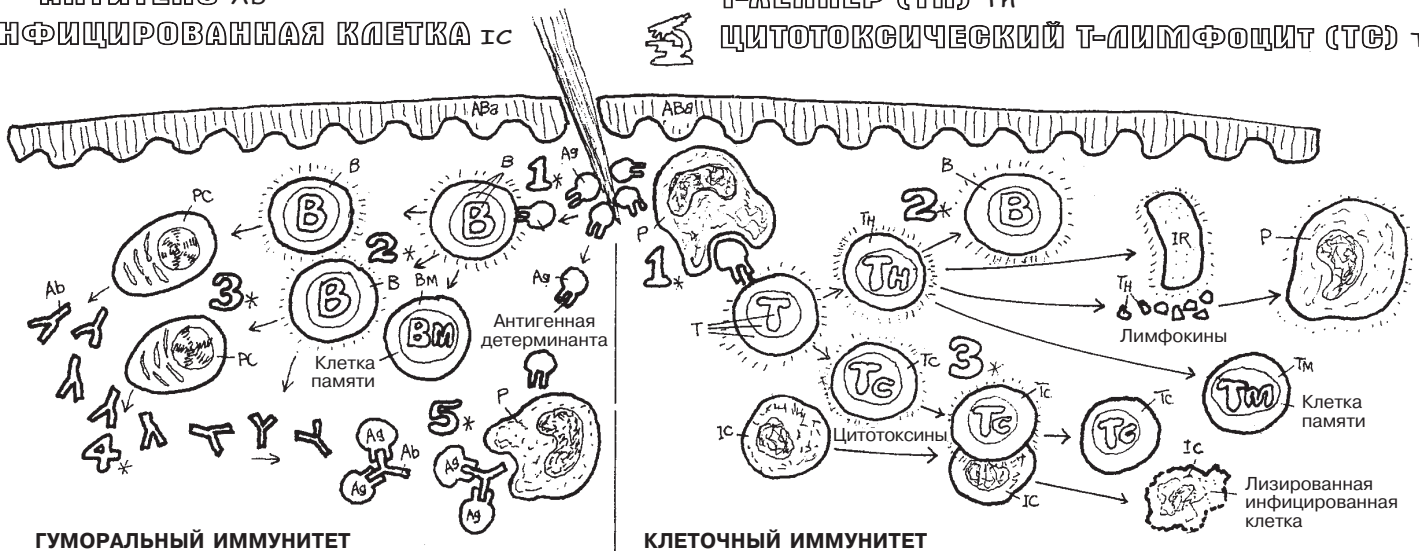
ПРИОБРЕТЕННЫЙ ИММУНИТЕТ

- АНТИГЕН Ag
- ГУМОРАЛЬНЫЙ ИММУНИТЕТ B-
- В-ЛИМФОЦИТ B
- КЛЕТКА ПАМЯТИ Bм
- ПЛАЗМАТИЧЕСКАЯ КЛЕТКА PC
- АНТИТЕЛО Ab
- ИНФИЦИРОВАННАЯ КЛЕТКА IC



КЛЕТочный ИММУНИТЕТ T-

- T-ЛИМФОЦИТ T
- T-КЛЕТКА ПАМЯТИ Tм
- T-ХЕЛПЕР (Tн) Tн
- ЦИТОТОКСИЧЕСКИЙ T-ЛИМФОЦИТ (Tc) Tc



ГУМОРАЛЬНЫЙ ИММУНИТЕТ

КЛЕТочный ИММУНИТЕТ

Тимус (вилочковая железа) — это орган верхнего отдела переднего средостения, состоящий из двух долей, образованных железистой тканью. В организме он является местом созревания и поставщиком зрелых Т-лимфоцитов — основы клеточного иммунитета. Тимус начинает функционировать уже на поздних стадиях внутриутробного развития/в раннем неонатальном периоде, при этом он имеет достаточно большие размеры (масса 15 г). Он продолжает расти и активно функционировать до достижения организмом пубертатного периода, после чего его активность падает, он начинает уменьшаться в размерах и подвергается процессу инволюции.

Морфофункциональными единицами тимуса являются микроскопические дольки, разделенные перегородками, содержащими кровеносные сосуды. Каждая долька на периферии состоит из более плотного **коркового вещества** с лимфоцитами (которые во время пребывания в тимусе называются *timoцитами*) и менее плотного **мозгового вещества**, залегающего в центре долек. Междольковая ткань тимуса представлена ограничивающими дольки фиброзными трабекулами (разрастания фиброзной ткани) и ретикулоэпителиальными (РЭ) клетками, которые формируют основу для лимфоцитов и фагоцитов — как в корковом, так и в мозговом слоях. Возможно, ретикулоэпителиальные клетки совместно с тимоцитами вырабатывают различные цитокины, влияющие на развитие самих тимоцитов.

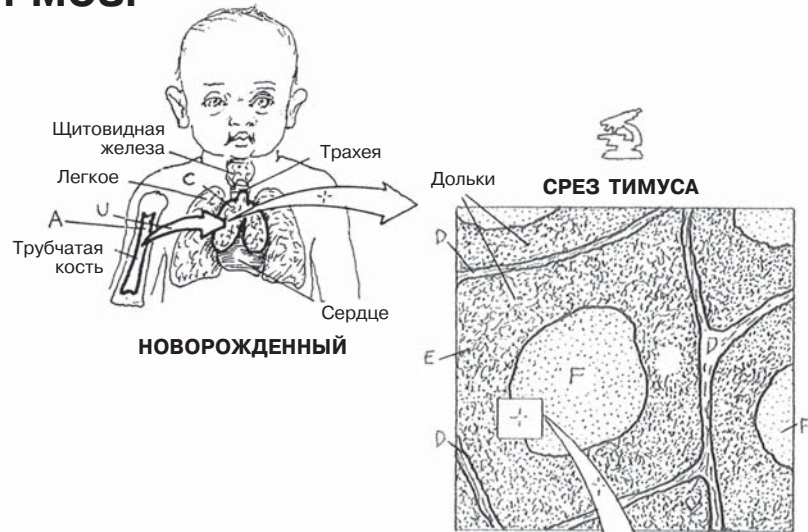
Из костного мозга **низкодифференцированные Т-клетки** попадают в артериальный кровоток и задерживаются в корковом слое тимуса (при этом становятся **незрелыми** тимоцитами), где происходит процесс их дальнейшей дифференцировки. В корковом слое тимоциты превращаются в активные Т-клетки, однако значительная часть клеток, оказавшихся неспособными распознать тот или иной антиген, отбраковывается и уничтожается путем фагоцитоза. Лишь ограниченному числу лимфоцитов предстоит мигрировать в мозговой слой тимуса: их мембранам становятся присущи изменения, характерные для высокодифференцированных форм, что в дальнейшем позволит им стать CD8⁺ (цитотоксическими Т-лимфоцитами) или CD4⁺ (Т-хелперами) Т-лимфоцитами. Созревшие клетки покидают тимус и через систему венул попадают в общий кровоток. Их активация происходит за пределами тимуса во время встречи с антигенами. Некоторые Т-лимфоциты по **лимфатическим сосудам** попадают в лимфатические узлы, расположенные в средостении и за его пределами.

Помимо вышеупомянутых ретикулоэндотелиальных клеток и небольшого количества тимоцитов в мозговом веществе также содержатся особые тельца, состоящие из концентрически расположенных кератинизированных эпителиоретикулярных клеток (тельца Гассала). Их роль в созревании тимоцитов пока остается неясной, однако существует гипотеза, согласно которой они выделяют цитокины, способствующие развитию тимоцитов.

Красный костный мозг (см. разд. 17) — это орган, содержащий огромное количество разнообразных клеток крови на разных стадиях развития, объединенных общим термином *гемопоэтическая ткань*. Поддерживающий каркас ткани костного мозга представлен ретикулярными волокнами и **клетками стромы** — нелимфоидными клетками, оказывающими влияние на процесс дифференцировки лимфоцитов. Питание клеток костного мозга осуществляется по капиллярам, отходящим от питающих кость артерий. Эти капилляры увеличиваются в размерах и образуют небольшие синусы (**синусоиды**). Они содержат непостоянные цитоплазматические «поры», предназначенные для быстрого выхода клеток в кровоток. Пролимфоциты (низкодифференцированные Т- и В-клетки-предшественники) находятся среди предшественников клеток крови, а процесс их деления управляется определенными **факторами роста**. Эти клетки в основном дифференцируются в лимфоциты небольших размеров, и лишь некоторые из них превращаются в большие лимфоциты (естественные киллеры). **В-лимфоциты** (В-клетки), **естественные киллеры** (NK-клетки) и **низкодифференцированные Т-клетки** — все клеточные линии зарождаются и проходят начальные этапы созревания в красном костном мозге. По синусоидам и венозному руслу эти клетки достигают системного кровотока и разносятся им по всему организму.

ИММУННАЯ (ЛИМФАТИЧЕСКАЯ) СИСТЕМА ТИМУС И КРАСНЫЙ КОСТНЫЙ МОЗГ

Советы по раскрашиванию. Для раскрашивания элементов, обозначенных буквой G, используйте красный цвет, H1 — фиолетовый, J — зеленый. (1) На рисунке в нижней части страницы и на изображении плечевой кости новорожденного в верхней части страницы раскрасьте красный костный мозг, обозначенный буквой А. Затем вернитесь к изображению красного костного мозга внизу страницы и раскрасьте названия с оставшимися иллюстрациями. (2) Раскрасьте срез тимуса и рисунок, на котором отражен процесс созревания лимфоцитов в тимусе. Обратите внимание, что слева на рисунке изображен корковый слой тимуса, справа — мозговой слой. (3) Раскрасьте схему, изображающую процесс функционирования тимуса.



ТИМУС с

ФИБРОЗНАЯ ПЕРЕГОРОДКА Д

КОРКОВЫЙ СЛОЙ Е

НЕДИФФЕРЕНЦИРОВАННЫЙ ЛИМФОЦИТ U

НЕЗРЕЛЫЙ Т-ЛИМФОЦИТ I

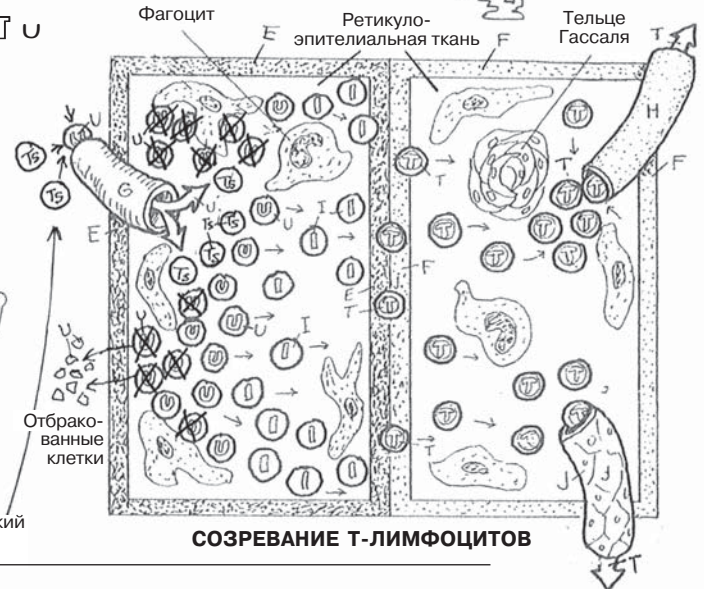
МОЗГОВОЙ СЛОЙ F

ЗРЕЛЫЙ Т-ЛИМФОЦИТ T

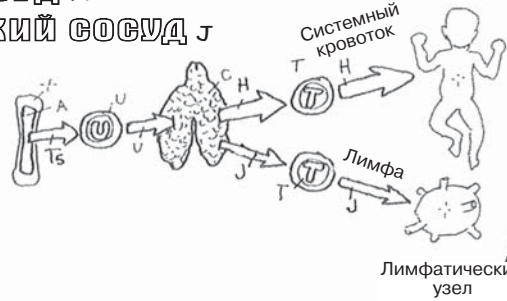
АРТЕРИАЛЬНЫЙ СОСУД G

ВЕНОЗНЫЙ СОСУД H

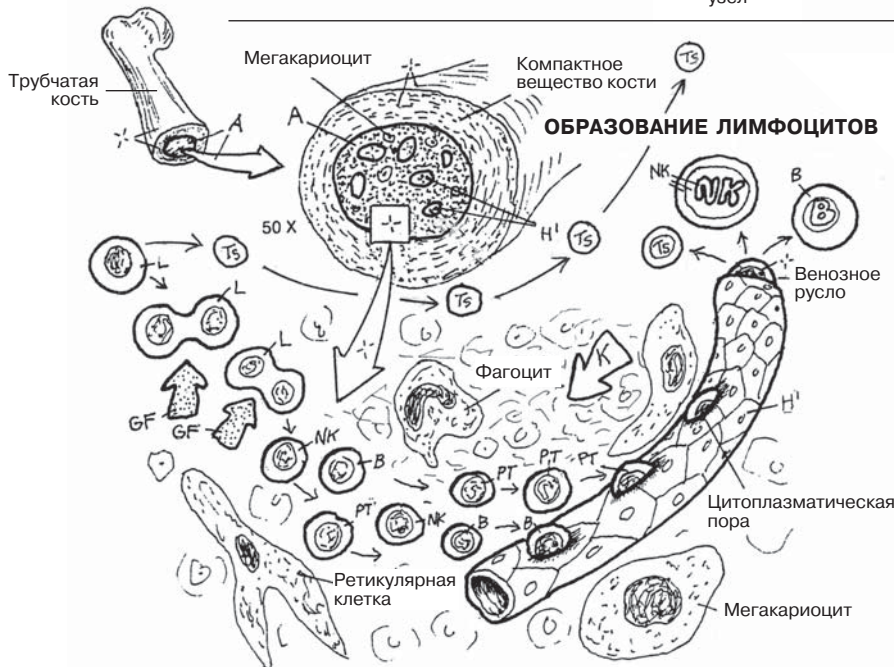
ЛИМФАТИЧЕСКИЙ СОСУД J



СХЕМАТИЧЕСКИЙ ОБЗОР



ОБРАЗОВАНИЕ ЛИМФОЦИТОВ



КРАСНЫЙ КОСТНЫЙ МОЗГ А
ПРОЛИМФОЦИТ L
ФАКТОР РОСТА GF
В-ЛИМФОЦИТ В
КЛЕТКА-ПРЕДШЕСТВЕННИК
Т-ЛИМФОЦИТОВ Ts
НК-КЛЕТКА (ЕСТЕСТВЕННЫЙ
КИЛЛЕР) NK
СИНУСОИД H'
СТРОМА К

Селезенка — это мягкотканый наполненный кровью орган бордово-фиолетового цвета. Она расположена кзади в верхнем левом квадранте живота, граничит снизу с левой почкой и проецируется на уровне XI и XII ребер. Обычно ее размер соответствует размеру сжатой в кулак кисти. Внутри селезенки имеются перегородки (**трабекулы**), являющиеся разрастаниями капсулы органа, которые поддерживают его структуру изнутри, а также служат опорой для приносящих и выносящих сосудов. Микропрепарат селезенки весьма сложен для изучения под микроскопом из-за большого скопления в ней лимфоцитов, макрофагов/фагоцитов, эритроцитов, разрушенных клеток крови и их частей, а также артериол и венозных синусов. Однако отчаиваться не стоит: более детально строение селезенки описано в следующем абзаце.

При описании селезенки внешне выделяют два вида пульпы — **белую и красную**. Белая пульпа состоит из **лимфоидных фолликулов** с меньшей (отсюда и название пульпы) плотностью зародышевых (герминативных) центров, содержащих **митотически активные лимфоциты**. Красная пульпа — это ткань, состоящая из цепочек лимфоцитов (селезеночные, или пульпарные тяжи Бильбота), большого количества разнообразных клеток и частей эритроцитов, интимно связанных с **венозными синусоидами** (синусами селезенки) посредством систем замкнутого и незамкнутого кровотока. Синусоиды дренируются трабекулярными венами, являющимися притоками селезеночной **вены**.

На нижнем рисунке начните с ветвей селезеночной **артерии** (в верхней левой части), которые прободают **капсулу** селезенки и идут в составе фиброзных трабекул. От этих артерий отходят центральные **артериолы**, — они входят в белую пульпу и проходят через лимфоидные фолликулы, состоящие в основном из **В-лимфоцитов**. Непосредственно вдоль центральных артериол пульпы формируются скопления **Т-лимфоцитов**, называемые периартериоларными лимфоидными муфтами (от англ. *periarteriolar lymphoid sheaths* — PALS). Когда лимфоциты белой пульпы встречаются с антигеном, принесенным макрофагами, они становятся активными и приобретают необходимую для его инактивации структуру. При стимуляции антигеном большие **митотически активные лимфоциты** (на различных стадиях клеточного деления) увеличиваются в размерах по мере продвижения к центральной части фолликула (зародышевому, или герминативному, центру), создавая зону меньшей плотности, по сравнению с плотно заполненной клетками окружающей тканью фолликула. Через данные зародышевые центры проходят **артериолы** с лимфоидными муфтами. На выходе из белой пульпы эти артериолы становятся прямыми (как волоски кисти); при входе в красную пульпу их называют кисточковыми (пенициллярными) артериолами.

При выходе из белой пульпы кисточковые (пенициллярные) артериолы теряют мышечную оболочку и (1) открываются непосредственно в венозные синусоиды, окруженные фагоцитирующими клетками, или (2) в межклеточные пространства через специальные отверстия в стенках (незамкнутый кровоток), описываемые в одном из источников как «щели между досками в бочке»¹. Вокруг этих межклеточных пространств образуются скопления **фагоцитов/макрофагов**, основными функциями которых являются поглощение, расщепление и переработка/утилизация старых эритроцитов. На срезе красной пульпы мы видим колонии лимфоцитов (селезеночные тяжи), расположенные в больших выстланных эндотелием венозных синусоидах (синусах селезенки), а также лимфоциты, **плазматические клетки**, эритроциты, различные фагоциты и тромбоциты, перемещающиеся по сети из ретикулярных клеток и волокон (строме). Селезенка — это универсальная станция по переработке отходов: она перерабатывает все, что через нее проходит. Синусоиды открываются в **венулы**, которые впадают в трабекулярные вены.

Главными функциями селезенки являются образование антител и фагоцитоз.

¹ Mescher, A. L. Junqueira's Basic Histology. McGraw-Hill Medical, New York, 2010.

ИММУННАЯ (ЛИМФАТИЧЕСКАЯ) СИСТЕМА

СЕЛЕЗЕНКА

Советы по раскрашиванию. Белую пульпу (D), фолликулы (D¹), и синусоиды (G) раскрашивать не надо. Для А используйте красно-фиолетовый цвет, для F — красный, для Н — голубой. Для обозначения клеток используйте те же цвета, что и в предыдущих разделах. (1) Раскрасьте два верхних рисунка и подписи к ним. (2) Раскрасьте срез селезенки, используйте светло-красный для обозначения Е. (3) Раскрасьте самый большой рисунок, начиная с границ, обозначенных буквами А, D и Е. Раскрасьте различные клетки. Для большей ясности не рекомендуется раскрашивать синусоиды. Раскрасьте легкими штрихами всю красную пульпу, оставляя видимыми обозначения на рисунке.

СЕЛЕЗЕНКА А

КАПСУЛА А'

ТРАБЕКУЛА С

БЕЛАЯ ПУЛЬПА D+

ЛИМФОИДНЫЙ ФОЛЛИКУЛ D¹+

КРАСНАЯ ПУЛЬПА Е

КРОВЕНОСНЫЕ СОСУДЫ

АРТЕРИЯ F

АРТЕРИОЛА F'

ВЕНОЗНЫЙ СИНУСОИД G+

ВЕНУЛА H

ВЕНА H'

КЛЕТКИ

Т-ЛИМФОЦИТ T

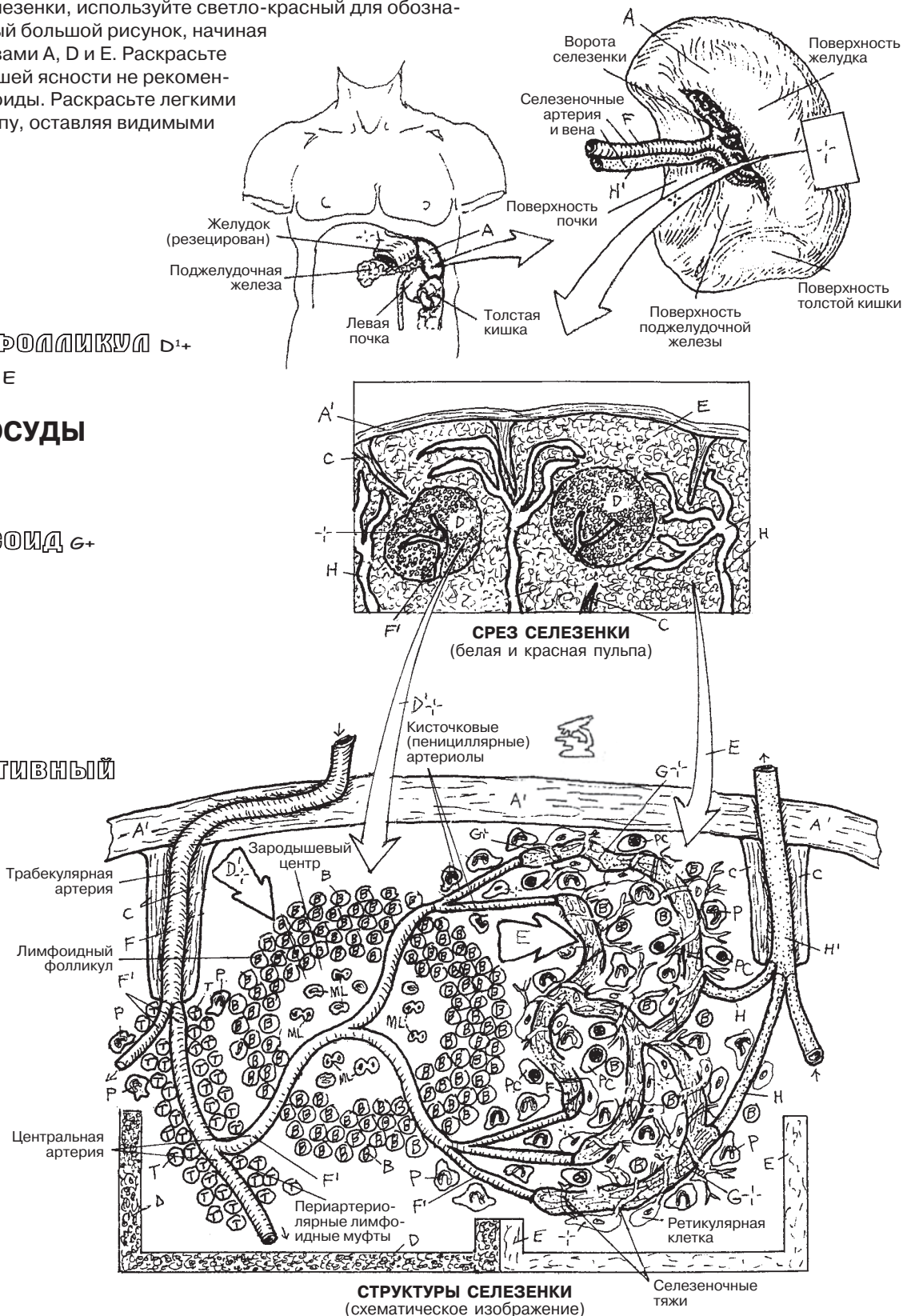
В-ЛИМФОЦИТ B

МИТОТИЧЕСКИ АКТИВНЫЙ

ЛИМФОЦИТ ML

ФАГОЦИТ P

ПЛАЗМОЦИТ PC



СТРУКТУРЫ СЕЛЕЗЕНКИ
(схематическое изображение)

Лимфатический узел имеет фиброзную **капсулу**, от которой внутрь органа отходят **трабекулы** из волокнистой ткани и частично подразделяют его на сегменты. В разные стороны от трабекул отходят тонкие **ретикулярные волокна** и клетки и, переплетаясь между собой, формируют поддерживающий каркас внутри узла (**ретикулярная сеть**). По всей поверхности лимфатического узла в капсулу проникают **приносящие лимфатические сосуды**; в дальнейшем **лимфа** (жидкость с лимфоцитами) проходит по **субкапсулярным** и **трабекулярным синусам** в поверхностном и глубоком слоях коркового вещества, а также в **синусах мозгового вещества**, причем фагоциты, лимфоциты и плазматические клетки в лимфатическом узле перемещаются свободно. Ретикулярные волокна в данных синусах (см. микропрепарат под большим увеличением #1) образуют трехмерную сеть, благодаря которой фагоциты могут легко осуществлять захват антигенов в лимфатическом русле. Лимфа покидает синусы мозгового вещества и лимфатический узел посредством **выносящих лимфатических сосудов**.

В лимфатическом узле поверхностный **корковый слой** распространяется вглубь до **субкапсулярных синусов** (см. микропрепараты под большим увеличением #2 и #3). Здесь находятся особые плотные скопления В-лимфоцитов — **лимфатические (лимфоидные) узелки**. Центральные части этих узелков, называемые **зародышевыми (герминативными) центрами**, характеризуются наличием участков меньшей концентрации **митотически активных В-лимфоцитов** (см. #4). При достаточной концентрации **антигенов** митотическая активность В-клеток быстро возрастает; чем выше митотическая активность клеток, тем больше размеры герминативного центра. В **глубоком корковом слое** (*паракорковый слой*, см. #5) клетки (**фагоциты**, большое количество Т- и немного В-клеток) располагаются более рыхло. Особый интерес представляет эндотелий посткапиллярных венул глубокого коркового слоя (см. #7). Эти посткапиллярные венулы выстланы высоким кубовидным эндотелием, который обеспечивает миграцию лимфоцитов из кровеносного русла в систему лимфатических синусов (*диапедез*); это создает умеренную разность в давлении, которая заставляет лимфу и электролиты двигаться через синусы в кровеносное русло. **Посткапиллярные венулы с высоким эндотелием (ВЭВ)** также связаны с хоминг-рецепторами лимфоцитов, которые определяют расположение Т- и В-клеток в лимфатическом узле. **Мозговой слой** (см. #6) содержит скопления **медуллярных тяжей** и сообщающиеся лимфатические синусы, а также определенное количество фагоцитов и **плазматических клеток**.

По мере того как лимфа проникает через скопления ретикулярных волокон в синусах, фагоциты захватывают антигены и презентуют их Т-клеткам в глубоком корковом слое. С помощью Т-хелперов активированные В-клетки в узелках превращаются в плазматические клетки и клетки памяти. Плазматические клетки и В-клетки секретируют антитела с рецепторами, связывающими определенный участок антигена, упрощая тем самым процесс его дальнейшего разрушения. Массивные антигены способствуют образованию герминативных центров. Дальнейшая иммунная активность происходит в паракортикальном слое и глубоких участках мозгового вещества.

Лимфатические узлы являются местом реализации как гуморального (В-клетки), так и клеточного (Т-клетки) звеньев иммунного ответа на антигены, находящиеся в лимфе. При дифференциальной диагностике инфекций верхних дыхательных путей, например, обнаруживаемое пальпаторно увеличение размеров лимфатических узлов шейной группы может указывать на присутствие чужеродных микроорганизмов.

ИММУННАЯ (ЛИМФАТИЧЕСКАЯ) СИСТЕМА

ЛИМФАТИЧЕСКИЙ УЗЕЛ

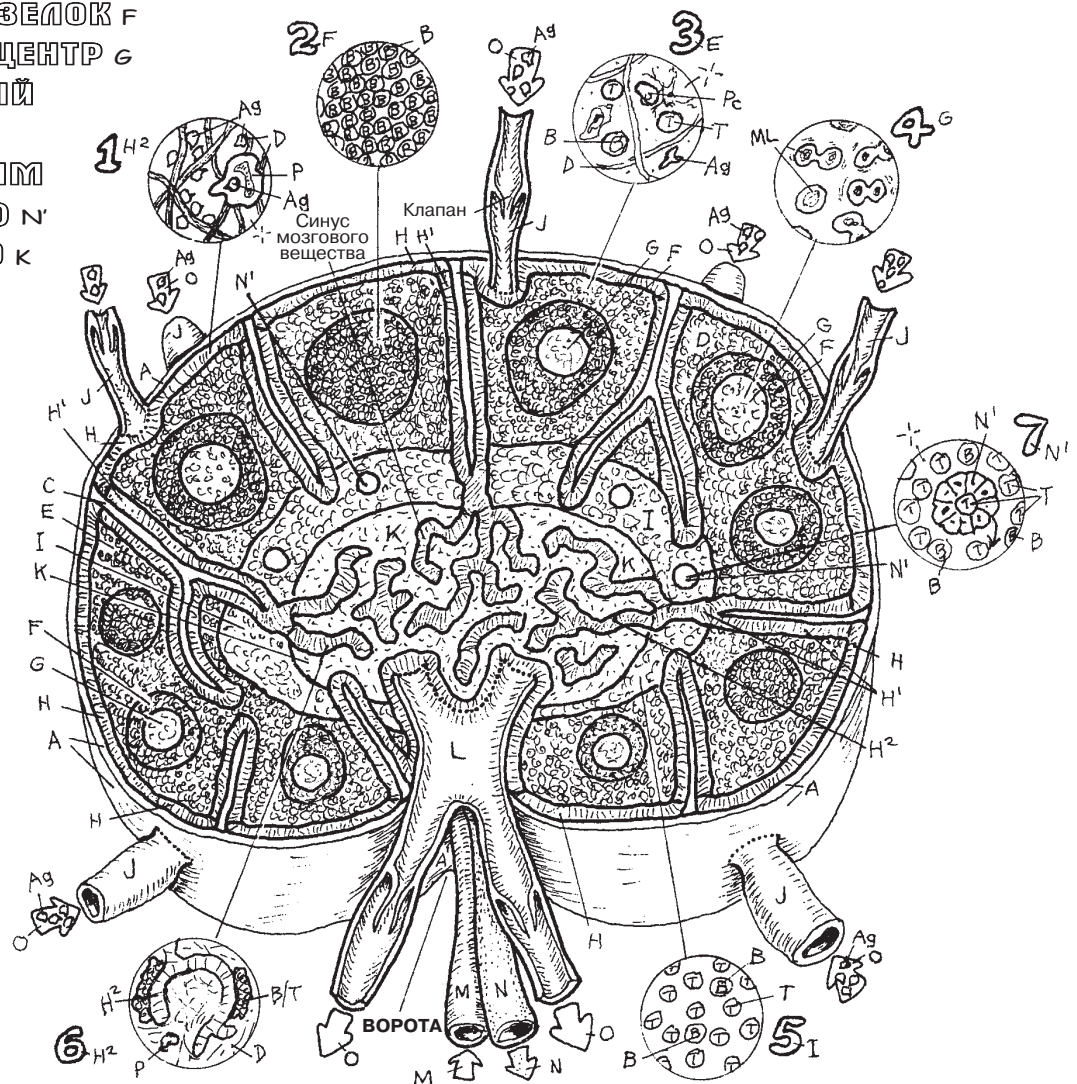
Советы по раскрашиванию. Для раскрашивания элементов, обозначенных буквой М, используйте красный цвет, N — голубой, O — зеленый. Для раскрашивания клеток пользуйтесь теми же цветами, что и прежде. (1) Начните со стрелок (O), направленных к приносящим сосудам (J). Раскрашивайте согласно порядку, в котором расположен список терминов. (2) Раскрасьте семь пронумерованных и обведенных в кружок микропрепаратов; они отражают основную картину в каждой из семи частей лимфатического узла под еще большим увеличением.

ЛИМФАТИЧЕСКИЙ УЗЕЛ А-
ЛИМФА О
ПРИНОСЯЩИЙ ЛИМФАТИЧЕСКИЙ
СОСУД J
КАПСУЛА А'
СУБКАПСУЛЯРНЫЙ СИНУС Н
ТРАБЕКУЛА С
ТРАБЕКУЛЯРНЫЙ СИНУС Н'
КОРКОВЫЙ СЛОЙ Е
РЕТИКУЛЯРНАЯ СЕТЬ Д
ЛИМФАТИЧЕСКИЙ УЗЕЛОК F
ГЕРМИНАТИВНЫЙ ЦЕНТР G
ГЛУБОКИЙ КОРКОВЫЙ
СЛОЙ I
ВЕНУЛЫ С ВЫСОКИМ
ЭПИТЕЛИЕМ (ВЭВ) N'
МОЗГОВОЕ ВЕЩЕСТВО К
СИНУС МОЗГОВОГО
ВЕЩЕСТВА Н²
МЕДУЛЛЯРНЫЕ
ТЯЖИ В/Т

ВЫНОСЯЩИЙ
ЛИМФАТИЧЕСКИЙ СОСУД L
АРТЕРИЯ М
ВЕНА N

КЛЕТКИ

ФАГОЦИТЫ P
Т-ЛИМФОЦИТЫ T
В-ЛИМФОЦИТЫ B
МИТОТИЧЕСКИ АКТИВНЫЕ
Т-ЛИМФОЦИТЫ P
ПЛАЗМАТИЧЕСКИЕ КЛЕТКИ
(ПЛАЗМОЦИТЫ) PC
АНТИГЕН Ag



Неинкапсулированная лимфоидная ткань пронизывает эпителиальные и соединительные ткани организма. Здесь мы рассматриваем лимфоидную ткань в слизистой и подслизистой оболочках различных органов. Если вы не помните, как выглядит слизистая оболочка, посмотрите разд. 14. Лимфоидная ткань может быть представлена группой подвижных плотных или неплотных скоплений лимфоцитов, во взаимодействии с фагоцитами выполняющих функцию антигенпрезентирующих клеток, а также клеток-разрушителей. Отдельные или множественные узелки организованной лимфоидной ткани, например в лимфатических узлах и селезенке, также относятся к этой категории. Данные узелки могут исчезать и снова формироваться в ответ на появление антигенов. Адаптивный иммунный ответ **лимфоидной ткани слизистых оболочек (MALT-структур**, от англ. «*mucosal associated lymphoid tissue*») (или подслизистой основы) заключается в определении и запоминании антигена и выработке антител или продуцируемых Т-лимфоцитами цитокинов для разрушения антигенов.

Миндалины представляют собой скопления **первичных лимфоидных фолликулов** в слизистой оболочке ротовой полости. На рисунке показаны небные миндалины, которые следует отличать от глоточных миндалин (аденоидов). Они расположены по обеим сторонам между небо-язычной и язычно-глоточной дугами (см. разд. 121). В них нет выраженных лимфатических синусов, однако можно увидеть лимфатические капилляры, собирающиеся в **эфферентные лимфатические сосуды** (см. срез фолликулов, изображенный на рисунке слева). Воспаление небных миндалин (*тонзиллит* как проявление врожденного иммунного ответа) обычно вызвано антигенами. **Воспаленная миндалина** отекает, краснеет (часто становятся заметными сосуды, расположенные под слизистой оболочкой), становится горячей и болезненной. Когда инфицирующий микроорганизм контактирует с фагоцитами или В-лимфоцитами, происходит активация лимфоцитов и запускается адаптивный иммунный ответ. Начинается процесс митоза, формируются **зародышевые центры**, возрастает число В- и **Т-лимфоцитов**, появляются **фагоциты** и **плазматические клетки**, вырабатываются **антитела**, специфичные для конкретного инфицирующего агента, и Т-клетки начинают выработку цитокинов, которые быстро уничтожают проникшие микроорганизмы. Вопреки устаревшим традициям тонзилэктомия (удаление небных миндалин) проводится теперь только по жизненным показаниям (таким как обструкция дыхательных путей, хронические инфекции, создающие благоприятные условия для развития других инфекций).

Пейеровы бляшки — сосредоточения лимфоидных фолликулов в подслизистой основе дистальных отделов подвздошной кишки. Лимфоидные фолликулы, встречающиеся по всему кишечнику, в значительной степени сконцентрированы именно здесь. При стимуляции антигенами эти фолликулы увеличиваются так же, как и миндалины, и начинается адаптивный иммунный ответ.

Червеобразный отросток (аппендикс) — тонкая трубка, ответвляющаяся от слепой кишки (толстый кишечник). В нем находятся лимфоидные фолликулы, занимающие область от подслизистой основы до эпителия слизистой оболочки. Слизистая оболочка аппендикса довольно часто повреждается (здесь могут скапливаться семена томатов, частицы попкорна, семена подсолнечника и непереваренные инородные тела), что приводит к развитию воспаления (*аппендициту*). Адаптивный иммунный ответ достаточно типичен: фагоцитарный ответ, выявление инфицирующего организма, активация Т- и В-лимфоцитов, увеличение лимфоидных узелков/фолликулов, появление зародышевых центров, формирование плазматических клеток и в конечном итоге специфический ответ антител и цитокинов.

ИММУННАЯ (ЛИМФАТИЧЕСКАЯ) СИСТЕМА

ЛИМФОИДНАЯ ТКАНЬ СЛИЗИСТЫХ ОБОЛОЧЕК

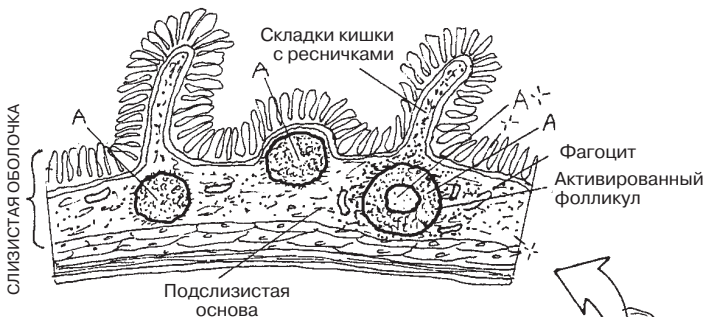Советы по раскрашиванию. Используйте те же цвета, что и ранее, для С — зеленый. (1) Начните с надписи в верхнем левом углу, а также с рисунков здоровых и воспаленных миндалин, используя розовый и красный цвета соответственно. Раскрашивайте рисунки сверху вниз, включая также увеличенные изображения доминантных клеток фолликула и зародышевого центра. (2) Раскрасьте рисунок среза пейеровой бляшки под микроскопом. (3) Раскрасьте червеобразный отросток в поперечном срезе, в том числе увеличенное изображение с активированными Т-лимфоцитами, фагоцитами и плазматическими клетками.

ПЕРВИЧНЫЙ Фолликул А
Зародышевый
(герминативный) центр А +
выносящий лимфатический
сосуд с

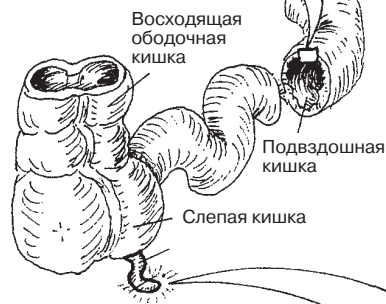ЛИМФОИДНЫЕ КЛЕТКИ

Делящийся лимфоцит МЛ
Фагоцит Р
В-лимфоцит В
Т-лимфоцит Т
Плазматическая клетка РС
Антитело АБ
Антиген Аг
Кровеносный сосуд ВВ

ПЕЙЕРОВЫ БЛЯШКИ +

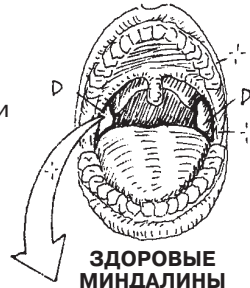


СРЕЗ КИШКИ

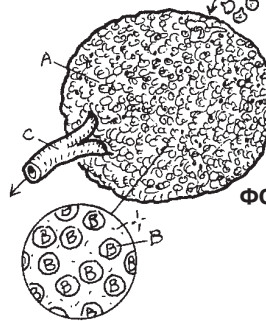
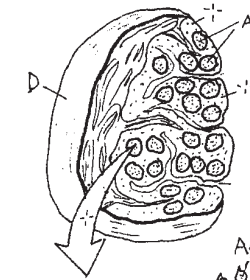


ЧЕРВЕОБРАЗНЫЙ ОТРОСТОК F

МИНДАЛИНА D

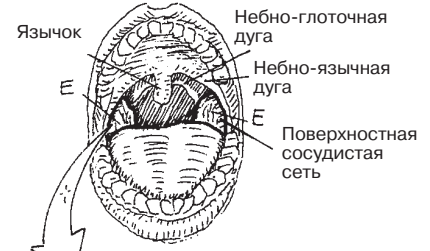


ЗДОРОВЫЕ МИНДАЛИНЫ



СРЕЗ Фолликула

ВОСПАЛЕННАЯ МИНДАЛИНА E



ВОСПАЛЕННЫЕ МИНДАЛИНЫ

СРЕЗ

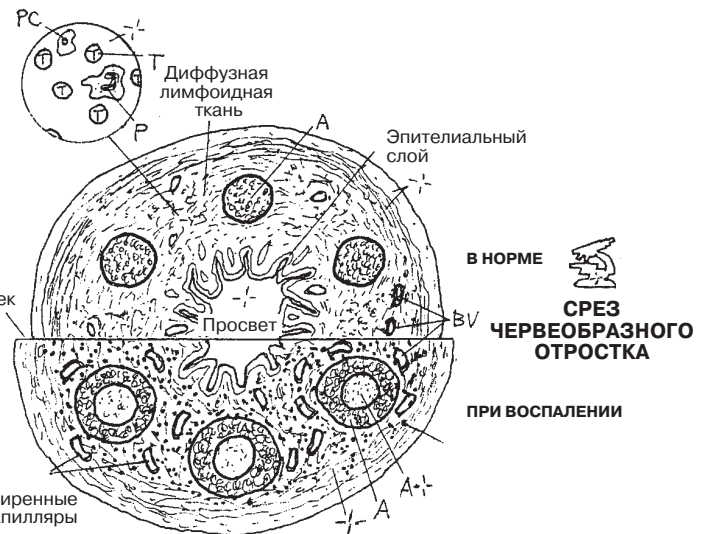
СРЕЗ

В НОРМЕ

СРЕЗ ЧЕРВЕОБРАЗНОГО ОТРОСТКА

ПРИ ВОСПАЛЕНИИ

Расширенные капилляры



За счет работы диафрагмы и межреберных мышц осуществляется поступление воздуха по **дыхательным путям** к альвеолам (происходит *вдох*). В среднем объем вдыхаемого воздуха за один вдох составляет 500 мл. Таким образом, происходит насыщение крови кислородом и выведение углекислого газа во внешнюю среду. Гортань воспроизводит и настолько четко детализирует звуки, что их диапазон может варьироваться от прекрасного пения до грубой бранной речи. Дыхательные пути способствуют поддержанию уровня кислотно-щелочного баланса крови путем выведения излишка кислот в виде углекислого газа. Легче всего микроорганизмы из внешней среды проникают в человеческий организм именно через тонкую альвеоло-капиллярную мембрану. Однако, как далее станет известно, для своей защиты организм имеет целый арсенал средств. Дыхательная система представлена воздухоносными путями и дыхательными (осуществляющими газообмен) органами.

Воздухоносные пути включают в себя верхние (**полость носа, глотка, гортань**) и нижние дыхательные пути (**трахея, бронхи первого порядка и бронхиальное дерево**). Верхние дыхательные пути выстланы **слизистой оболочкой**, за исключением нижнего отдела глотки, представленного многослойным плоским эпителием. Практически весь каркас дыхательных путей состоит из хрящевой ткани (исключение составляют лишь нос и глотка) вплоть до мельчайших *бронхиол*, где хрящ замещается гладкой мускулатурой. Газообмен осуществляется в самых мелких бронхиолах и альвеолах (дыхательных единицах), занимающих большую часть объема легких.

Основную часть силы, необходимой при вдохе и выдохе, обеспечивает **диафрагма**. Оставшиеся 25% получают за счет сокращения межреберных мышц.

Слизистая оболочка дыхательных путей в основном выстлана **псевдомногослойным цилиндрическим** и однослойным кубическим **эпителием** (в бронхиолах), в котором находятся секретирующие слизь клетки, бокаловидные железистые клетки и реснички. Далее в дыхательных бронхиолах и альвеолах эпителий становится однослойным плоским. Попавшие в дыхательные пути инородные частицы при помощи движения ресничек проталкиваются вместе со слизью вверх по направлению к гортани. Вдыхаемый воздух увлажняется (тем самым обеспечивается растворение кислорода) и согревается за счет **кровеносных сосудов**. Эпителиальные клетки располагаются на подвижной фиброзной сосудистой **собственной пластинке**, богатой фибробластами, лимфоцитами и лимфоидными фолликулами, где постоянно происходят фагоцитарные и иммунные реакции. Под данной соединительной тканью находится подслизистый слой, представленный серозно-слизистыми трубчатыми **железами**, протоки которых выделяют слизь на поверхность трахеи. Опорная ткань подслизистого слоя на отдельных участках дыхательных путей различна: в носовой полости она представлена костью; в глотке — поперечно-полосатой и частично гладкой мускулатурой; в гортани, трахее, бронхах — гиалиновым хрящом; в бронхиолах — гладкой мускулатурой; в легочных альвеолах — тонкими волокнами.

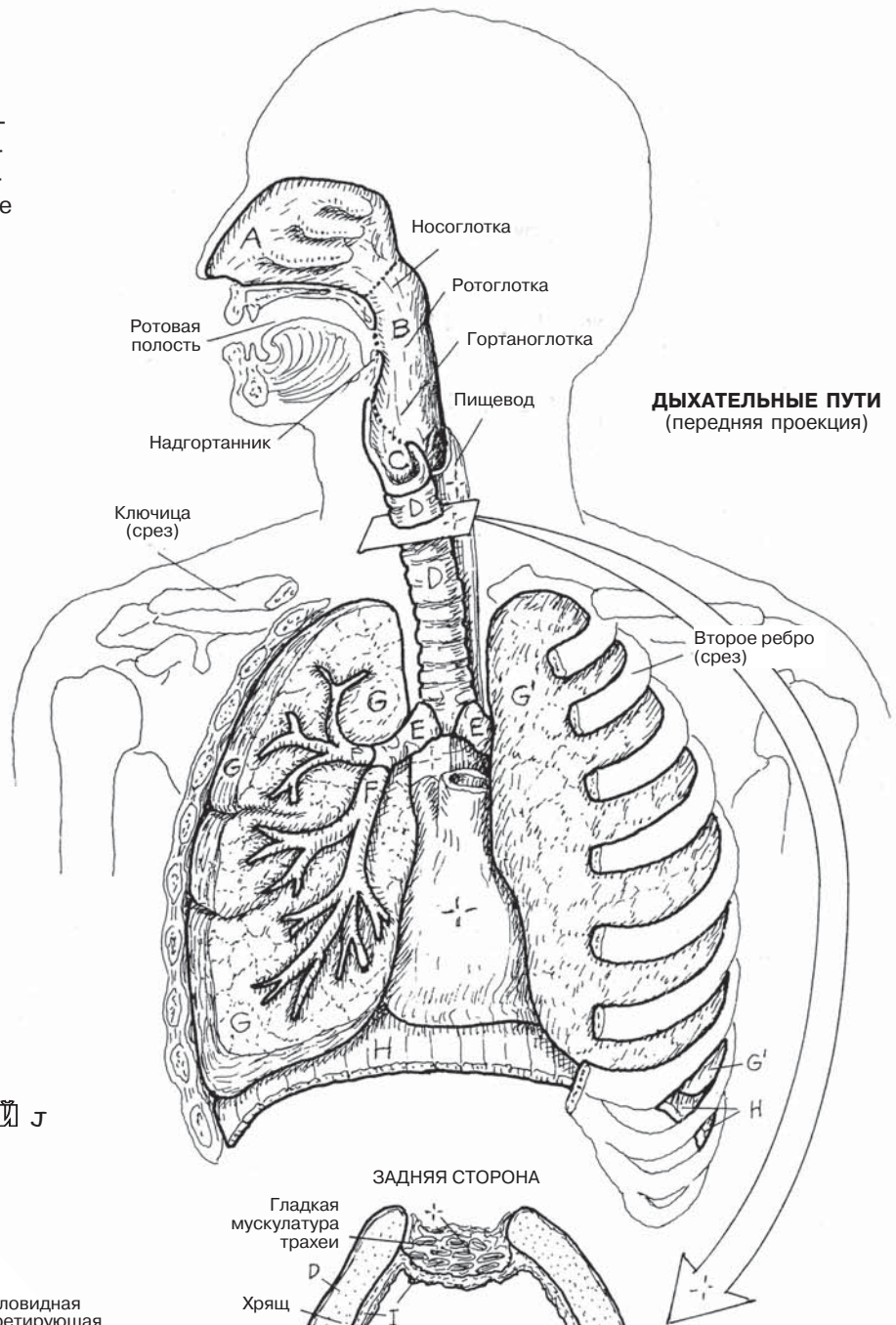
ДЫХАТЕЛЬНАЯ СИСТЕМА ОБЗОР

Советы по раскрашиванию. Для L используйте красный цвет, для других элементов — светлые оттенки. (1) Начните со структур дыхательных путей. (2) В последнюю очередь раскрасьте поперечный срез трахеи (D) и срез слизистой оболочки дыхательных путей в увеличении под микроскопом.

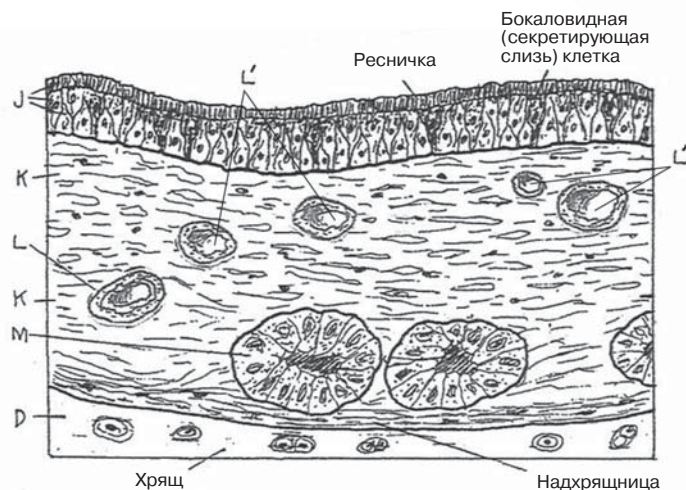
ДЫХАТЕЛЬНЫЕ ПУТИ

- ПОЛОСТЬ НОСА А
- ГЛОТКА В
- ГОРТАНЬ С
- ТРАХЕЯ Д
- БРОНХИ ПЕРВОГО ПОРЯДКА Е
- БРОНХИАЛЬНОЕ ДЕРЕВО F
- ПРАВОЕ ЛЕГКОЕ G
- ЛЕВОЕ ЛЕГКОЕ G'
- ДИАФРАГМА H

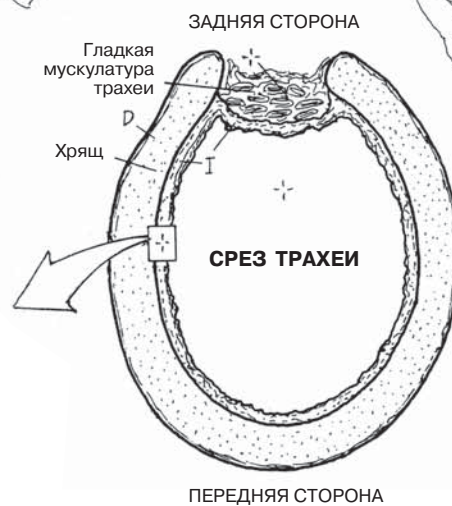
- СЛИЗИСТАЯ ОБОЛОЧКА ДЫХАТЕЛЬНЫХ ПУТЕЙ I
- ПСЕВДОМНОГОСЛОЙНЫЙ ЦИЛИНДРИЧЕСКИЙ ЭПИТЕЛИЙ J
- СОБСТВЕННАЯ ПЛАСТИНКА K
- АРТЕРИЯ L / ВЕНА L'
- ЖЕЛЕЗА M



ДЫХАТЕЛЬНЫЕ ПУТИ
(передняя проекция)



СЛИЗИСТАЯ ОБОЛОЧКА ДЫХАТЕЛЬНЫХ ПУТЕЙ
(срез под микроскопом)



Наружный нос является внешней структурой по отношению к собственно черепу. Большая часть носа представлена хрящевой тканью, и если бы не маленькие **носовые кости**, то он полностью был бы хрящевым. Носовые отверстия (*ноздри*) сообщаются с передней частью носовой полости, которая является костным туннелем, разделенным посередине **носовой перегородкой**, частично хрящевой и частично костной. Кзади носовая полость открывается в мышечную часть глотки через *хоаны* — два отверстия, имеющие костные стенки и отделенные друг от друга **сошником**.

Во время удара по лицу вся его тяжесть чаще всего приходится именно на нос. Такую нагрузку **хрящевая часть носовой перегородки** не выдерживает, и происходит ее отрыв от перпендикулярной пластинки решетчатой кости. Это приводит к *искривлению носовой перегородки*, что может затруднять прохождение воздуха через суженную половину носовой полости.

В выстланном кожей **преддверии носа** имеются длинные волосы (*вибриссы*), препятствующие попаданию в дыхательные пути инородных частиц и микроорганизмов. Полость носа выстлана слизистой оболочкой, представленной мерцательным псевдомногослойным эпителием и железистыми клетками, выделяющими слизь. Таким образом, полость носа очищается благодаря выработке слизи, задерживающей инородные частицы и микроорганизмы, а также движениям ресничек, проталкивающих эти частицы вместе со слизью в носоглотку.

Латеральная костная стенка полости носа в данном разделе подробно не рассматривается. Обычно ее можно увидеть в лаборатории, где имеются в наличии кости черепа или препарированный череп (сагиттальный срез). Вы также можете воспользоваться анатомическим атласом. Латеральная костная стенка полости носа спереди назад и сверху вниз соответственно представлена следующими структурами: **носовой костью**, лобным отростком верхней челюсти, решетчатой костью с верхней и средней носовыми раковинами, слезной костью, телом верхней челюсти, нижней носовой раковиной, медиальной пластинкой крыловидного отростка и перпендикулярной пластинкой небной кости. Латерально от данных стенок располагаются верхнечелюстные пазухи (см. разд. 129).

Поверхность полости носа значительно увеличена благодаря трем костным раковинам (названным так за сходство с закрученными морскими раковинами на фронтальном срезе). Это способствует увеличению локальной температуры и влажности. К решетчатой кости неподвижно прикрепляется **нижняя носовая раковина**; **верхняя и средняя носовые раковины** являются частью решетчатой кости. Каждое пространство под раковинами (*носовые проходы*) сообщается с околоносовыми пазухами, о которых пойдет речь в разд. 129. Обратите внимание, что через верхнюю стенку полости носа (**решетчатую пластинку**) проходят волокна обонятельного нерва; сверху от данной пластинки располагаются лобные доли головного мозга. Нижняя стенка носовой полости представлена (1) **твердым небом**, также выполняющим функцию верхней стенки ротовой полости, и (2) **мягким небом**, являющимся мышечной выстилкой костного неба.

ДЫХАТЕЛЬНАЯ СИСТЕМА

НАРУЖНЫЙ НОС, НОСОВАЯ ПЕРЕГОРОДКА И ПОЛОСТЬ НОСА

Советы по раскрашиванию. Для Н и I используйте наиболее светлые цвета. (1) Начните с верхних рисунков. (2) На схематичном рисунке носовой полости раскрасьте носовую перегородку и ее структуры. (3) На нижнем рисунке раскрасьте элементы латеральной стенки полости носа и смежные структуры.

НАРУЖНЫЙ НОС

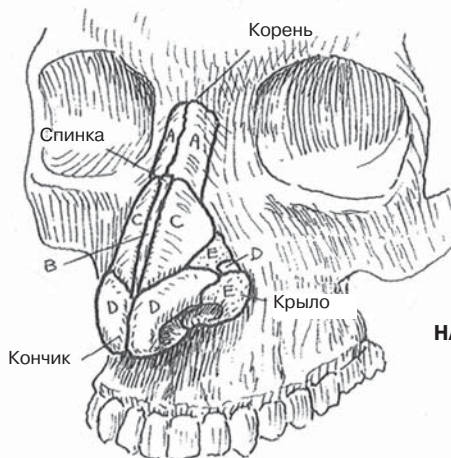
НОСОВАЯ КОСТЬ А
ХРЯЩ НОСОВОЙ ПЕРЕГОРОДКИ В
ЛАТЕРАЛЬНЫЙ ХРЯЩ НОСА С
КРЫЛОВИДНЫЙ ХРЯЩ Д
ФИБРОЗНО-ЖИРОВАЯ ТКАНЬ Е

НОСОВАЯ ПЕРЕГОРОДКА

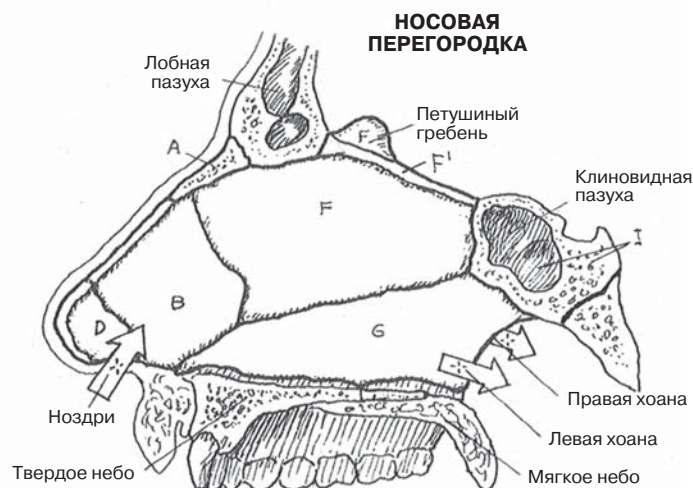
ХРЯЩ НОСОВОЙ ПЕРЕГОРОДКИ В
КРЫЛОВИДНЫЙ ХРЯЩ Д
ПЕРПЕНДИКУЛЯРНАЯ ПЛАСТИНКА
РЕШЕТЧАТОЙ КОСТИ F
СОШНИК G

ПОЛОСТЬ НОСА И СМЕЖНЫЕ СТРУКТУРЫ

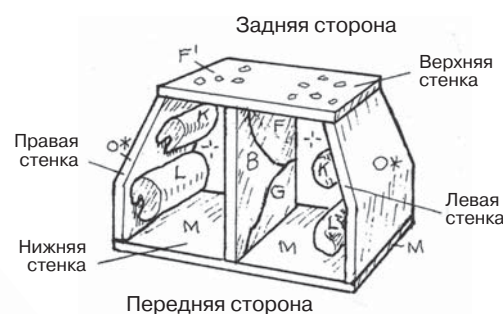
НОСОВАЯ КОСТЬ А
ЛОБНАЯ КОСТЬ H
КЛИНОВИДНАЯ КОСТЬ I
РЕШЕТЧАТАЯ ПЛАСТИНКА РЕШЕТЧАТОЙ
КОСТИ F'
ПРЕДДВЕРИЕ НОСА Д'
ВЕРХНЯЯ НОСОВАЯ РАКОВИНА J
СРЕДНЯЯ НОСОВАЯ РАКОВИНА K
НИЖНЯЯ НОСОВАЯ РАКОВИНА L
ТВЕРДОЕ НЕБО M
МЯГКОЕ НЕБО N
ЛАТЕРАЛЬНАЯ СТЕНКА O*



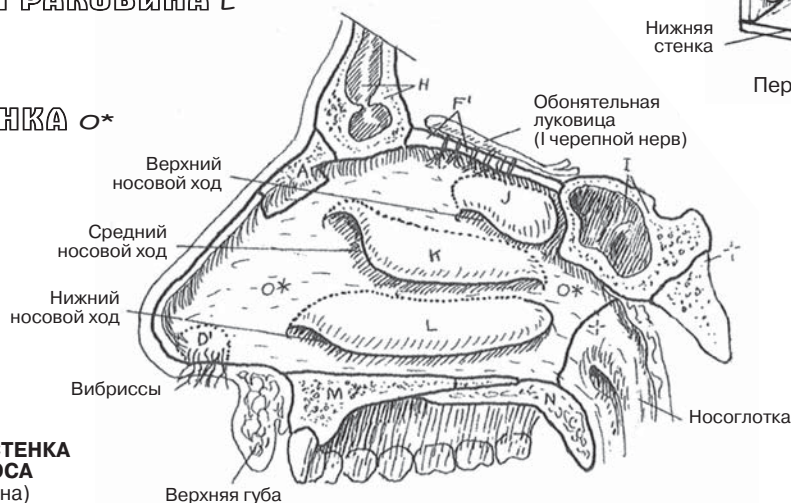
НАРУЖНЫЙ НОС



НОСОВАЯ ПЕРЕГОРОДКА



ПОЛОСТЬ НОСА
(схематическое изображение)



ЛАТЕРАЛЬНАЯ СТЕНКА
ПОЛОСТИ НОСА
(правая сторона)

Череп имеет несколько полостей. Некоторые из них вам уже известны (рот, нос, наружное ухо, глазницы), но другие, возможно, нет. Эти полости находятся в **лобной, клиновидной, решетчатой**, височной костях, **верхней челюсти** и не имеют *прямого* сообщения с окружающей средой, которое возможно только через носовую полость. Это **околоносовые воздухоносные пазухи или синусы** (в организме человека также есть венозные, лимфатические и прочие костные синусы, не имеющие ничего общего, кроме названия, с околоносовыми пазухами).

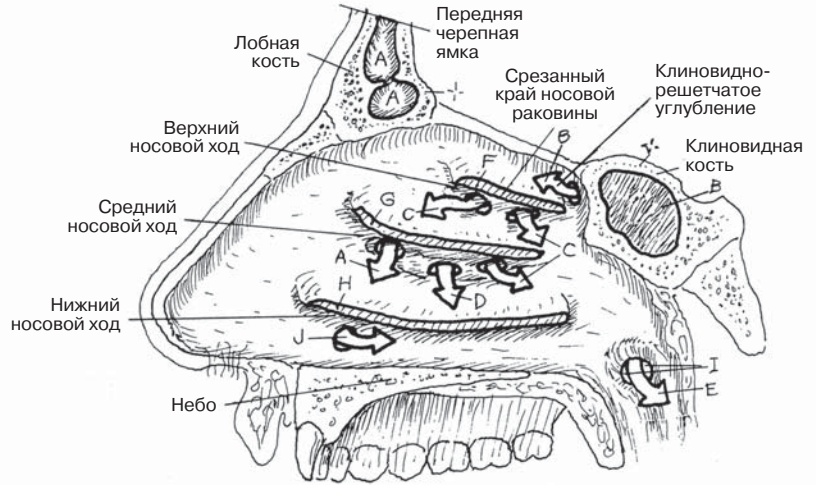Воздухоносные пазухи облегчают череп, придают тембр голосу, но при воспалении многим доставляют немало проблем. Они выстланы эпителием такого же типа, что в дыхательных путях. Он переходит в эпителий **полости носа** и носоглотки и фактически покрывает все дыхательные пути. Выделяемая слизь проходит вниз по каналам и попадает в носовую полость непосредственно под **носовыми раковинами** (в носовые ходы). Стрелками на иллюстрациях отмечены **места, где происходит дренаж слизи**. Если дренаж перекрывается, например в результате отека при воспалении (а у некоторых людей это происходит довольно часто), то скопившаяся слизь начинает давить на окружающие ткани, вызывая болевые ощущения (синусовую головную боль при воспалении пазухи — синусите). Противоотечные и противовоспалительные средства вызывают сокращение сосудов, уменьшая отек и облегчая дренаж пазух. **Пещеристые клетки** в сосцевидном отростке височной кости, располагающемся сзади и снизу от наружного уха, открываются в полость среднего уха (барабанную полость). Эти структуры сообщаются посредством **слуховой трубы** с носоглоткой, находящейся непосредственно за полостью носа.

При рождении у ребенка околоносовые пазухи практически не развиты. Пазухи остаются незначительного размера вплоть до прорезывания постоянных зубов и периода полового созревания. В это время пазухи увеличиваются в размере, значительно влияя на форму лицевого отдела черепа и внешний вид лица.

Секрет слезной железы, основная функция которого — постоянное увлажнение оболочки (конъюнктивы) глазного яблока, оттекает по носослезному протоку. Через щель на медиальной стороне век слеза собирается в слезные мешки, которые сужаются и переходят в **носослезные каналы**. Эти каналы идут вниз вдоль латеральных стенок полости носа с каждой стороны и открываются в нижние носовые ходы, располагающиеся под **нижними носовыми раковинами**.

ДЫХАТЕЛЬНАЯ СИСТЕМА ОКОЛОНОСОВЫЕ ВОЗДУХОНОСНЫЕ ПАЗУХИ

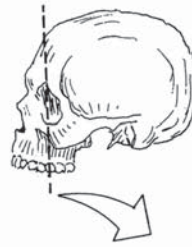Советы по раскрашиванию. Для раскрашивания костей черепа, отмеченных буквами А, В, С, а также носовых раковин (F, G, H) используйте те же цвета, которыми раскрашивали подобные структуры в разд. 128. Для раскрашивания носовой полости используйте светло-серый цвет. (1) На рисунке под названием «Участки дренирования пазух» раскрасьте латеральную стенку носовой полости, включая края раковин, которые были удалены для лучшей визуализации носовых ходов и участков дренирования. (2) Раскрасьте фронтальный срез. Этот комплексный рисунок показывает все отверстия, открывающиеся в носовую полость. При простых фронтальных срезах данные отверстия одновременно не могут быть визуализированы. (3) Раскрасьте нижние рисунки. Обратите внимание, что носослезный и лобный каналы показаны только с одной стороны.



УЧАСТКИ ДРЕНИРОВАНИЯ ПАЗУХ
(правая латеральная стенка носовой полости, носовая раковина удалена)

ВОЗДУХОНОСНЫЕ ПАЗУХИ

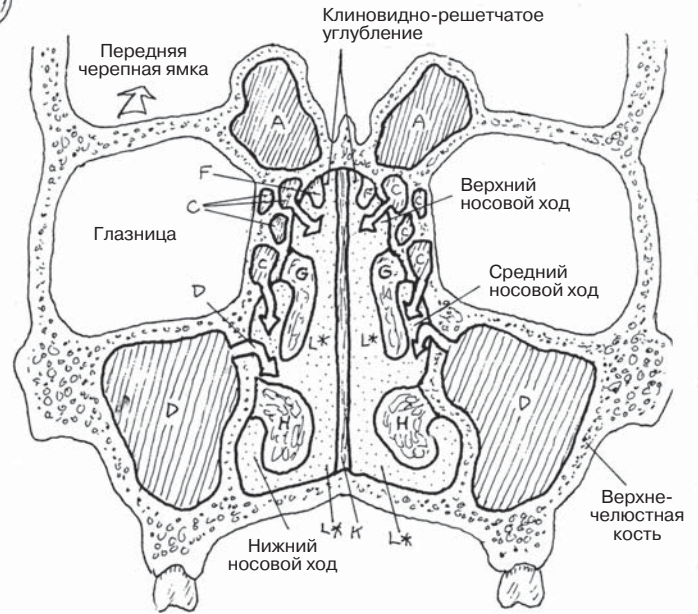
- ЛОБНАЯ А
- КЛИНОВИДНАЯ В
- РЕШЕТЧАТАЯ С
- ВЕРХНЕЧЕЛЮСТНАЯ Д
- ПЕЩЕРИСТЫЙ СИНУС Е



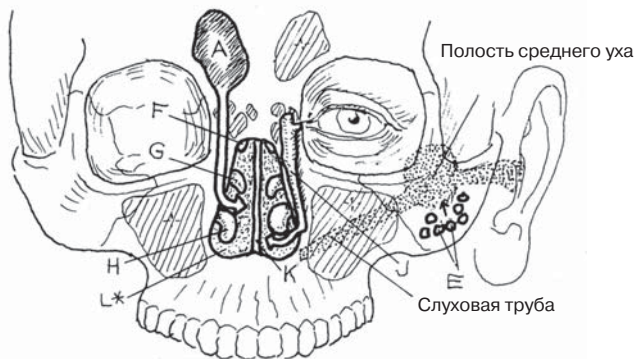
НОСОВЫЕ РАКОВИНЫ

- ВЕРХНЯЯ F
- СРЕДНЯЯ G
- НИЖНЯЯ H

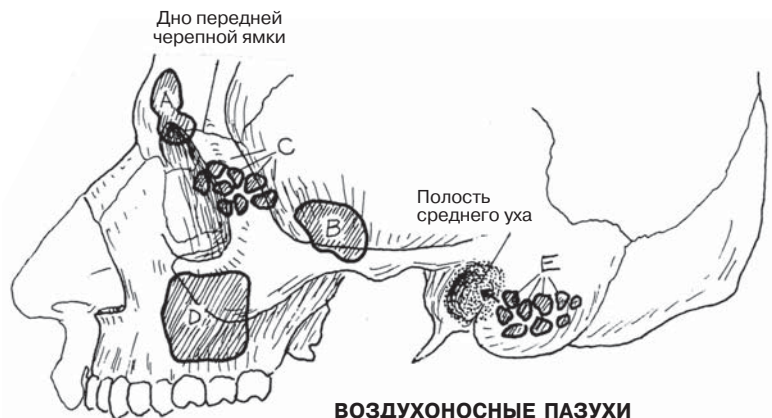- ОТВЕРСТИЕ СЛУХОВОЙ ТРУБЫ I
- НОСОСЛЕЗНЫЙ КАНАЛ J
- НОСОВАЯ ПЕРЕГОРОДКА K
- НОСОВАЯ ПОЛОСТЬ L



ОКОЛОНОСОВЫЕ ПАЗУХИ
(комплексное схематичное изображение фронтального среза)



ОКОЛОНОСОВЫЕ ПАЗУХИ И ПРОТОКИ



ВОЗДУХОНОСНЫЕ ПАЗУХИ

Глотка представляет собой мышечную трубку, открывающуюся кзади в носовую (**носоглотку**) и ротовую (**ротоглотку**) полости. Основная функция глотки — проведение воздуха по верхним дыхательным путям (гортани) и пищи по верхней части пищеварительного тракта. При этом необходимо предотвратить случайное попадание пищи в дыхательные пути (аспирация) или воздуха в пищевод (отрыжка). Мышечный каркас глотки представлен скелетными мышцами, наиболее значимые из которых — верхний, средний и нижний констрикторы (см. разд. 137). Последовательные ритмичные сокращения этих мышц совместно с мышцами, фиксирующими глотку к основанию черепа, и действием силы тяжести способствуют перемещению пищевого комка в пищевод (*глотание*, см. разд. 137). В основе механизма глотания лежат координированные мышечные сокращения. Движение воздуха через глотку осуществляется за счет сокращений дыхательной мускулатуры и разности давления и объема воздуха (см. разд. 133).

Через **гортань** в легкие осуществляется поступление воздуха. При попадании в дыхательный путь твердых частиц происходит смыкание голосовых связок, что препятствует аспирации. Также гортань участвует в звукообразовании, механически позволяет изменять высоту, тон и громкость звука.

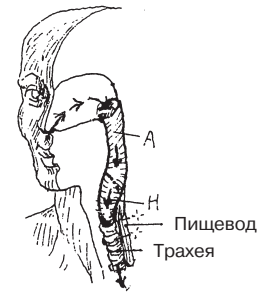Каркас гортани образован гиалиновыми хрящами, соединенными между собой при помощи связок. На уровне выше **гортаноглотки** и ниже трахеи просвет гортани не изменяется. Гортань своей передней стенкой прилегает к свободной фасции и коже, а задняя стенка граничит с гортаноглоткой и **шейным отделом пищевода**. Между шейным отделом позвоночника и пищеводом расположено заглоточное пространство, не имеющее постоянной ширины. За счет большого количества кровеносных сосудов заглоточное пространство представляет собой потенциальный источник кровотечений при гиперэкстензии шейного отдела позвоночника. Гортань, как правило, располагается на уровне шейных позвонков С2–С6.

Подъязычная кость связана с гортанью, однако не относится к формирующим ее структурам. Подъязычная кость также связана со **щитовидным хрящом**, не имеющим задней поверхности, посредством щитоподъязычной мембраны (связки). Кадык (*адамово яблоко*) можно легко определить пальпаторно, а у мужчин после полового созревания — увидеть на расстоянии. **Перстневидный хрящ** имеет форму перстня, обращен кзади и соединяется с первым хрящевым кольцом трахеи. С верхней частью перстневидного хряща соединяются **черпаловидные хрящи**. **Голосовые связки** (*складки*), покрытые слизистой оболочкой, натянуты между щитовидным и черпаловидным хрящами. Движение щитовидного хряща вверх или вниз приводит к напряжению голосовых связок (изменению высоты звука). За счет смыкания и размыкания черпаловидных хрящей меняется просвет **голосовой щели**. Во время дыхания черпаловидные хрящи размыкаются, при кашле сначала мгновенно смыкаются, закрывая голосовую щель и восстанавливая внутригрудное давление, а затем размыкаются, выпуская воздух. Во время фонации голосовые связки, как правило, сомкнуты, за счет чего происходит некоторое изменение высоты и громкости звука. **Складки преддверия гортани** (ложные голосовые связки) имеют волокнистую структуру, двигаются только пассивно и при отеке чаще всего вызывают обструкцию дыхательных путей.

ДЫХАТЕЛЬНАЯ СИСТЕМА ГОРТАНЬ И ГЛОТКА

Советы по раскрашиванию. Используйте яркие цвета для N, O и Q. (1) Начните с верхнего правого рисунка. (2) Раскрасьте большой комбинированный сагиттальный срез, выделите серым цветом стрелки, показывающие направление движения воздуха. Примите за точку отсчета нераскрашиваемые структуры вокруг гортани и глотки. (3) Раскрасьте все проекции гортани.

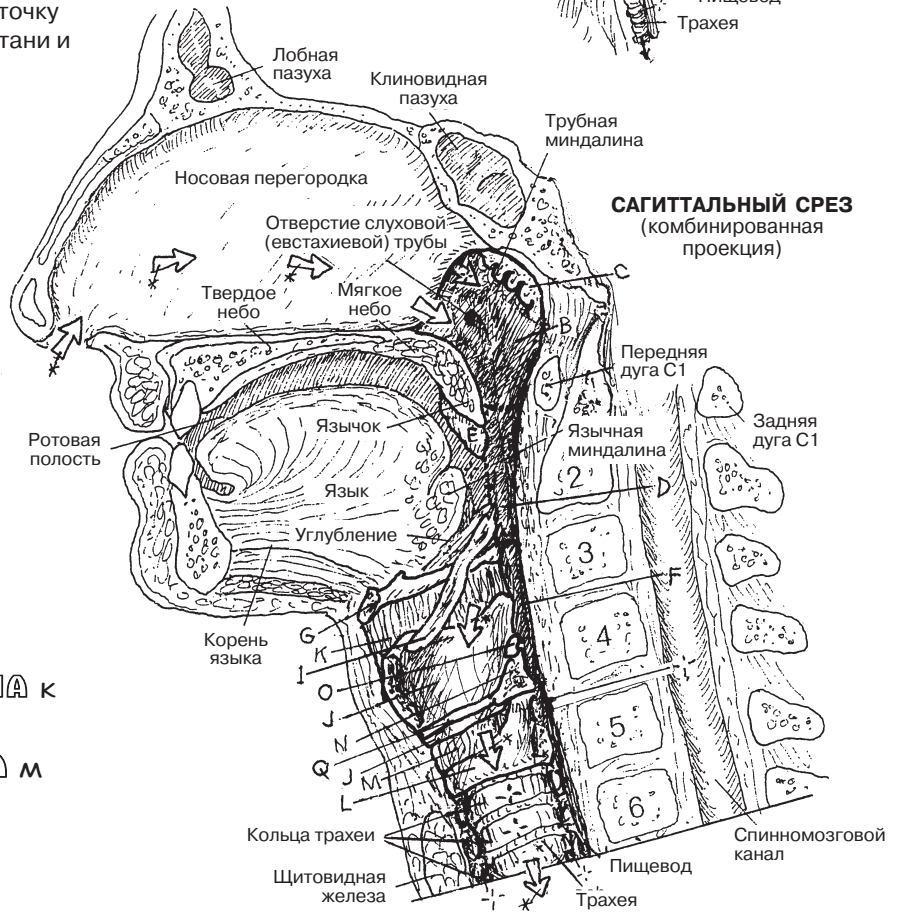
ГЛОТКА И ГОРТАНЬ
(схематическое изображение)



- ГЛОТКА А**
- НОСОГЛОТКА В**
- ГЛОТОЧНАЯ МИНДАЛИНА С**
- РОТОГЛОТКА Д**
- НЕБНАЯ МИНДАЛИНА Е**
- ГОРТАНОГЛОТКА F**

ПОДЪЯЗЫЧНАЯ КОСТЬ G

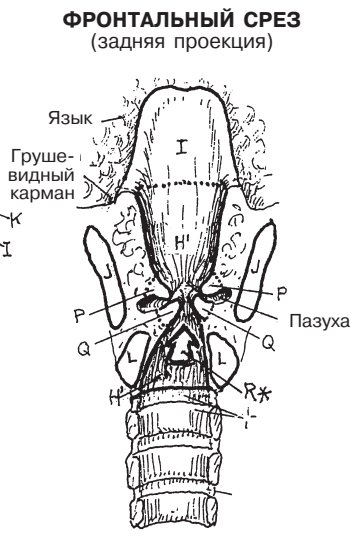
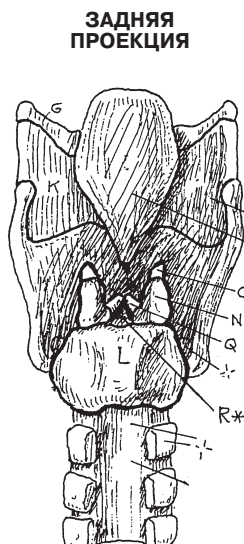
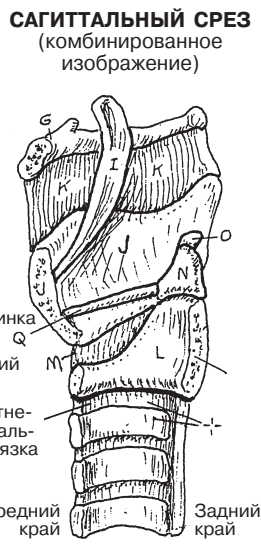
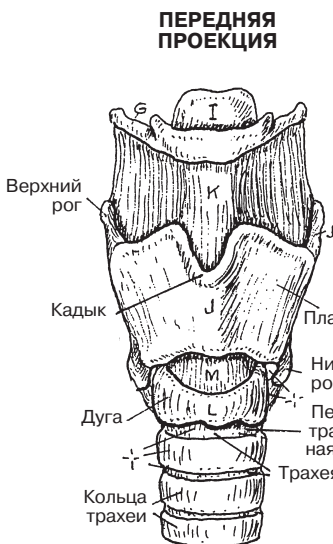
- ГОРТАНЬ H**
- ПОЛОСТЬ ГОРТАНИ H'**
- НАДГОРТАННИК I**
- ЩИТОВИДНЫЙ ХРЯЩ J**
- ЩИТОПОДЪЯЗЫЧНАЯ МЕМБРАНА K**
- ПЕРСТНЕВИДНЫЙ ХРЯЩ L**
- ПЕРСТНЕЩИТОВИДНАЯ СВЯЗКА M**
- ЧЕРПАЛОВИДНЫЙ ХРЯЩ N**
- РОЖКОВИДНЫЙ ХРЯЩ O**
- ВЕСТИБУЛЯРНАЯ СКЛАДКА P**
- ГОЛОСОВАЯ СКЛАДКА Q**
- ГОЛОСОВАЯ ЩЕЛЬ R***



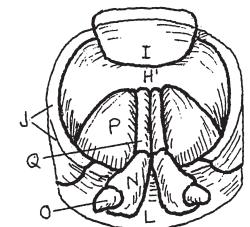
САГИТАЛЬНЫЙ СРЕЗ
(комбинированная проекция)

ВОЗДУШНЫЙ ПОТОК *

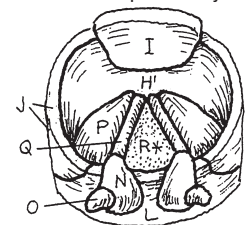
ПРОЕКЦИИ ГОРТАНИ



ВЕРХНЕ-ЗАДНЯЯ ПРОЕКЦИЯ
Фонация: голосовые связки сомкнуты



ВЕРХНЕ-ЗАДНЯЯ ПРОЕКЦИЯ
Вдох: голосовые связки разомкнуты



Основными органами дыхательной системы являются легкие, состоящие из воздухоносных альвеол и систем трубочек (бронхов, бронхиол и альвеолярных ходов, см. разд. 132), по которым воздух поступает к альвеолам при вдохе и выводится из них при выдохе. Легкие, заполненные воздухом, состоят из легкой губчатой ткани и занимают две боковые трети грудной клетки, располагаясь в средней трети средостения (см. разд. 103). Корень легкого, расположенный в области *ворот легкого (хилуса)*, включает в себя бронхи, легочные артерии и легочные вены. Каждое легкое своей нижней частью прилежит к грудинной части диафрагмы — основной мышце дыхания (см. разд. 48). Наружная, боковая и передняя поверхности легких граничат с позвоночником (см. разд. 25), ребрами (см. разд. 28) и межреберными мышцами (см. разд. 48). Правое легкое горизонтальной щелью сверху и кривой щелью снизу делится на 3 доли, левое легкое кривой щелью разделено на 2 доли.

Друг от друга легкие отделены средостением и покрыты **висцеральной плеврой** — тонким серозным слоем мезотелия (однослойного плоского эпителия) с участками волокнистой соединительной ткани. Висцеральная плевра по поверхности корня легкого переходит в **париетальную плевру**, выстилающую внутреннюю поверхность грудной клетки, средостение и большую часть диафрагмы. Поверхности париетальной плевры названы в соответствии с органами или структурами, прилегающими к ним (средостенный, реберный, диафрагмальный и цервикальный). Париетальная плевра поднимается через верхнюю апертуру грудной клетки и образует *плевральный купол*.

В местах соприкосновения листки плевры разделены тонким слоем серозной гликопротеиновой жидкости. Полость в этих участках плевры образуется только при определенных заболеваниях, когда внеклеточная жидкость просачивается между двумя плевральными листками. Эта полость может расширяться за счет накопления большого количества жидкости (*плевральный выпот*), что приводит к снижению общей емкости легких. Тонкий слой серозной жидкости между соседними листками плевры поддерживает поверхностное натяжение между ними, препятствуя полному их разделению.

Париетальная плевра не меняется в размерах. Давление средостения ниже атмосферного и нарушение целостности париетальной плевры приводят к спаданию легких и их смещению в сторону корня (*пневмоторакс*).

Во время спокойного выдоха нижний и передний края висцеральной плевры, не достигая париетальной плевры, оставляют узкое пространство или углубление между ними, образуя *реберно-медиастинальный синус* между грудной клеткой и средостением (не показан на рисунке) и *реберно-диафрагмальный синус* между грудной клеткой и **диафрагмой** (см. фронтальный срез, левая сторона).

ДЫХАТЕЛЬНАЯ СИСТЕМА ЛЕГОЧНЫЕ ДОЛИ И ПЛЕВРА

Советы по раскрашиванию. Используйте яркие цвета для А–Е, более светлые — для F и G и красно-коричневый цвет для H. Толщина плевры (F и G) увеличена для удобства раскрашивания. (1) Раскрасьте рисунки в передней проекции. Ребра и межреберные мышцы удалены (см. разд. 48).

Для демонстрации плевральной полости, обозначенной темной линией, слои плевры (F, G) отрезаны и отвернуты. (2) Раскрасьте фронтальный срез. (3) В правом верхнем углу выделите цветом поперечный срез на уровне T5, вид сверху (доли легкого, плевру, бронхи и сосуды).

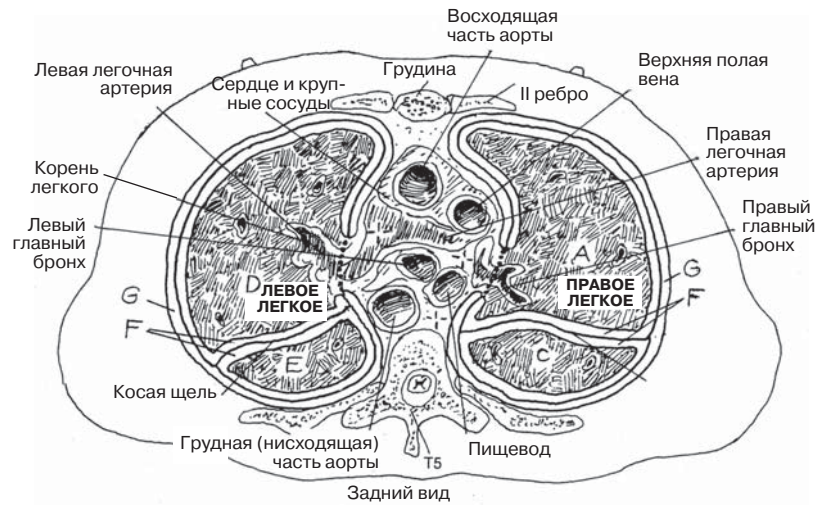
ДОЛИ

- ВЕРХНЯЯ ДОЛЯ ПРАВОГО ЛЕГКОГО А
- СРЕДНЯЯ ДОЛЯ ПРАВОГО ЛЕГКОГО В
- НИЖНЯЯ ДОЛЯ ПРАВОГО ЛЕГКОГО С
- ВЕРХНЯЯ ДОЛЯ ЛЕВОГО ЛЕГКОГО Д
- НИЖНЯЯ ДОЛЯ ЛЕВОГО ЛЕГКОГО Е

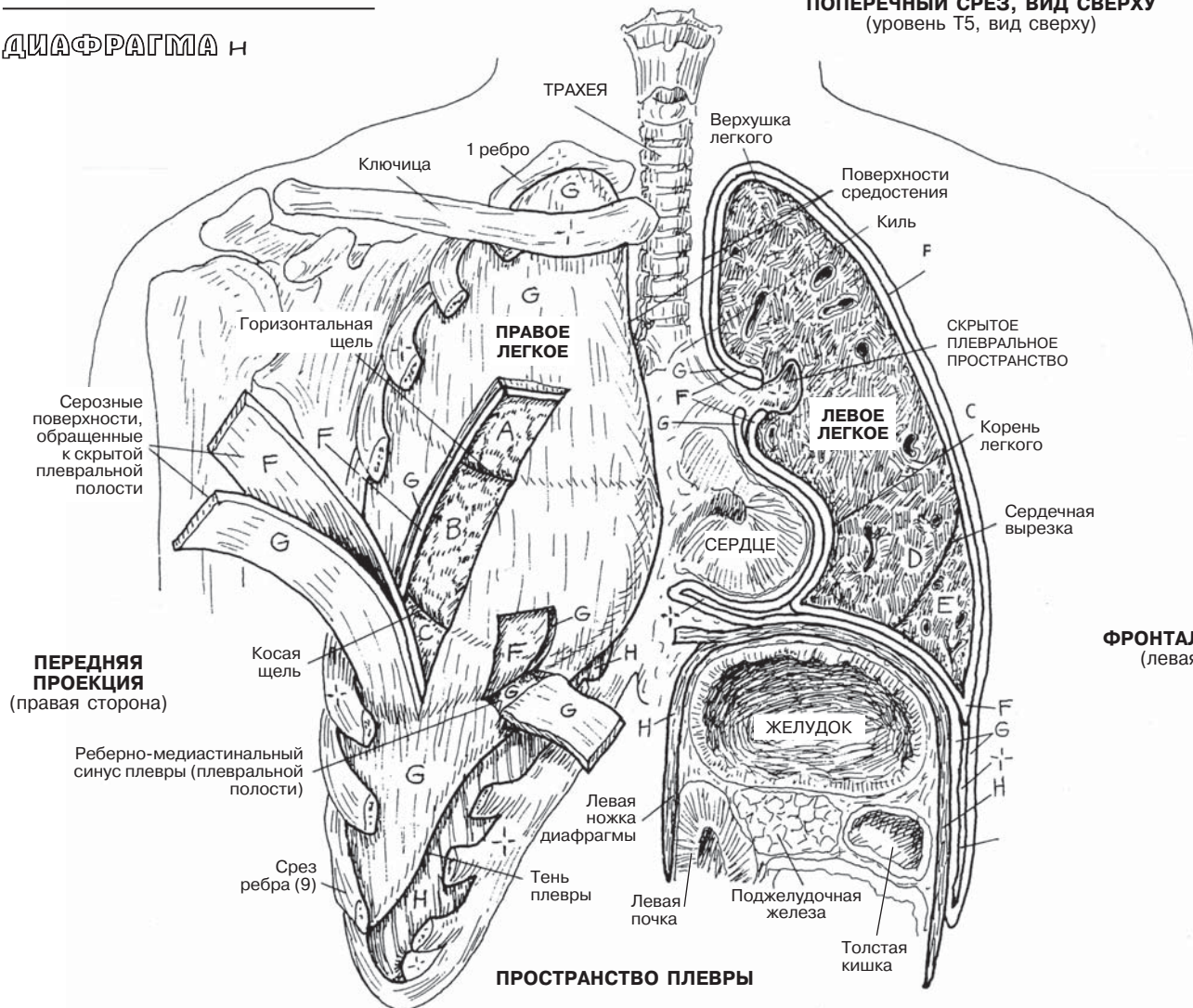
ПЛЕВРА

- ВИСЦЕРАЛЬНАЯ ПЛЕВРА F
- ПЛЕВРАЛЬНОЕ ПРОСТРАНСТВО +
- ПАРИЕТАЛЬНАЯ ПЛЕВРА G

ДИАФРАГМА H



Задний вид
ПОПЕРЕЧНЫЙ СРЕЗ, ВИД СВЕРХУ
(уровень T5, вид сверху)



ФРОНТАЛЬНЫЙ СРЕЗ
(левая сторона)

ПРОСТРАНСТВО ПЛЕВРЫ

Нижние дыхательные пути представлены трахеей, **бронхиальным деревом** и дыхательными единицами. **Трахея** состоит из хрящевых полуколец, попарно соединенных волокнистой и соединительной тканью и позади — гладкими (*трахеальными*) мышцами. Трахея начинается на уровне нижней границы перстневидного хряща гортани на уровне позвонка С6 и продолжается вниз до *бифуркации*, где разделяется на левый и правый **главные бронхи (бронхи первого порядка)** на уровне позвонка Т4 (дуга аорты).

Главные бронхи входят в легкие через *ворота* (хилус). Правый главный бронх короче и шире левого и направлен вертикальнее. У *правого* главного бронха выделяют три **долевых бронха (бронхи второго порядка)**: верхний, средний и нижний. *Левый* главный бронх делится на верхний и нижний долевые бронхи. Доли легких отделены друг от друга волокнистой перегородкой, образуя **легочные сегменты** пирамидной формы, — анатомические и функциональные элементы, доступные для хирургической резекции. Каждый сегмент имеет один сегментарный (**третьего порядка**) бронх. Кровоснабжение сегмента осуществляется сегментарной артерией, дренаж — сегментарными венами и лимфатическими сосудами.

Количество долей и сегментов может варьироваться. На рисунке показаны правое и левое легкое, каждое из которых состоит из 10 сегментов. Четвертый и пятый сегменты правого легкого (пр. л.) и левого легкого (лев. л.) расположены на разных участках. В некоторых случаях **апикальный** и **задний** сегменты объединены в один, **передний базальный** и **медиальный базальный** сегменты также объединены, в результате чего в левом легком остается восемь сегментов (не показано на рисунке).

Знание объемного расположения сегментов имеет особое значение для врачей, в частности, торакальных хирургов при определении точной локализации поражения легких.

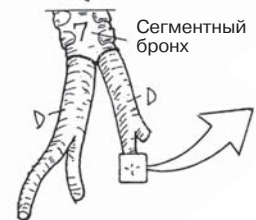
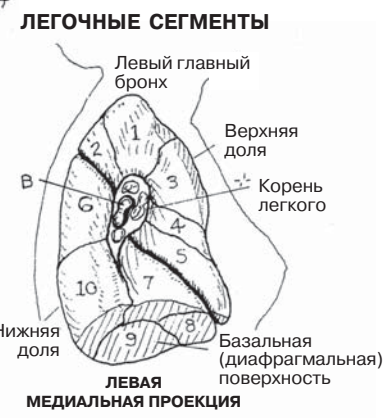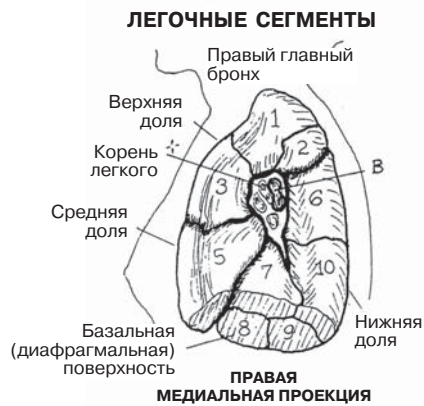
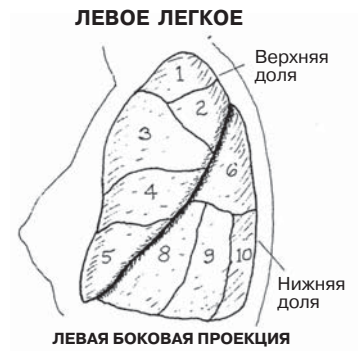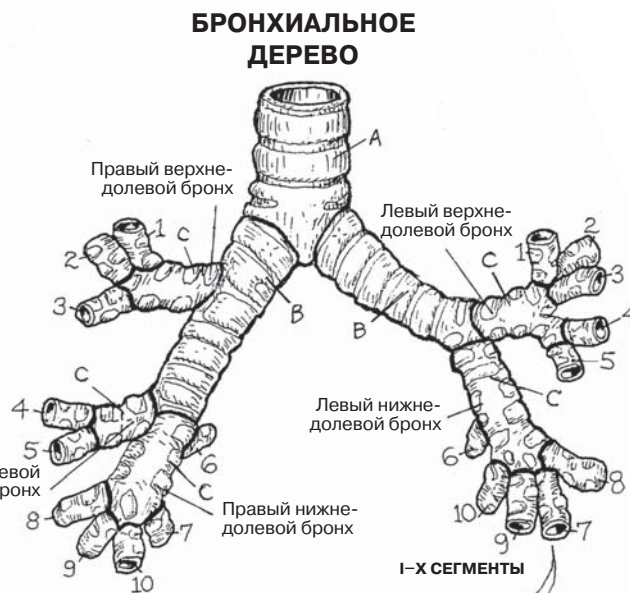
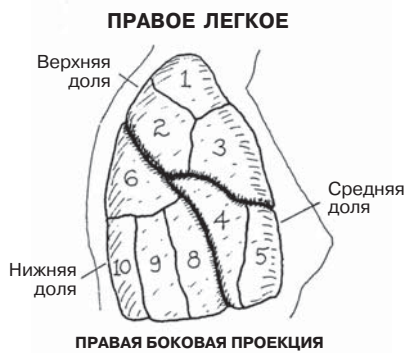Внутри каждого легочного сегмента сегментарный бронх разветвляется на несколько **бронхиол**, каждая из которых составляет в диаметре менее 1 мм, не содержит хрящевой ткани и сохраняет форму за счет гладкой мускулатуры. Бронхиолы разветвляются на более мелкие терминальные бронхиолы, выстланные *нежелезистым* мерцательным кубическим эпителием и представляющие собой конечный отдел воздухоносных путей. Расположение железистых (цилиндрических) клеток ниже уровня прикрепления ресничек привело бы к накоплению жидкости в воздухоносных путях, чего не должно происходить в норме.

Терминальные бронхиолы разделяются на несколько **дыхательных бронхиол**, отличающихся наличием на их стенках альвеолярных мешочков. Дыхательные бронхиолы представляют собой дыхательную единицу, отдельную группу воздухоносных пузырьков (**альвеол**), состоящих из **альвеолярных мешочков** и питаемых **альвеолярными протоками**. По мере удаления от терминальной бронхиолы дыхательная бронхиола расширяется книзу, и увеличивается количество альвеолярных мешочков. Стенки альвеол, выстланные однослойным плоским эпителием и поддерживаемые тонким переплетением слоев эластических и ретикулярных волокон, окружены капиллярами, которые отходят от **легочных артериол** и становятся притоками **легочных венул**. Строение стенки этих капилляров схоже с таковым у альвеол. Кислород и углекислый газ быстро проникают через стенки капилляров из-за различия градиентов давления.

ДЫХАТЕЛЬНАЯ СИСТЕМА НИЖНИЕ ДЫХАТЕЛЬНЫЕ ПУТИ

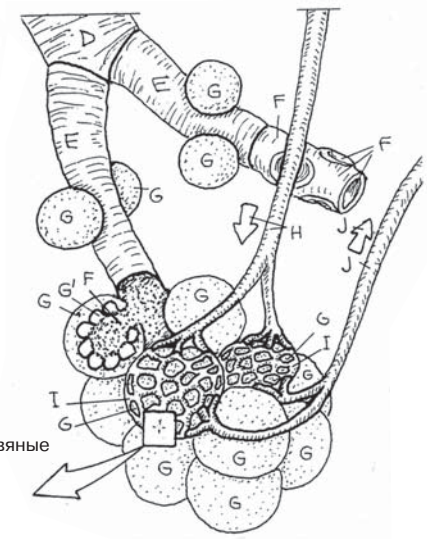
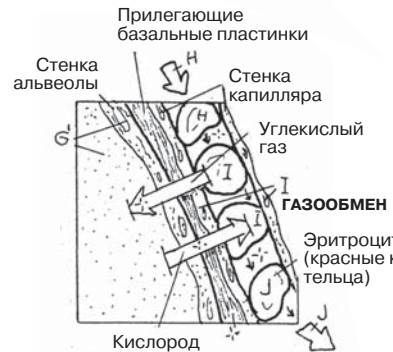
- ТРАХЕЯ А**
ГЛАВНЫЙ БРОНХ ПЕРВОГО ПОРЯДКА В
ДОЛЕВОЙ БРОНХ ВТОРОГО ПОРЯДКА С
1 АПИКАЛЬНЫЙ 2 ЗАДНИЙ 3 ПЕРЕДНИЙ
4 ЛАТЕРАЛЬНЫЙ (ПР. Л.)
4 ВЕРХНИЙ (ЛЕВ. Л.)
5 МЕДИАЛЬНЫЙ (ПР. Л.)
5 НИЖНИЙ (ЛЕВ. Л.) 6 ВЕРХНИЙ
7 МЕДИАЛЬНЫЙ БАЗАЛЬНЫЙ
8 ПЕРЕДНИЙ БАЗАЛЬНЫЙ
9 ЛАТЕРАЛЬНЫЙ БАЗАЛЬНЫЙ
10 ЗАДНИЙ БАЗАЛЬНЫЙ

Советы по раскрашиванию. Раскрасьте синим цветом Н, фиолетовым I и красным J. (1) Используйте 10 разных цветов для сегментов обоих легких и соответствующие каждому сегменту цвета для 10 сегментных бронхов каждого легкого. (2) Следуйте за стрелками при раскрашивании дыхательных единиц. Используйте один и тот же светлый цвет для альвеол (G') и альвеолярных мешочков (G). На рисунке с газообменом при раскрашивании эритроцитов (красных кровяных клеток) в капилляре I нужно использовать три разных цвета в зависимости от степени их оксигенации.



КОНЦЕВЫЕ ДЫХАТЕЛЬНЫЕ ЕДИНИЦЫ

- БРОНХИОЛА Б**
ДЫХАТЕЛЬНАЯ БРОНХИОЛА Е
АЛЬВЕОЛЯРНЫЙ ПРОТОК Ф
АЛЬВЕОЛЯРНЫЙ МЕШОЧЕК Г
АЛЬВЕОЛА G'
ЛЕГОЧНЫЕ АРТЕРИОЛЫ Н
КАПИЛЛЯРНАЯ СЕТЬ I
ЛЕГОЧНЫЕ ВЕНУЛЫ J



Дыхание становится возможным благодаря особому механизму, состоящему из поступления воздуха в легкие (*вдыхание, вдох*) и возвращения обедненного кислородом воздуха (*выдыхание, выдох*) в окружающую атмосферу. Как и работа сердца, дыхание — непрерывный процесс, он осуществляется на протяжении всей жизни.

Физический механизм, лежащий в основе движения воздуха в грудную клетку и из нее, основан на обратной зависимости давления и объема: когда увеличивается один параметр, понижается другой. При увеличении объема грудной клетки воздух будет поступать через ротовую и носовую полости, при уменьшении объема грудной клетки — выходить во внешнюю среду тем же путем.

При спокойном дыхании увеличение объема грудной клетки снизит внутригрудное давление на 1–2 мм рт.ст., и воздух будет поступать в легкие через носовую и ротовую полости. Такой процесс называется **вдохом**.

Для увеличения внутригрудного объема необходимо увеличить вертикальный размер грудной клетки, что может быть достигнуто путем:

(а) Сокращения грудинной части **диафрагмы**. Во время сокращения происходит ее уплощение, и размер грудной клетки увеличивается в верхненижнем направлении.

(б) Сокращения **наружных межреберных мышц**. При этом ребра смещаются относительно позвоночника и, как следствие, тянут **грудину** кнаружи. Большие нижние ребра поднимаются, и грудная клетка увеличивается в переднезаднем направлении.

(в) За счет сокращения грудино-ключично-сосцевидной мышцы ключица и грудная клетка смещаются вверх. В результате этих движений около 500 мл воздуха попадает в легкие через носовую и/или ротовую полости, глотку, гортань, трахею и бронхи. Грудинная часть диафрагмы осуществляет около 75% всей работы при вдохе, оставшиеся 25% производят наружные межреберные мышцы.

При **выдохе** в легких уменьшается объем воздуха, увеличивается его давление, затем происходит выведение воздуха в среду с меньшим давлением.

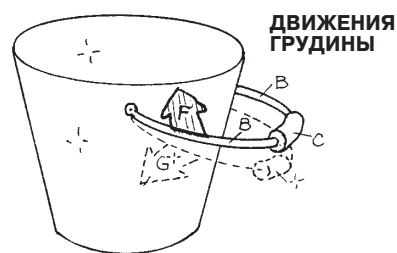Уменьшение внутреннего размера грудной клетки может быть осуществлено путем:

(а) Расслабления грудинной части диафрагмы, что позволяет воздуху выйти за счет смещения вверх органов брюшной полости (печени, желудка, селезенки). При этом уменьшается размер грудной клетки в верхненижнем направлении, уменьшается объем легких. Это приводит к увеличению давления в легких, за чем следует выход воздуха (выдох) по единственному доступному пути: из носовой и ротовой полости.

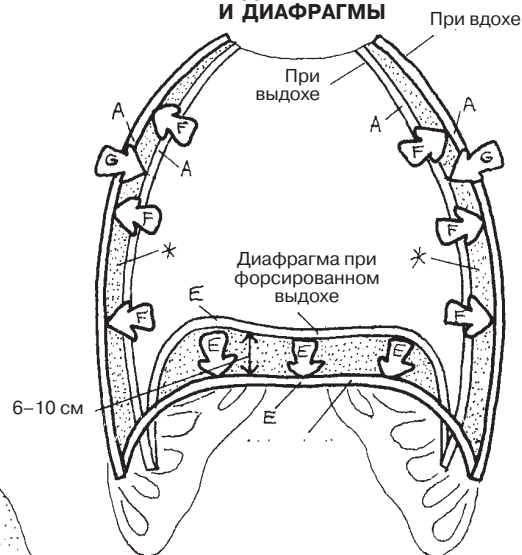
(б) Расслабление наружных межреберных мышц, вызванное дыхательным центром головного мозга, и сокращение **внутренних межреберных мышц** (по направлению от глубоких к наружным межреберным мышцам). Волокна внутренних межреберных мышц ориентированы противоположно волокнам наружных мышц. Сокращение внутренних межреберных мышц уменьшает размер грудной клетки и смещает грудину к центру, уменьшая, таким образом, переднезадний размер грудной клетки и объем легких. Увеличивается давление в легких, и около 500 мл воздуха перемещается по дыхательным путям и выходит через носовую и ротовую полости во время спокойного выдоха.

ДЫХАТЕЛЬНАЯ СИСТЕМА МЕХАНИЗМ ДЫХАНИЯ

Советы по раскрашиванию. Используйте только светлые цвета для Е.
(1) Раскрасьте В, D, E и F, а также структуры, связанные с ними и находящиеся в левом нижнем углу («Вдох»), рисунок пунктиром (пунктирная кривая линия E) и иллюстрацию сокращения диафрагмы (непрерывная прямая линия E). Обратите внимание на раскрываемые стрелки, изображающие направление мышечных сокращений (E, F) и движения грудной клетки (C). Раскрасьте стрелки, показывающие направление движения воздуха при вдохе (H) и давление ниже атмосферного. (2) Раскрасьте рисунок «Выдох» и G. Выделите цветом стрелки, указывающие на расслабление диафрагмы (E) и сокращение/направление сокращения G, а также стрелки, показывающие движение воздуха при выдохе (G). (3) Раскрасьте иллюстрации в верхнем правом углу, где показаны дыхательные движения.



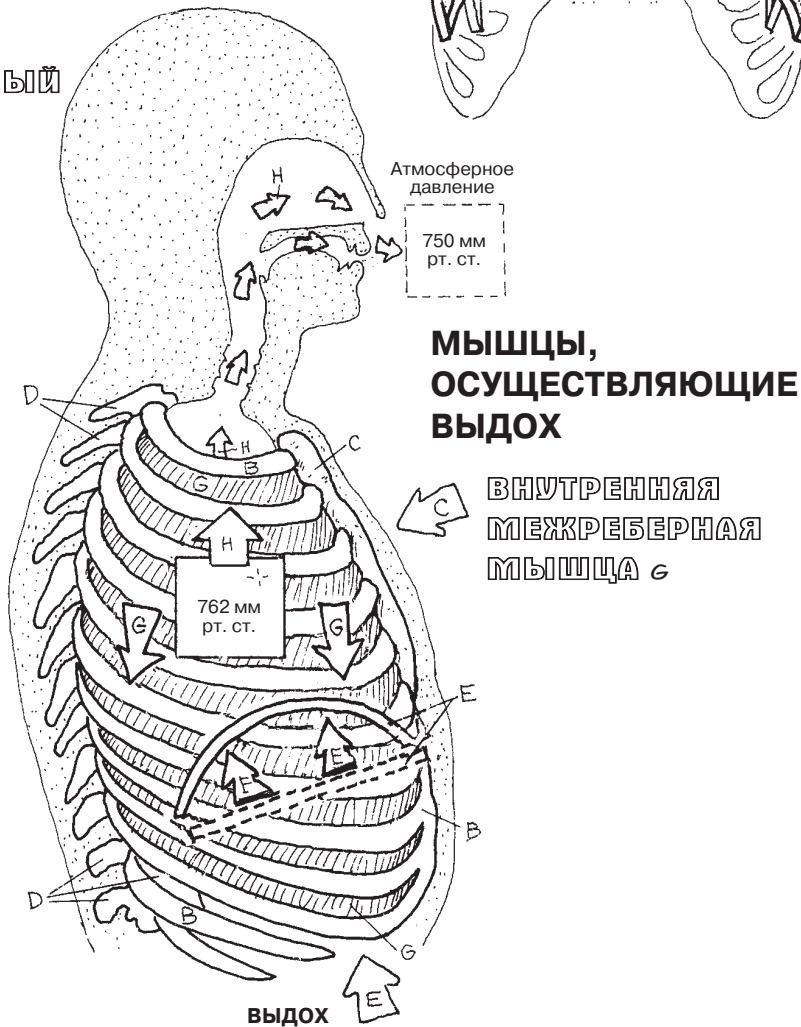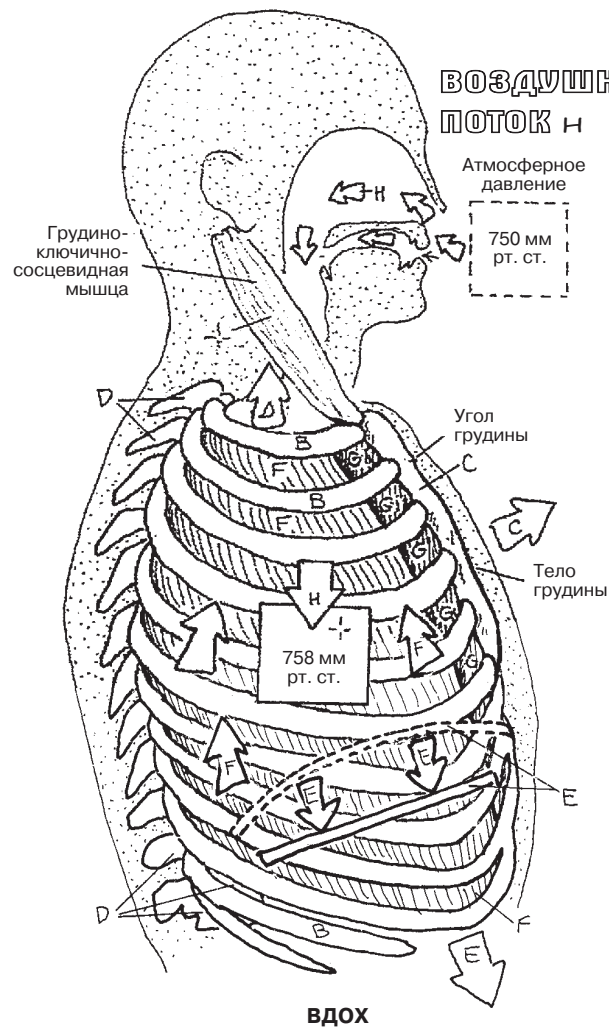
ДВИЖЕНИЯ СТенок ГРУДНОЙ СТЕНКИ И ДИАФРАГМЫ



СТЕНКА ГРУДНОЙ КЛЕТКИ А
РЕБРО И РЕБЕРНЫЙ ХРЯЩ В
ГРУДИНА С
ГРУДНОЙ ПОЗВОНОК D

МЫШЦЫ, ОСУЩЕСТВЛЯЮЩИЕ ВДОХ

ДИАФРАГМА E
НАРУЖНАЯ МЕЖРЕБЕРНАЯ МЫШЦА F



ВДОХ

ВЫДОХ

МЫШЦЫ, ОСУЩЕСТВЛЯЮЩИЕ ВЫДОХ

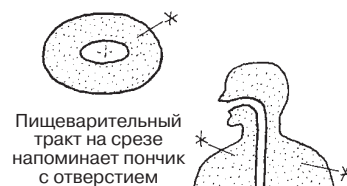ВНУТРЕННЯЯ МЕЖРЕБЕРНАЯ МЫШЦА G

Пищеварительная система состоит из **пищеварительного тракта** и **сопутствующих органов**. Пищеварительный тракт начинается с **ротовой полости**, где происходит измельчение поступающей пищи при помощи **зубов**, а также ее размягчение и частичное переваривание под воздействием секрета **слюнных желез**. Во время акта глотания сформировавшийся пищевой комок при помощи **языка** буквально забрасывается в **глотку**, имеющую фиброзно-мышечное строение.

Далее пищевой комок за счет перистальтических сокращений гладкой мускулатуры **пищевода** перемещается в **желудок**. В желудке пища подвергается химической и механической обработке, после чего поступает в верхние отделы **тонкой кишки** для более тщательного ферментативного переваривания. Желчь, вырабатываемая **печенью** и содержащаяся в **желчном пузыре**, поступает в **двенадцатиперстную кишку** по **общему желчному протоку** и способствует расщеплению жиров. Также в двенадцатиперстную кишку поступают пищеварительные ферменты **поджелудочной железы**. Молекулы питательных веществ вначале всасываются клетками эпителия из просвета тонкой кишки и по кровеносным и лимфатическим капиллярам поступают в печень для окончательной обработки. В **толстой кишке** происходит всасывание минеральных веществ и воды (в проксимальных отделах), а также формирование каловых масс. Непереваренные и не всосавшиеся остатки пищи поступают в **прямую кишку** и выводятся через **анальное отверстие**.

ПИЩЕВАРИТЕЛЬНАЯ СИСТЕМА ОБЗОР

Советы по раскрашиванию. Для D, E, T, V и W используйте наиболее светлые цвета. Если контуры органов или структур накладываются один на другой, то совпадающие части следует закрашивать обоими цветами. (1) После раскрашивания пищеварительного тракта просмотрите сопутствующие органы, прежде чем раскрашивать их. Центральная часть поперечной ободочной кишки (J) удалена для демонстрации находящейся под ней структуры. (2) В верхнем правом углу раскрасьте серым цветом схематическое изображение пищеварительного тракта относительно всего тела.



ПИЩЕВАРИТЕЛЬНЫЙ ТРАКТ

РОТОВАЯ ПОЛОСТЬ А

ГЛОТКА В

ПИЩЕВОД С

ЖЕЛУДОК Д

ТОНКАЯ КИШКА

ДВЕНАДЦАТИПЕРСТНАЯ КИШКА Е

ТОЩАЯ КИШКА F

ПОДВЗДОШНАЯ КИШКА G

ТОЛСТАЯ КИШКА

СЛЕПАЯ КИШКА H

ЧЕРВЕОБРАЗНЫЙ ОТРОСТОК H1

ОБОДОЧНАЯ КИШКА

ВОСХОДЯЩАЯ ОБОДОЧНАЯ КИШКА I

ПОПЕРЕЧНАЯ ОБОДОЧНАЯ КИШКА J

НИСХОДЯЩАЯ ОБОДОЧНАЯ КИШКА K

СИГМОВИДНАЯ КИШКА L

ПРЯМАЯ КИШКА M

АНАЛЬНЫЙ КАНАЛ N

СОПУТСТВУЮЩИЕ ОРГАНЫ

ЗУБЫ O

ЯЗЫК P

СЛЮННЫЕ ЖЕЛЕЗЫ

ПОДЪЯЗЫЧНАЯ Q

ПОДНИЖНЕЧЕЛЮСТНАЯ R

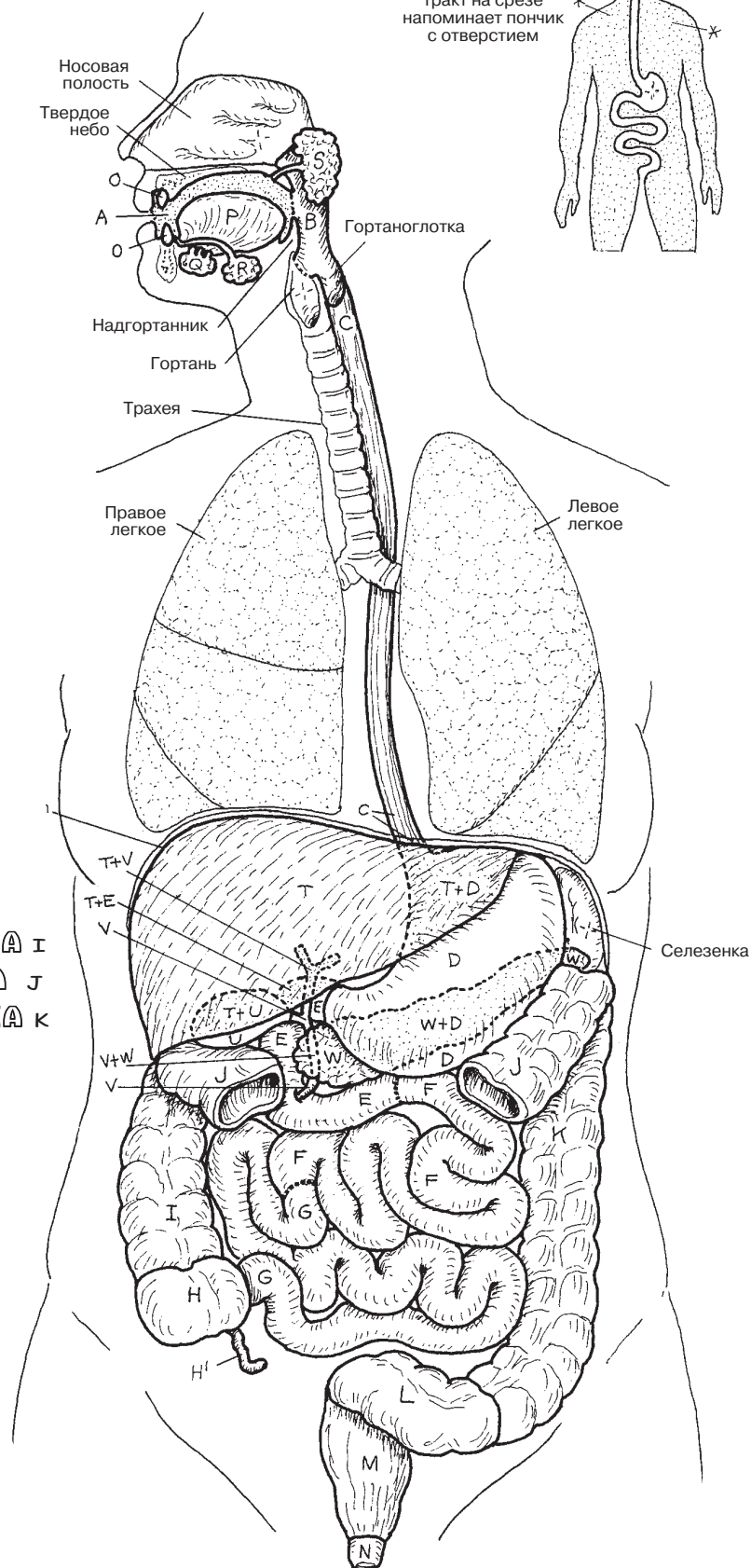
ОКОЛОУШНАЯ S

ПЕЧЕНЬ T

ЖЕЛЧНЫЙ ПУЗЫРЬ U

ЖЕЛЧНЫЕ ПРОТОКИ V

ПОДЖЕЛУДОЧНАЯ ЖЕЛЕЗА W



В **ротовой полости** происходит подготовка пищи к проглатыванию. **Зубы** (см. разд. 136) при жевании механически измельчают пищу. Это происходит благодаря работе жевательных мышц и височно-нижнечелюстного сустава (разд. 45), позволяющего открывать рот примерно на 35–50 мм (по расстоянию между верхними и нижними резцами). Тысячи малых слизистых и серозных слюнных желез языка и слизистой оболочки рта обеспечивают смачивание пищи. Также в смачивании и ферментативной обработке пищи участвуют большие слюнные железы (см. ниже). Механическое воздействие на пищу усиливается **сосочками** на спинке **языка**, благодаря которым он имеет шершавую поверхность. Там же находятся вкусовые рецепторы (кроме **нитевидных сосочков**).

Свод ротовой полости образован небом; **твердое небо** вы можете ощупать кончиком языка. Прямо над ним расположена полость носа. При перемещении языка по направлению к гортани ощущается переход к **мягкому небу**. Если из этого положения подвигать языком вправо или влево, можно почувствовать **небно-язычную дужку**. Позади нее находится **небно-глоточная дужка**. Между двумя дужками в миндалинной ямке расположены **небные миндалины** (которые могут быть удалены). Если они не удалены, то их нетрудно увидеть, широко раскрыв рот и направив свет в глотку. Кроме того, у корня языка находится еще одна миндалина — **язычная**, но, как правило, ее нельзя увидеть без использования зеркала. Глоточные миндалины расположены в глотке позади небно-глоточной дужки; на рисунке они изображены в боковой части дужек. Мягкое небо оканчивается **язычком**, который расположен по средней линии и виден при открытом рте. Сразу под ним на поверхности спинки языка находятся рецепторы; прикосновение к ним вызывает рвотный рефлекс (за него отвечают IX и X черепные нервы).

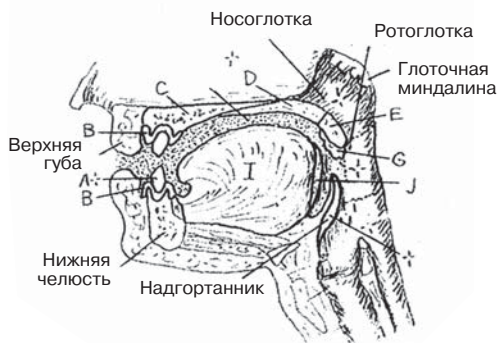
Непосредственно перед приемом пищи и в процессе еды **слюнные железы** выделяют в ротовую полость насыщенный ферментами секрет. Самая крупная — **околоушная слюнная железа**, расположена с обеих сторон спереди и снизу от наружного слухового прохода, частично покрывая жевательную мышцу. Ее протоки перекидываются через жевательную мышцу, проходят сквозь слизистую оболочку щеки и открываются в ротовую полость напротив второго верхнего моляра. Эта железа является серозной. Самые маленькие из слюнных желез — **подъязычные**, слизистого типа, расположены под языком, непосредственно под слизистой оболочкой полости рта. **Поднижнечелюстные слюнные железы** имеют U-образную форму и огибают челюстно-подъязычную мышцу (разд. 46). Они состоят из протоков и смешанных желез, в основном слизистых.

Пример смешанной (серозно-слизистой) железы показан на рисунке внизу справа. Серозная железа состоит из расположенных кругом клеток пирамидообразной формы, образующих гроздевидное скопление альвеол, или ацинусов (Р), центр которых образует проток (разд. 8). Вырабатывающие слизь трубчатые железы имеют цилиндрическую форму с центральным протоком. Сократимые миоэпителиальные клетки, лежащие в базальных пластинках протоков и железистых клеток, обеспечивают изгнание секрета желез по протокам наружу.

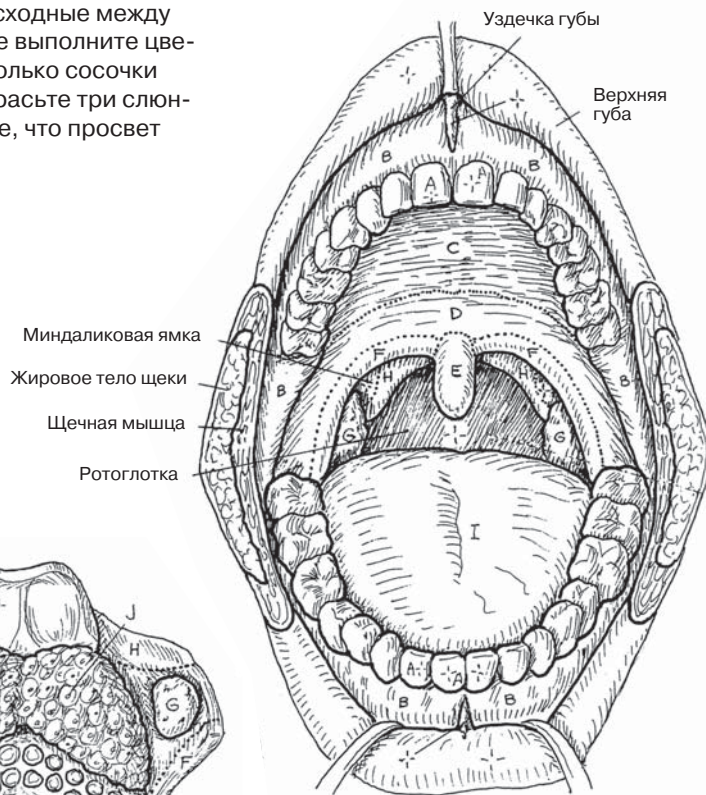
ПИЩЕВАРИТЕЛЬНАЯ СИСТЕМА

РОТОВАЯ ПОЛОСТЬ И СОСЕДНИЕ ОРГАНЫ

Советы по раскрашиванию. Для I используйте розовый или красный цвет, для N, O и P — как можно более светлые цвета. (1) Раскрасьте подряд два верхних рисунка ротовой полости. Для частей мягкого неба используйте сходные между собой цвета. (2) При раскрашивании изображения языка в центре выполните цветом (тем же, который уже выбрали для закрашивания фигуры I) только сосочки языка, остальные элементы оставьте нераскрашенными. (3) Раскрасьте три слюнные железы и схему строения железы справа. Обратите внимание, что просвет протока остается нераскрашенным.



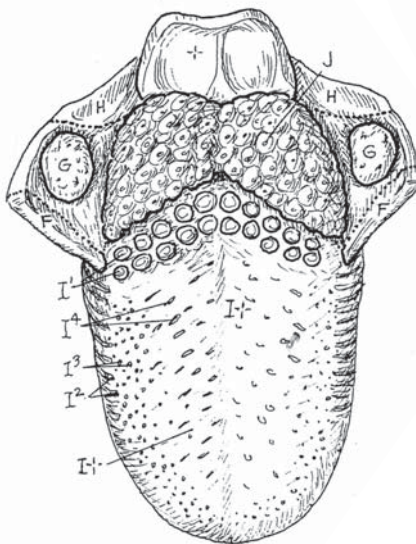
РОТОВАЯ ПОЛОСТЬ
(сагиттальный срез)



РОТОВАЯ ПОЛОСТЬ

РОТОВАЯ ПОЛОСТЬ

- ЗУБЫ** А+
- ДЕСНА** В
- ТВЕРДОЕ НЕБО** С
- МЯГКОЕ НЕБО** Д
- ЯЗЫЧОК** Е
- НЕБНО-ЯЗЫЧНАЯ ДУЖКА** F
- НЕБНАЯ МИНДАЛИНА** G
- НЕБНО-ГЛОТОЧНАЯ ДУЖКА** H



ЯЗЫК

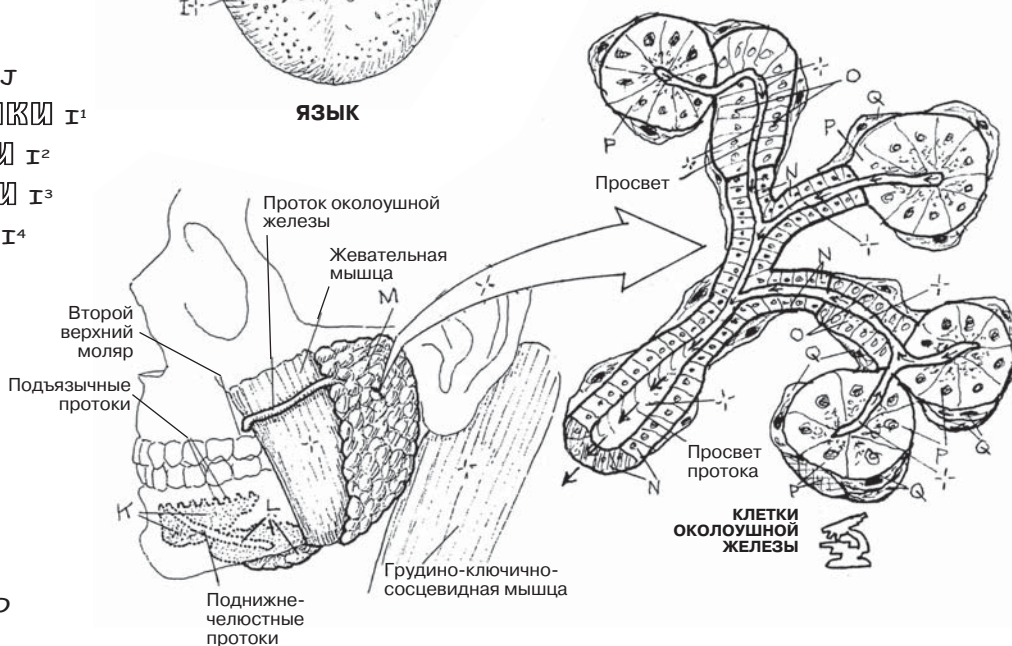
- ЯЗЫК** I
- ЯЗЫЧНАЯ МИНДАЛИНА** J
- ЖЕЛОБОВИДНЫЕ СОСОЧКИ** I¹
- ЛИСТОВИДНЫЕ СОСОЧКИ** I²
- ГРИБОВИДНЫЕ СОСОЧКИ** I³
- НИТЕВИДНЫЕ СОСОЧКИ** I⁴

СЛЮННЫЕ ЖЕЛЕЗЫ

- ПОДЪЯЗЫЧНАЯ** K
- ПОДНИЖНЕЧЕЛЮСТНАЯ** L
- ОКОЛОУШНАЯ** M

СТРОЕНИЕ ЖЕЛЕЗЫ

- ПРОТОК** N
- СЛИЗИСТЫЕ КАНАЛЬЦЫ** O
- СЕРОЗНЫЕ АЦИНУСЫ** P
- МИОЭПИТЕЛИАЛЬНАЯ КЛЕТКА** Q



СЛЮННЫЕ ЖЕЛЕЗЫ

На рисунке показан продольный срез **моляра** (коренного зуба) с двумя корнями. Вещество внутренней части зуба представлено **дентином**, состоящим из множества плотно расположенных микроскопических трубочек. В дентине нет сосудов, но он обладает болевой чувствительностью. Плотность дентина сравнима с костной, хотя степень его минерализации больше (70% массы). Дентин покрыт 1,5-миллиметровым слоем лишенной чувствительности эмали, состоящей на 95% (по весу) из минеральных веществ и менее чем на 1% — из органических. **Эмаль** — самая твердая ткань организма; она состоит из микроскопических круглых стержней, содержащих, как и костная ткань, кристаллы гидроксиапатита. Внутри дентина каждого зуба имеется пульповая полость, продолжающаяся внутрь каждого корня и формирующая **канал зуба**. Верхушка корня открывается верхушечным (апикальным), или корневым, отверстием, через которое нервы и сосуды сообщаются с альвеолярным отростком челюсти. У каждого зуба есть **коронка**, выступающая над пришеечной частью десны, и **шейка**, расположенная на уровне десны, где эмаль заканчивается и переходит в цемент. Кроме того, зубы имеют **корни**, погруженные в альвеолярные отростки верхней или нижней челюсти. Резцы и клыки имеют по одному корневному каналу, премоляры и моляры могут иметь от одного до трех корней, в зависимости от индивидуальных особенностей. В отличие от резцов, у которых есть только режущий край, на поверхности коронок прочих зубов имеются бугорки, разделенные бороздками (фиссурами). Клык имеет один бугорок, премоляры — два, моляры — от четырех до пяти бугорков. Бугорчатая поверхность зуба способствует процессу измельчения пищи.

Периодонтальная связка толщиной около 1,2 мм служит прослойкой между **цементом** (веществом с высоким содержанием минеральных веществ, составляющим корень зуба) и **альвеолярным отростком кости**. Коллагеновые волокна, прилежащие к цементу, проникают через связку и проходят в альвеолярную кость. **Десна** — слизистая оболочка, состоящая из многослойного плоского эпителия и прикрепляющаяся к эмали благодаря утолщенной базальной пластине. Собственная пластина уходит глубоко в толщу альвеолярного отростка.

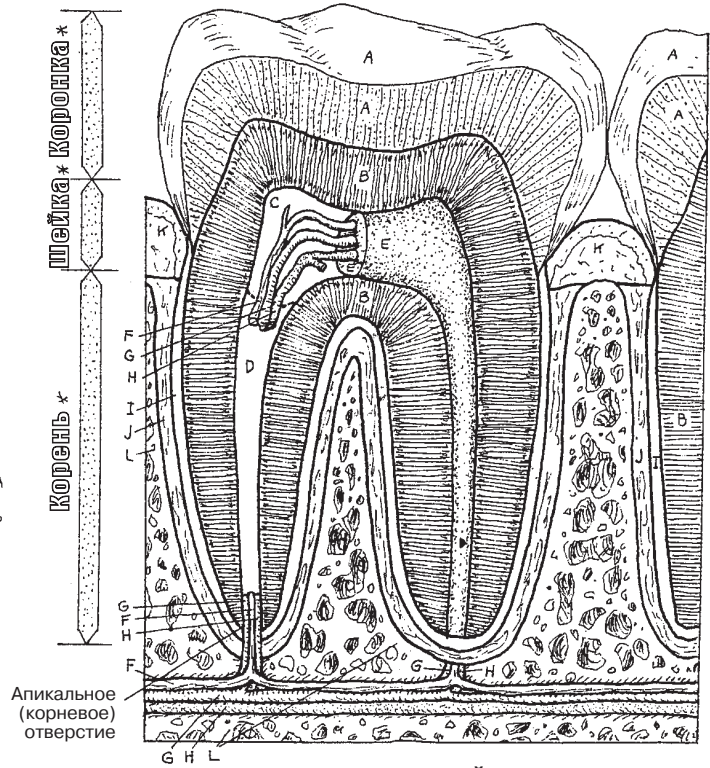
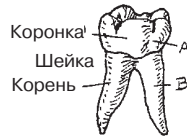Как правило, у взрослых 32 зуба — по 8 в каждом квадранте (справа и слева в верхней и нижней зубных арках). В течение жизни происходит смена молочных зубов на постоянные. Молочные зубы в количестве 20 выпадают в детстве; постоянные 32 зуба в норме не выпадают. У новорожденных детей, к счастью для кормящих мам, молочные зубы погружены в десну. Далее первыми, с 1-го по 6-й месяц жизни, прорезываются молочные резцы. Полностью молочные зубы появляются к 18 месяцам (см. схему справа), а выпадают к 12 годам. Первым постоянным зубом становится первый моляр, обычно появляющийся в возрасте 6 лет. Последним прорезывается **третий моляр (зуб мудрости)**, примерно в возрасте 18 лет. Этот зуб больше остальных подвержен разрушению или кариесу из-за скрытой текущей стафилококковой или лактобациллярной инфекции.

ПИЩЕВАРИТЕЛЬНАЯ СИСТЕМА ЗУБЫ

Советы по раскрашиванию. Для F используйте желтый цвет, для G — красный, для H — голубой, для A, B, L и зубов, обозначенных ниже, — светлые цвета. Обратите внимание на то, что постоянные зубы обозначены цифрами, молочные — буквами. (1) Начните с маленького рисунка зуба вверху, затем раскрасьте большой рисунок зуба рядом с ним. Раскрасьте серым цветом названия и стрелки/полосы, расположенные вертикально слева от верхнего большого рисунка. (2) Раскрасьте изображения зубов внизу.

ЗУБ

- ЭМАЛЬ А
- ДЕНТИН В
- ПОЛОСТЬ ПУЛЬПЫ С
- ПУЛЬПА Е
- КОРНЕВОЙ КАНАЛ Д
- НЕРВ F
- АРТЕРИЯ G
- ВЕНА H
- ЦЕМЕНТ I
- ПЕРИОДОНТАЛЬНАЯ СВЯЗКА J
- ДЕСНА K
- АЛЬВЕОЛЯРНЫЙ ОТРОСТОК L



ПРОДОЛЬНЫЙ СРЕЗ
(1-й моляр, в кости)

ПРОРЕЗЫВАНИЕ ЗУБОВ У ДЕТЕЙ И ВЗРОСЛЫХ

- ЦЕНТРАЛЬНЫЙ РЕЗЕЦ 8, 9, 24, 25, E, F, O, P
- БОКОВОЙ РЕЗЕЦ 7, 10, 23, 26, D, G, N, Q

КЛЫК G, 11, 22, 27, C, H, M, R

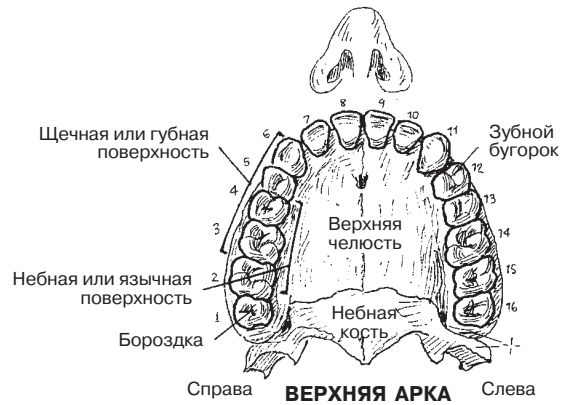
ПЕРВЫЙ ПРЕМОЛЯР 5, 12, 21, 28

ВТОРОЙ ПРЕМОЛЯР 4, 13, 20, 29

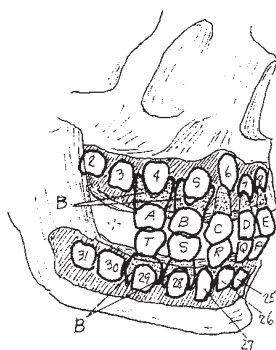
ПЕРВЫЙ МОЛЯР 3, 14, 19, 30, B, I, L, S

ВТОРОЙ МОЛЯР 2, 15, 18, 31, A, J, K, T

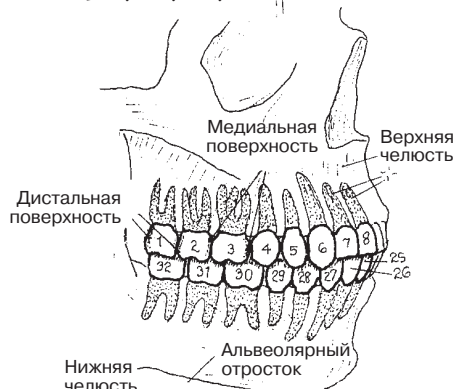
ТРЕТИЙ МОЛЯР (ЗУБ МУДРОСТИ) 1, 16, 17, 32



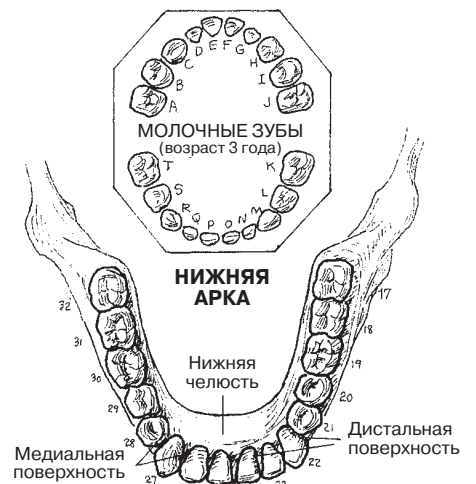
Справа **ВЕРХНЯЯ АРКА** Слева



**МОЛОЧНЫЕ
И ПОСТОЯННЫЕ ЗУБЫ**
(возраст 5 лет, альвеолярная
стенка удалена)



**ПОСТОЯННЫЕ ЗУБЫ
В ПРИКУСЕ**
(возраст 21 год)



Справа **НИЖНЯЯ АРКА** Слева

Процесс **глотания** начинается уже в **ротовой полости**, когда механически обработанная пища (Р*) подготовлена к дальнейшему продвижению по пищеварительному тракту. **Пищевой комок** произвольными движениями **языка** вверх и назад перемещается в **ротоглотку**. Мягкое небо напрягается (мышцей, напрягающей небную занавеску — *tensor palati*) и приподнимается (мышцей, поднимающей небную занавеску — *levator palati*), прикрывая носоглотку для предотвращения попадания пищи в **полость носа**. Вместе с тем **небно-глоточные мышцы** с обеих сторон сужают небно-глоточное кольцо, позволяя частям пищевого комка подходящего размера попасть в **глотку**. До этого момента процесс глотания течет произвольно, а последующие события происходят произвольно.

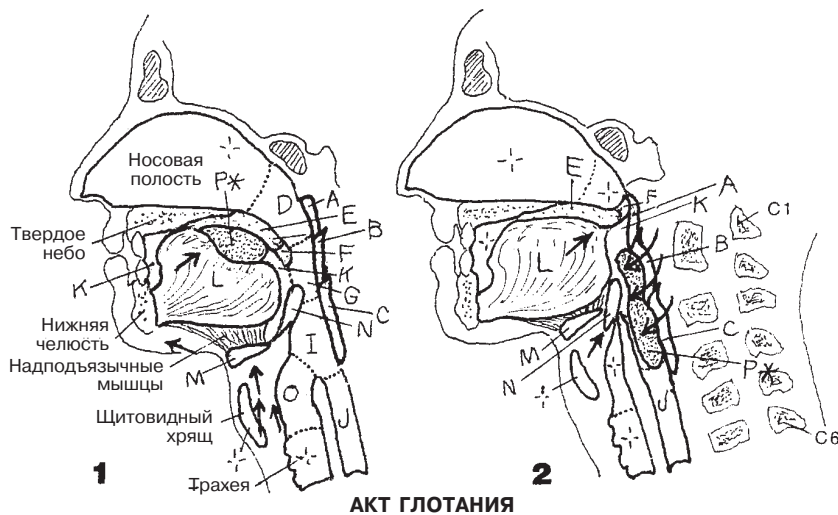
Пищевой комок, направленный в ротовую часть глотки при перекрытой носоглотке, перемещается в **гортаноглотку**, не попадая при этом в **гортань**. Основную роль при этом играет **подъязычная кость**. Надподъязычные мышцы (см. разд. 46) подтягивают подъязычную кость вверх и вперед/назад в зависимости от характера перемещаемого в глотку содержимого. Внешние мышцы языка (подбородочно-язычная, подъязычно-язычная, небно-язычная) приподнимают часть языка к небу, перекрывая ротовую полость и одновременно прижимая пищевой комок к ротоглотке непосредственно перед тем, как пища пройдет в пищевод. При зафиксированной подъязычной кости щитоподъязычная, шилоглоточная и другие мышцы, расположенные внешне по отношению к глотке, поднимают гортань и сдвигают ее вперед и кзади по отношению к подъязычной кости, а также приподнимают глотку.

Чтобы почувствовать смещение подъязычной кости вверх и вниз при глотании, охватите спереди шею большим и указательным пальцами примерно посередине, так, чтобы ощущать подъязычную кость, и совершите глотательное движение (см. разд. 46).

Когда гортань и глотка оказываются в приподнятом положении, происходит расширение глоточно-**пищеводного** отдела. Внутренние мышцы гортани закрывают вход в гортань, а **надгортанник** при этом пассивно перекрывает дыхательные пути. Голосовые связки плотно смыкаются, чтобы исключить случайную аспирацию. **Верхний и средний констрикторы глотки** сокращаются последовательно сверху вниз, действуя совместно с силой тяжести и проталкивая пищу в гортаноглотку. Сокращения небно-глоточных мышц направляют продвигающийся пищевой комок вниз и немного кзади, а сокращения нижнего констриктора — прямо в пищевод.

ПИЩЕВАРИТЕЛЬНАЯ СИСТЕМА ГЛОТКА. АКТ ГЛОТАНИЯ

Советы по раскрашиванию. Для L используйте розовый цвет; для раскрашивания пищевого комка (P) на всех рисунках используйте серый цвет. (1) Раскрасьте два верхних рисунка, демонстрирующих акт глотания. (2) Раскрасьте три нижних рисунка подряд. На среднем рисунке (задняя проекция) задняя стенка глотки рассечена и отведена для демонстрации взаиморасположения внутренних глоточных структур и мышц-констрикторов (A, B, C), а также отделов глотки (D, G, I). (3) При раскрашивании рисунков, иллюстрирующих акт глотания, сопоставляйте их с описанием акта глотания в тексте.



АКТ ГЛОТАНИЯ

МЫШЦЫ СТЕНКИ ГЛОТКИ

- ВЕРХНИЙ КОНСТРИКТОР A
- СРЕДНИЙ КОНСТРИКТОР B
- НИЖНИЙ КОНСТРИКТОР C

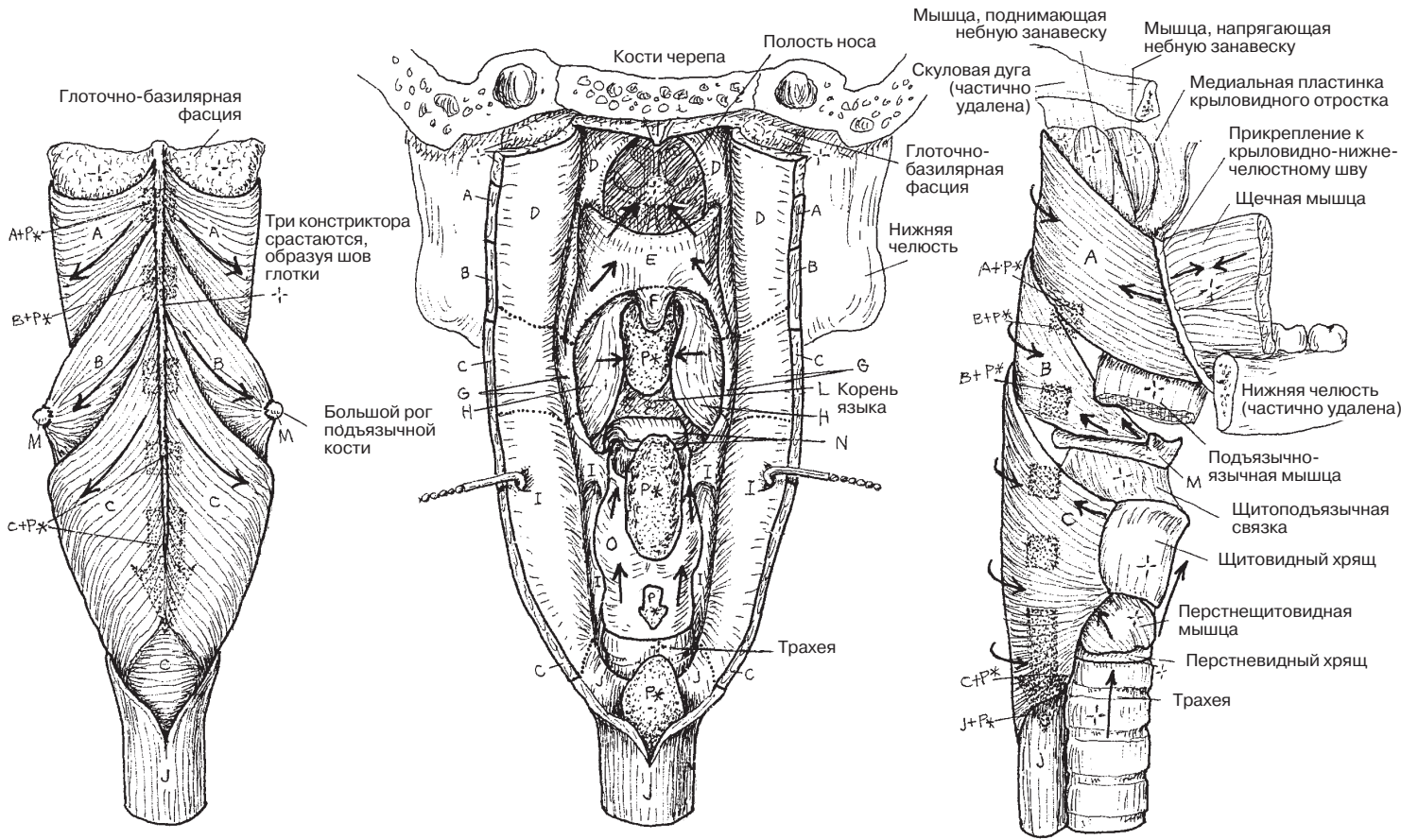
ВНУТРЕННЕЕ СТРОЕНИЕ ГЛОТКИ; СОСЕДНИЕ ОРГАНЫ

- НОСОГЛОТКА D
- МЯГКОЕ НЕБО E
- ЯЗЫЧОК F
- РОТОГЛОТКА G
- НЕБНО-ГЛОТОЧНАЯ МЫШЦА H
- ГОРТАНОГЛОТКА I

ПИЩЕВОД J

СОСЕДНИЕ СТРУКТУРЫ

- РОТОВАЯ ПОЛОСТЬ K
- ЯЗЫК L
- ПОДЪЯЗЫЧНАЯ КОСТЬ M
- НАДГОРТАННИК N
- ГОРТАНЬ O
- ПИЩЕВОЙ КОМОК P*



ЗАДНЯЯ ПРОЕКЦИЯ
(схематическое изображение)

ЗАДНЯЯ ПРОЕКЦИЯ
(глоточная стенка отведена для визуализации внутренних структур)

БОКОВАЯ ПРОЕКЦИЯ
(схематическое изображение)

Брюшинная оболочка — серозная оболочка, выстилающая брюшную полость и расположенная подобно другим серозным оболочкам (см. разд. 103, 131). Часть брюшины, прикрепляющаяся к стенке тела, называется париетальной, а часть, прикрепляющаяся к наружной поверхности внутренних органов, — висцеральной. Пространство, скрытое между двумя листками брюшины — **брюшинная полость** — содержит тонкую прослойку серозной жидкости, которая позволяет листкам скользить друг относительно друга. Органы, расположенные позади **париетальной брюшины**, называются *забрюшинными*.

Представьте себе развитие в организме плода (внутриутробный период) органов брюшной полости, прилегающих к задней стенке тела и накрытых брюшиной, словно одеялом. По мере того как органы растут, изгибаются и поворачиваются, они захватывают и покрывающую их брюшину.

Со временем взаиморасположение органов и брюшины усложняется. К моменту рождения органы, оставшиеся прикрепленными к задней стенке тела, покрываются только париетальным листком брюшины и, таким образом, оказываются расположенными забрюшинно (ретроперитонеально). Отдаленные поверхности этих органов брюшиной не покрыты.

Органы, отодвигаясь в процессе развития от стенки тела, смещают вместе с собой **брюшину**. Часть брюшины, окружающая орган (#1), называется **висцеральной брюшиной**. Два растущие словно из стенки тела брюшинных листка составляют брыжейку. Двойной слой брюшины, расположенный между органом брюшной полости (#2), например желудком, отделенным брыжейкой от брюшной стенки, и другим органом (#1), называется **сальником**.

Непрерывную брюшинную оболочку можно увидеть на сагиттальном срезе: обратите внимание, как органы отдаляются от стенки тела — прямо или опосредованно. Все кровеносные сосуды и нервы, относящиеся к органам брюшной полости, расположены в отдалении от сосудов, питающих спинной мозг, и от самого спинного мозга (которые расположены забрюшинно). Подходя к нужному органу, требующему кровоснабжения и иннервации, сосуд и нерв проходят под покровом брюшины, а далее, достигая брыжейки или сальника, пролегают между двумя листками брюшины. Важно помнить, что питающие сосуды и нервы следуют к брыжейке по направлению от задней стенки тела (из ретроперитонеального положения).

На рисунке в правом верхнем углу изображены петли кишечника с брыжейкой и сальником, отделенные одна от другой (в реальности петли плотно прилегают друг к другу, как витки смотанного каната). **Сальниковая сумка** — это ограниченный брюшиной мешок, появляющийся в результате поворота желудка в период внутриутробного развития плода. *Сальниковая сумка* открывается сальниковым отверстием, расположенным между малым сальником и париетальной брюшиной. Здесь сальниковая сумка (малый сальник) сообщается со спавшейся пустой полостью брюшины (большой сальник).

Иллюстрация 1: открыта передняя брюшная стенка с брюшиной. Большой сальник соединяет поперечную ободочную кишку и желудок (см. илл. 2).

Иллюстрация 2: желудок и большой сальник подняты, между **поперечной ободочной кишкой (F)** и париетальной брюшиной (A) видна брыжейка поперечной ободочной кишки. Отметьте две брыжейки (G и H).

Иллюстрация 3: брыжейка удалена. Все забрюшинные структуры (аорта, нижняя полая вена, почки, мочеточники, двенадцатиперстная кишка, поджелудочная железа, восходящий и нисходящий отделы толстой кишки) лежат под брюшиной (обозначена буквой A). Многие сосуды и нервы также находятся в этом забрюшинном пространстве.

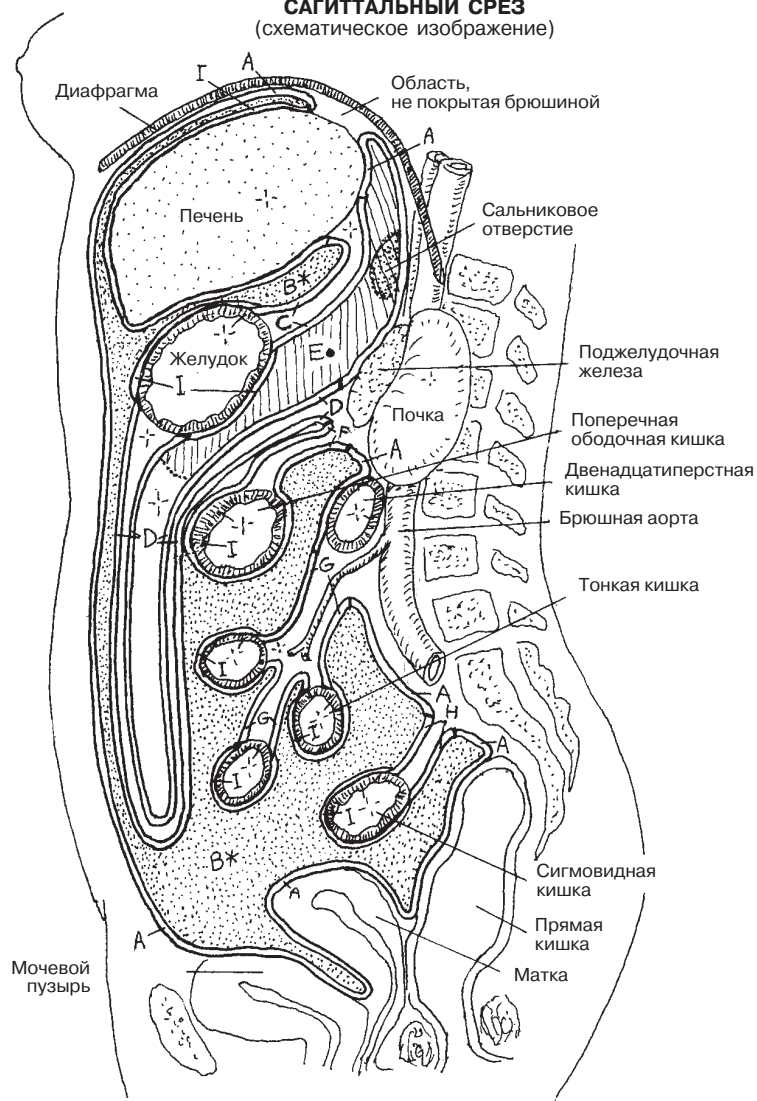
ПИЩЕВАРИТЕЛЬНАЯ СИСТЕМА БРЮШИНА

Советы по раскрашиванию. Используйте очень светлые цвета для закрашивания париетальной (А) и висцеральной (I) брюшины. (1) Раскрасьте сагиттальный срез. Сальниковую сумку (Е) выделите темно-серым или черным цветом. Размер полости брюшины (В) значительно увеличен на рисунке для того, чтобы удобнее было изучить саму брюшину. Не закрашивайте стенки органов. (2) Раскрасьте рисунки в нижней части страницы по порядку номеров. Отметьте, что органы пищеварения (стенки органов не раскрашивайте) покрыты висцеральной брюшиной (I).

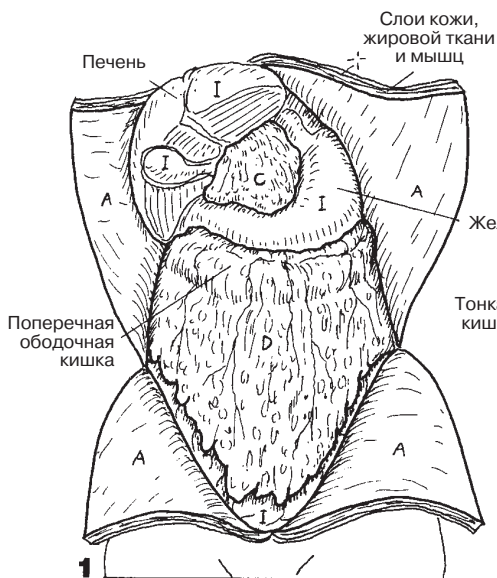
ОБОЛОЧКИ БРЮШИНЫ

- ПАРИЕТАЛЬНАЯ БРЮШИНА А
- ПОЛОСТЬ БРЮШИНЫ В*
- МАЛЫЙ САЛЬНИК С
- САЛЬНИКОВАЯ СУМКА Е
- БОЛЬШОЙ САЛЬНИК Д
- БРЫЖЕЙКА ПОПЕРЕЧНОЙ
- ОБОДОЧНОЙ КИШКИ F
- ОБЩАЯ БРЫЖЕЙКА G
- БРЫЖЕЙКА СИГМОВИДНОЙ КИШКИ H
- ВИСЦЕРАЛЬНАЯ БРЮШИНА I

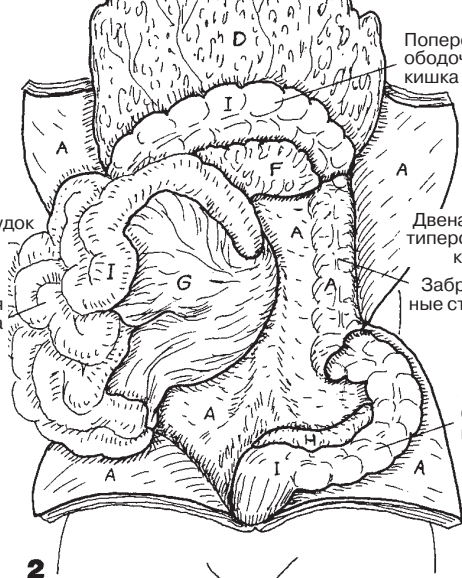
БРЮШНАЯ ПОЛОСТЬ, САГИТАЛЬНЫЙ СРЕЗ (схематическое изображение)



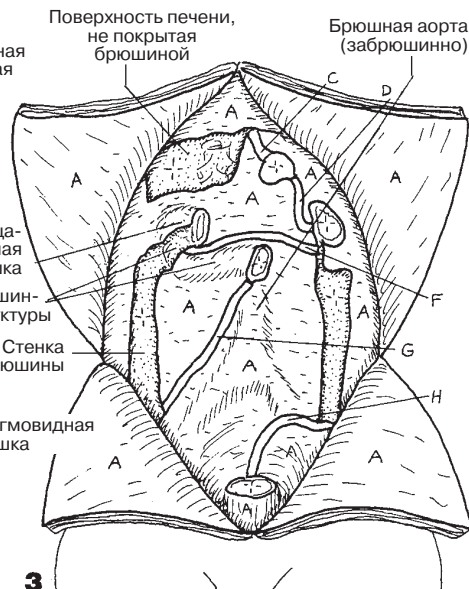
ЛИСТКИ БРЮШИНЫ



1 БРЮШНАЯ СТЕНКА ОТКРЫТА



2 БОЛЬШОЙ САЛЬНИК ПОДНЯТ



3 ПАРИЕТАЛЬНАЯ БРЮШИНА ЗАДНЕЙ СТЕНКИ ТЕЛА

Пищевод начинается от нижней части гортаноглотки на уровне 6-го шейного позвонка и плотно прилегает к гортани, располагаясь позади трахеи и кпереди от длинных мышц шеи и позвоночного столба. Под слизистой оболочкой глотки, представленной многослойным плоским неороговевающим эпителием, расположены скелетные мышцы, поддерживающие глотку в шее. Эти же слои составляют стенку пищевода. С боковых сторон к пищеводу прилежат спускающиеся вниз сонные впадины, содержащие сонную артерию, внутреннюю яремную вену и блуждающий нерв. Далее пищевод проходит позади дуги аорты (см. разд. 103) и сердца прямо за бифуркацией трахеи на уровне позвонка T5. В заднем средостении пищевод располагается кпереди от грудного отдела нисходящей аорты, затем проникает через пищеводное отверстие грудной части диафрагмы и переходит в желудок, где слизистая оболочка представлена простым столбчатым железистым эпителием. Мышечная стенка желудка, выполняющего преимущественно пищеварительную функцию, представлена гладкомышечными волокнами, направленными продольно и циркулярно, и тонкой **мышечной пластинкой** слизистой оболочки.

В месте перехода пищевода в желудок находится специальное мышечное кольцо (нижний пищеводный сфинктер), которое, расслабляясь в момент глотания, пропускает пищу из пищевода в желудок. Волокна правой ножки диафрагмы также способствуют работе внешней части пищеводного сфинктера для предупреждения гастроэзофагального рефлюкса (обратного заброса содержимого в пищевод) во время вдоха.

Желудок является первым отделом желудочно-кишечного тракта. Основная его часть расположена в верхнем левом квадранте брюшной полости, однако в наполненном состоянии желудок может опускаться до уровня таза, а при тяжелом гастроэзофагальном рефлюксе — выпячиваться в грудную клетку. Переход желудка в двенадцатиперстную кишку сужен мышечным пилорическим сфинктером.

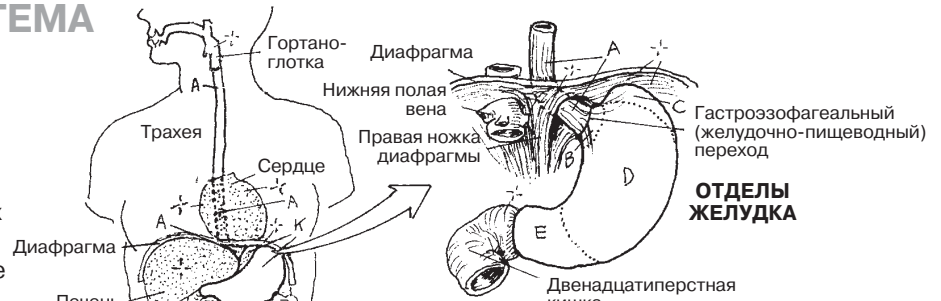
Традиционно желудок подразделяют на четыре **отдела**; их форма зависит от степени наполнения. Пища в желудке обрабатывается как механически, так и химически — белки расщепляются под воздействием кислот и протеолитических ферментов, выделяемых желудком. Кроме того, желудок стимулирует выделение в двенадцатиперстную кишку желчи из желчного пузыря и ферментов из поджелудочной железы. Большинство микроорганизмов не выживает в ферментативной среде.

Обратите внимание на строение стенки желудка и виды эпителиальных клеток, составляющие эпителиальный слой слизистой оболочки. Клетки слизистой выделяют разнообразные пищеварительные ферменты, основная цель которых — переваривание белков. Собственная пластинка слизистой оболочки желудка механически укрепляет желудочные ямки, а также содержит питающие их сосуды. Перистальтические сокращения мышечной пластинки слизистой оболочки и наружных мышечных слоев способствуют механической обработке пищи и ее продвижению по пищеварительному тракту. **Подслизистый** фиброзный **слой** служит каркасом для лимфоидных фолликулов, сосудов и нервов.

Кровоснабжение желудка см. в разд. 112, автономную иннервацию желудка и пищевода — в разд. 91–93.

ПИЩЕВАРИТЕЛЬНАЯ СИСТЕМА ПИЩЕВОД И ЖЕЛУДОК

Советы по раскрашиванию. Используйте только светлые цвета. (1) Выделите цветом слово «пищевод»; раскрасьте пищевод (А) на верхнем левом рисунке, а также двух рисунках вверху справа. (2) Выделите цветом отделы желудка (В–Е) и их названия. Не закрашивайте кровеносные сосуды. (3) Раскрасьте отделы (слои) стенки желудка (К, F–K') и соответствующие названия; желудочную ямку справа (L*, F¹); клетки и слои слизистой оболочки желудка (L¹–Q) и соответствующие названия; названия пищеварительных веществ, выделяемых слизистой оболочкой (F²–M¹), помещенные над рисунком желудочной ямки.



ПИЩЕВОД А

ОТДЕЛЫ ЖЕЛУДКА

КАРДИЯ В

ДНО С

ТЕЛО Д

ПРИВРАТНИК Е

СТЕНКА ЖЕЛУДКА К

ПОВЕРХНОСТЬ СЛИЗИСТОЙ

ОБОЛОЧКИ (СКЛАДКИ) F

ПОДСЛИЗИСТАЯ ОБОЛОЧКА G

НАРУЖНЫЙ МЫШЕЧНЫЙ СЛОЙ +

КОСЫЕ МЫШЦЫ H

ЦИРКУЛЯРНЫЕ МЫШЦЫ I

ПРОДОЛЬНЫЕ МЫШЦЫ J

СЕРОЗНАЯ ОБОЛОЧКА K¹

СЛИЗИСТАЯ ОБОЛОЧКА

ЭПИТЕЛИАЛЬНЫЙ СЛОЙ

ЖЕЛУДОЧНАЯ ЯМКА L*

**КЛЕТКА СЛИЗИСТОЙ
ОБОЛОЧКИ F¹**

ЖЕЛЕЗА ЖЕЛУДКА L¹*

ПРИСТЕНОЧНАЯ КЛЕТКА M

ГЛАВНАЯ КЛЕТКА N

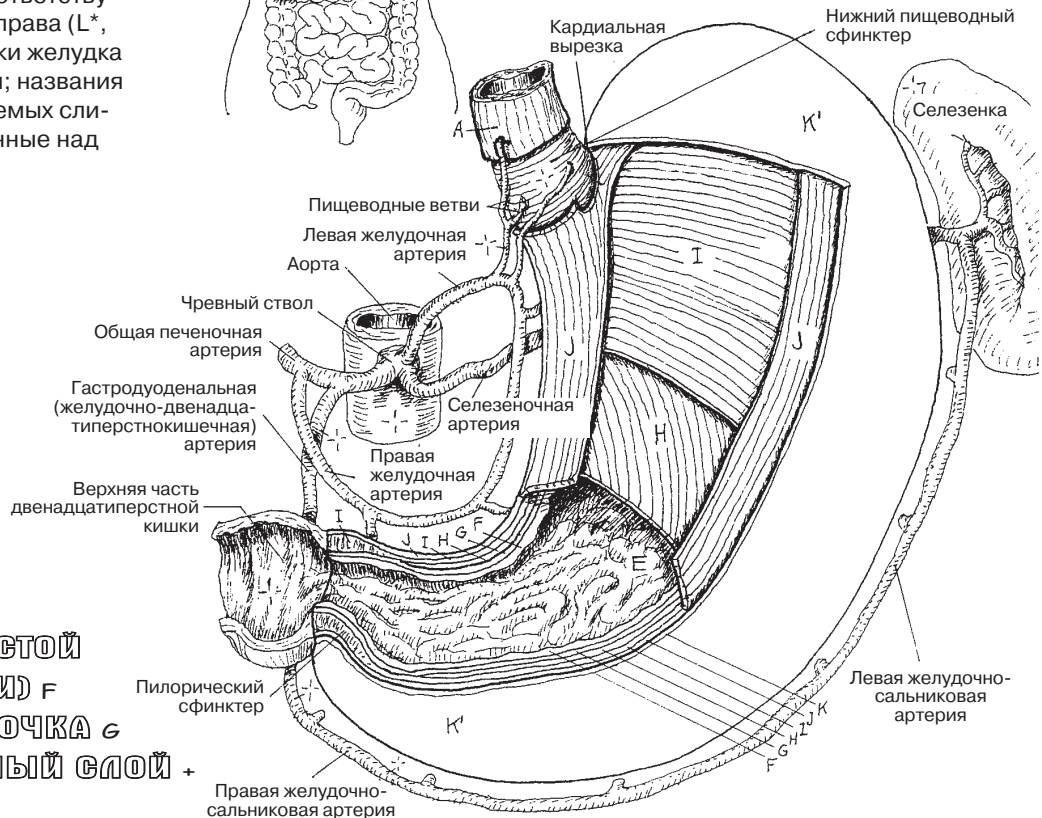
ЭНДОКРИННАЯ КЛЕТКА O

СОБСТВЕННАЯ ПЛАСТИНКА

СЛИЗИСТОЙ ОБОЛОЧКИ P

МЫШЕЧНЫЙ СЛОЙ СЛИЗИСТОЙ

ОБОЛОЧКИ Q



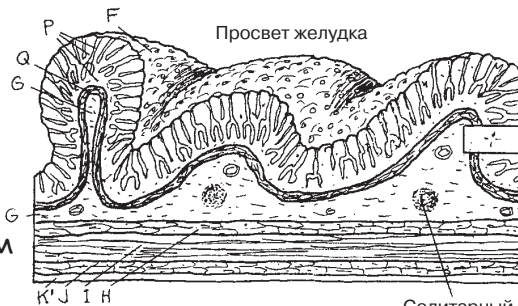
ПЕПСИНОГЕН N¹

СЛИЗЬ F²

ГАСТРИН O¹

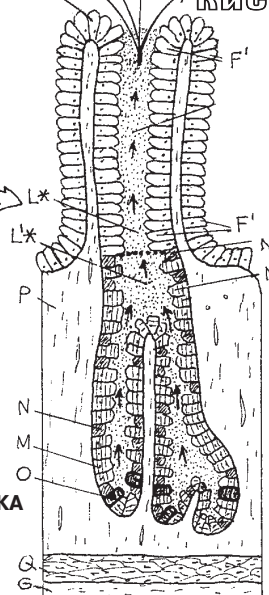
**СОЛЯНАЯ
КИСЛОТА M**

**СТЕНКА ЖЕЛУДКА
(продольный срез)**



Солидарный лимфатический фолликул

**ЯМКА ДНА ЖЕЛУДКА
(схематическое изображение)**



Тонкая кишка — это плотно уложенная петлями тонкостенная трубка, в которой происходит большая часть химических и механических пищеварительных процессов и почти полностью — процесс всасывания. **Верхняя часть двенадцатиперстной кишки** фиксирована малым сальником. **Нисходящая и горизонтальная части** расположены ретроперитонеально. **Восходящая часть** направлена впереди и вверх, спереди имеет брыжейку, а в области дуоденально-еюнального (двенадцатиперстно-тощекишечного) перехода фиксируется гладкомышечной связкой. **Тонкая кишка** плотно свита, подвешена на общей брыжейке между листками брюшины, через которые проходят питающие кишку сосуды и нервы, а также дренирующие **вены**. **Подвздошная** кишка, также подвешенная на общей брыжейке, тоньше и длиннее тонкой и открывается в толстый кишечник отверстием в слепой кишке в нижнем правом квадранте живота.

Внутренний просвет тонкого кишечника, в особенности тощей кишки, заполнен следующими одна за другой циркулярными складками (*plicae circulares*), состоящими из слизистой и подслизистой оболочки. На поверхности слизистой находятся бесчисленные конические выросты (**ворсинки**) и глубокие тубулярные железы (**кишечные крипты**). Ворсины и крипты выстилает простой столбчатый (цилиндрический) эпителий, состоящий в основном из **слизистых клеток (мукоцитов) бокаловидной формы** и **абсорбирующих клеток**. В криптах клетки выделяют водянистый секрет, повышающий усвоение минералов и питательных веществ. **Энтероэндокринные** клетки выделяют гормоны, стимулирующие секрецию желез (например, холецистокинин и секретин). **Клетки Панета** при необходимости способны секретировать в содержимое крипт лизоцим — пищеварительный фермент, разрушающий клеточные стенки бактерий. Рыхлая волокнистая **собственная пластинка слизистой оболочки**, богатая сосудами, служит поддерживающим каркасом для желез крипт и ворсинок, содержащих лимфатические и кровеносные сосуды, нервные окончания. **Подслизистая оболочка** поддерживает крупные кровеносные и лимфатические сосуды, а также тела и аксоны нейронов **парасимпатической нервной системы**. Подслизистая оболочка и **собственная пластинка** слизистой оболочки содержат большое количество лимфоидных узелков (пейеровы бляшки, см. разд. 126). Особые эпителиальные или мембранозные клетки (не показаны) в эпителиально-лимфоидных узелках играют роль посредника в иммунной реакции между антигеном и иммуноактивными лимфоцитами. Расположенные в подслизистой оболочке двенадцатиперстной кишки бруннеровы железы секретируют слизь, содержащую бикарбонат и нейтрализующую соляную кислоту, поступающую из желудка.

ПИЩЕВАРИТЕЛЬНАЯ СИСТЕМА ТОНКИЙ КИШЕЧНИК

Советы по раскрашиванию. Используйте зеленый цвет для N, красный — для Q, фиолетовый — для R, голубой — для S, желтый — для T и какой-либо очень светлый цвет — для H. (1) Начните раскрашивание с трех отделов тонкого кишечника. (2) Раскрасьте стенки и части двенадцатиперстной кишки. Собственную пластинку слизистой оболочки (L) можно раскрасить только на нижнем рисунке.

ТОНКИЙ КИШЕЧНИК

ДВЕНАДЦАТИПЕРСТНАЯ КИШКА А

ВЕРХНЯЯ ЧАСТЬ В

НИСХОДЯЩАЯ ЧАСТЬ С

ГОРИЗОНТАЛЬНАЯ ЧАСТЬ D

ВОСХОДЯЩАЯ ЧАСТЬ E

ТОЩАЯ КИШКА F

ПОДВЗДОШНАЯ КИШКА G

КИШЕЧНАЯ СТЕНКА

ЦИРКУЛЯРНАЯ СКЛАДКА H

СЛИЗИСТАЯ ОБОЛОЧКА

ВОРСИНКА H¹ / КРИПТА H²

ЭПИТЕЛИЙ +

АБСОРБИРУЮЩАЯ КЛЕТКА H³

СЛИЗИСТАЯ (БОКАЛОВИДНАЯ) КЛЕТКА T

ЭНТЕРОЭНДОКРИННАЯ КЛЕТКА J

КЛЕТКА ПАНЕТА K

СОБСТВЕННАЯ ПЛАСТИНКА

СЛИЗИСТОЙ ОБОЛОЧКИ L

МЫШЕЧНЫЙ СЛОЙ СЛИЗИСТОЙ

ОБОЛОЧКИ M

ЛИМФАТИЧЕСКИЙ УЗЕЛОК N

ПОДСЛИЗИСТАЯ ОБОЛОЧКА O

ЖЕЛЕЗА ДВЕНАДЦАТИПЕРСТНОЙ

КИШКИ P

АРТЕРИЯ Q

КАПИЛЛЯР R

ВЕНА S

МЛЕЧНЫЙ СОСУД N¹

ПАРАСИМПАТИЧЕСКИЙ /

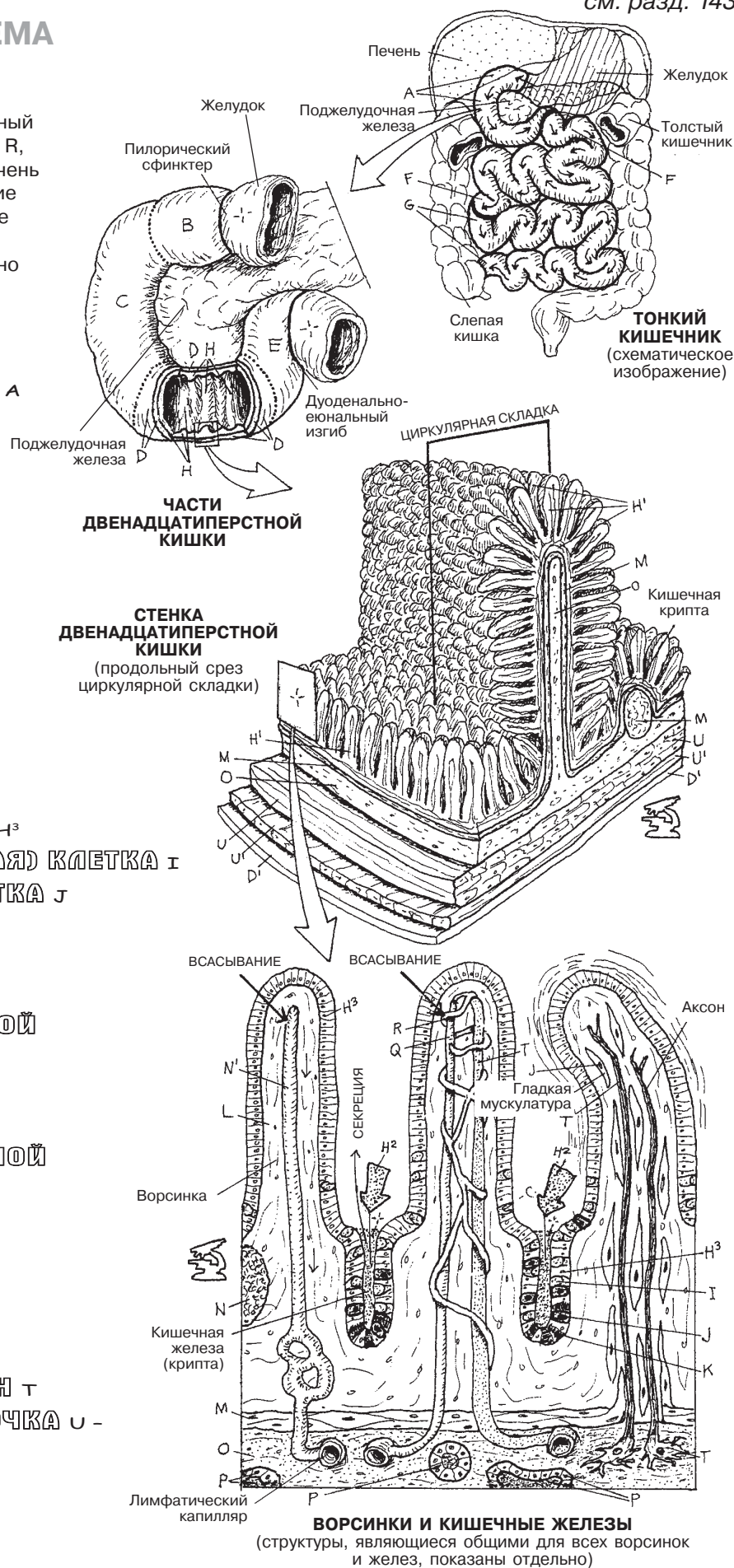
ПОСТГАНГЛИОНАРНЫЙ НЕЙРОН T

НАРУЖНАЯ МЫШЕЧНАЯ ОБОЛОЧКА U -

ЦИРКУЛЯРНАЯ U

ПРОДОЛЬНАЯ U¹

СЕРОВНАЯ ОБОЛОЧКА D¹



ВОРСИНКИ И КИШЕЧНЫЕ ЖЕЛЕЗЫ
(структуры, являющиеся общими для всех ворсинок и желез, показаны отдельно)

Подвздошная кишка в области илеоцекального (подвздошно-слепокишечного) угла переходит в **толстую кишку**, подразделяющуюся на слепую кишку, восходящую часть, поперечную ободочную кишку, нисходящую часть, сигмовидную кишку, прямую кишку и анальный канал.

Слепая и ободочная кишка имеют большие мешкообразные выпячивания (*группы мешочков*), называемые *гаустрами*. Гаустры поддерживают форму за счет полосок продольных мышц наружной мышечной оболочки (**лентовидные мышцы**). На серозной оболочке поперечной, восходящей и нисходящей частей ободочной кишки, в отличие от слепой, имеются жировые подвески (**сальниковые отростки**), значение которых неясно. Слепая кишка покрыта брюшиной и занимает правый нижний боковой квадрант живота (правую подвздошную ямку).

Илеоцекальный клапан в определенной степени регулирует продвижение содержимого в слепую кишку и обратно. Основная задача клапана — взаимодействовать с остальными клапанами желудочно-кишечного тракта. **Червеобразный отросток** (аппендикс) длиной от 2 до 20 см может располагаться впереди, позади или снизу от слепой кишки. Информация о его лимфоидной функции представлена в разд. 126. По данным исследований, чаще всего аппендикс располагается позади слепой кишки, что, в свою очередь, влияет на клиническую тактику при аппендэктомии.

Восходящая и нисходящая части ободочной кишки расположены ретроперитонеально, поперечная ободочная подвешена на брыжейке (брыжейка поперечной ободочной кишки не показана, см. разд. 138). Обратите внимание на кишечные изгибы и их взаиморасположение. У входа в таз (не показано) кишка поворачивает медиально и называется **сигмовидной кишкой**, в этом месте у нее появляется брыжейка (брыжейка сигмовидной кишки, см. разд. 138). Форма и протяженность сигмовидной кишки могут варьировать. На уровне позвонка S3 сигмовидная кишка переходит в **прямую кишку**, у которой отсутствуют гаустры, жировые подвески и лентовидные мышцы.

Прямая кишка, нижняя треть которой не покрыта брюшиной, составляет в длину около 12 см и в нижней части имеет расширение (ампулу). По мере наполнения фекалиями кишка расширяется, что стимулирует позыв к дефекации. Таким образом, прямая кишка не является местом длительного накопления содержимого, хотя бывают и исключения. Прямая кишка сужается в нисходящей части по направлению к прямокишечному треугольнику, превращаясь в **анальный канал**, окруженный мышцами сфинктера (мышца, поднимающая задний проход).

Основные отличия строения толстой кишки от тонкой: на поверхности слизистой оболочки толстой кишки нет ворсинок и складок, однако имеется васкуляризованная **подслизистая оболочка** и двухслойная **наружная мышечная оболочка**, покрытая **брюшиной**. Эпителий толстой кишки представлен простыми столбчатыми клетками (за исключением анального канала с многослойным плоским эпителием). Также в толстой кишке имеются тубулярные железы, секреторная слизистая и лимфоидные фолликулы, расположенные в собственной пластинке слизистой оболочки. В аноректальном переходе на 2 см выше ануса в собственной пластинке находится большое количество вен (не показаны на рисунке). Варикозное расширение этих вен (прямокишечное, или геморроидальное сплетение) называется **геморроем**. В толстой кишке происходит всасывание воды, витаминов и минералов, а также секреция слизи, способствующей дефекации.

ПИЩЕВАРИТЕЛЬНАЯ СИСТЕМА ТОЛСТЫЙ КИШЕЧНИК

Советы по раскрашиванию. Используя для раскрашивания кишечной стенки те же цвета, что и на предыдущей странице, можно показать сходство в строении стенки тонкой и толстой кишки. Эпителиальные/слизистые железы (N) раскрасьте тем же цветом, что и ворсинки (H') на с. 140. Используйте очень светлый цвет для В. (1) Начните с верхнего рисунка.

ТОЛСТЫЙ КИШЕЧНИК

СЛЕПАЯ КИШКА А

ИЛЕОЦЕКАЛЬНЫЙ КЛАПАН В

ЧЕРВЕОБРАЗНЫЙ ОТРОСТОК С

ВОСХОДЯЩАЯ ЧАСТЬ ОБОДОЧНОЙ КИШКИ D

ПОПЕРЕЧНАЯ ОБОДОЧНАЯ КИШКА E

НИСХОДЯЩАЯ ЧАСТЬ ОБОДОЧНОЙ КИШКИ F

СИГМОВИДНАЯ КИШКА G

ПРЯМАЯ КИШКА H

АНАЛЬНЫЙ КАНАЛ I

ВНУТРЕННИЙ СФИНКТЕР АНУСА J

ВНЕШНИЙ СФИНКТЕР АНУСА K

ЛЕНТОВИДНАЯ МЫШЦА L

ЖИРОВЫЕ ПОДВЕСКИ M

КИШЕЧНАЯ СТЕНКА

СЛИЗИСТАЯ ОБОЛОЧКА

ЭПИТЕЛИАЛЬНЫЕ/СЛИЗИСТЫЕ ЖЕЛЕЗЫ M

СОБСТВЕННАЯ ПЛАСТИНКА СЛИЗИСТОЙ

ОБОЛОЧКИ O

МЫШЕЧНАЯ ПЛАСТИНКА

СЛИЗИСТОЙ ОБОЛОЧКИ P

ПОДСЛИЗИСТАЯ ОБОЛОЧКА Q

НАРУЖНАЯ МЫШЕЧНАЯ

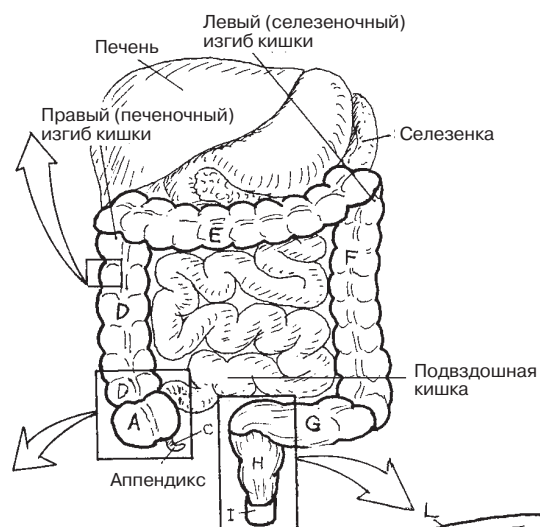
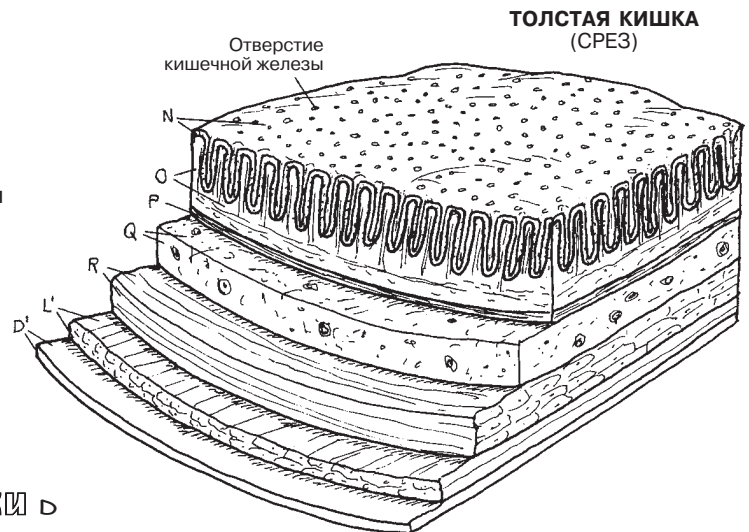
ОБОЛОЧКА +

ЦИРКУЛЯРНАЯ

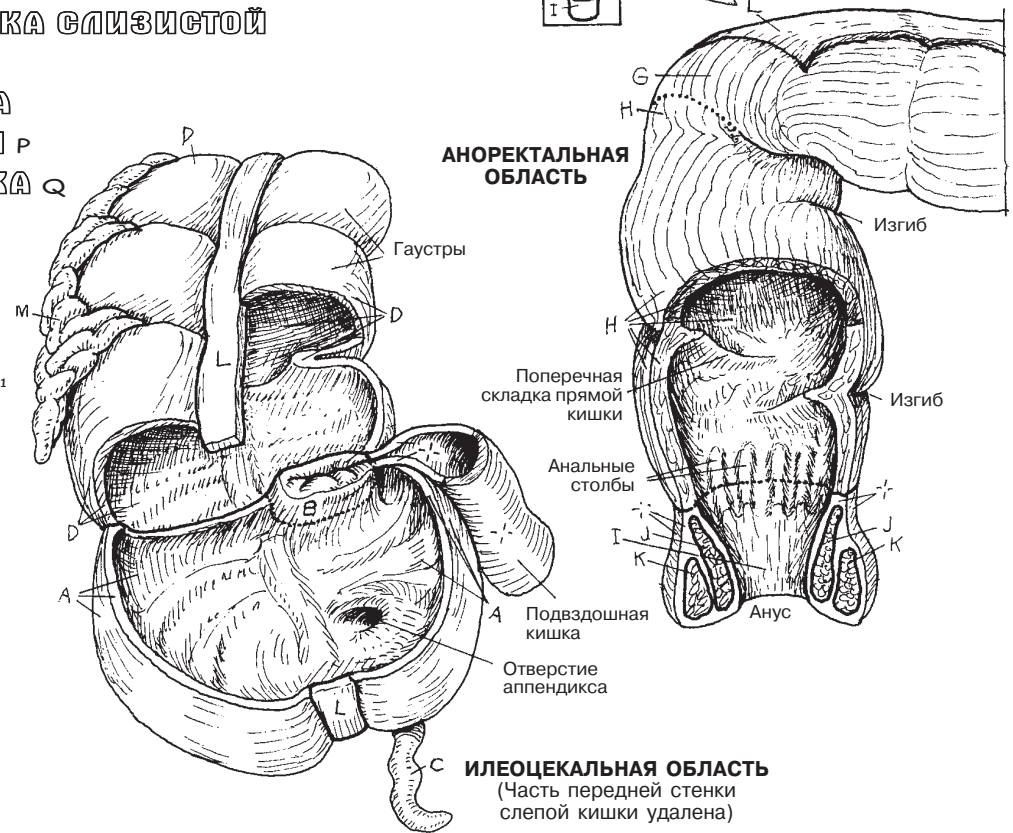
МЫШЦА R

ПРОДОЛЬНАЯ МЫШЦА L'

СЕРОЗНАЯ ОБОЛОЧКА D'



АНОРЕКТАЛЬНАЯ ОБЛАСТЬ



ИЛЕОЦЕКАЛЬНАЯ ОБЛАСТЬ (Часть передней стенки слепой кишки удалена)

На самом верхнем рисунке изображены **правая и левая доли** печени. Место разделения долей обозначает **серповидная связка**. Верхняя поверхность печени выпуклая и соответствует по форме куполу диафрагмы. Нижний край печени заострен. Таким образом, печень имеет форму клина, обращенного острым краем вниз. Одной стороной клина является передняя поверхность печени, задняя поверхность представлена висцеральной поверхностью печени (см. иллюстрацию ниже). Обратите внимание на вдавления на висцеральной поверхности печени, образованные в результате соприкосновения с другими органами.

Посмотрите на центральную часть висцеральной поверхности и обратите внимание на сосуды, проходящие внутрь печени (*ворота печени, porta hepatis*): собственно печеночную артерию, воротную вену и желчный проток. Над воротами печени располагается **хвостовая доля**; ниже ворот печени — **квадратная доля**. Вдоль хвостовой доли печени проходит нижняя полая вена. На висцеральной поверхности печени можно обнаружить имеющие вид темных кругов печеночные вены (дренирующие печень) в месте их слияния с нижней полой веной, непосредственно перед тем, как она проходит через диафрагму и впадает в правое предсердие (см. разд. 118).

Ворота печени: **воротная вена** доставляет к клеткам печени кровь, богатую адсорбированными питательными веществами, но бедную кислородом, а **печеночная артерия** доставляет к ним кровь, богатую кислородом. **Желчный проток** дренирует желчь из канальцев между клетками долей печени. Эти сосуды и микроскопические дольки, частью которых они являются, составляют функциональные единицы печени — исключительный по своей эффективности механизм распределения.

На правом нижнем рисунке изображена печеночная долька в разрезе (внутреннее строение). Обратите внимание на три междольковых сосуда (**триада**) в каждом углу дольки. Триада включает в себя артерию, снабжающую клетки печени питательными веществами, вену, доставляющую к ним кровь из воротной вены для удаления из нее продуктов жизнедеятельности, а также желчный проток, выводящий желчь. Из междольковой вены кровь поступает в венозные **синусоиды** — из них клетки печени извлекают вещества для дальнейшей переработки. В состав клеток, выстилающих синусоиды, входят фагоциты (купферовские клетки), уничтожающие микроорганизмы и нежелательные вещества. Далее венозная кровь попадает в **центральную вену**. В свою очередь, центральные вены впадают в притоки печеночных вен. Желчь собирается в более крупные протоки, являющиеся ветвями общего желчного протока, расположенного в области ворот печени.

В данных трехмерных дольках **клетки печени (гепатоциты)** запасают и выделяют белки, углеводы, жиры, железо и определенные жирорастворимые витамины (A, D, E, K); синтезируют мочевину из аминокислот и желчь из пигментов и солей; обезвреживают вредные вещества, поступающие с пищей. Желчь поступает из клеток в ветви желчных протоков. **Центральные вены** являются **ветвями** более крупных вен, которые, сливаясь, образуют три **печеночные вены** в задневерхней части печени. Ниже диафрагмы эти вены впадают в нижнюю полую вену.

ПИЩЕВАРИТЕЛЬНАЯ СИСТЕМА

ПЕЧЕНЬ

Советы по раскрашиванию. Для I используйте синий цвет, для J — красный, для K — желтый. Для A, B и L используйте наиболее светлые цвета. (1) Раскрасьте два верхних рисунка. (2) Раскрасьте группу долек, затем — рисунок дольки в увеличении. Начните с сосудов триады и перемещайтесь внутрь дольки. (3) Раскрасьте систему кровообращения и ток желчи; начните с артериальной крови (J) и раскрасьте цифры.

ДОЛИ

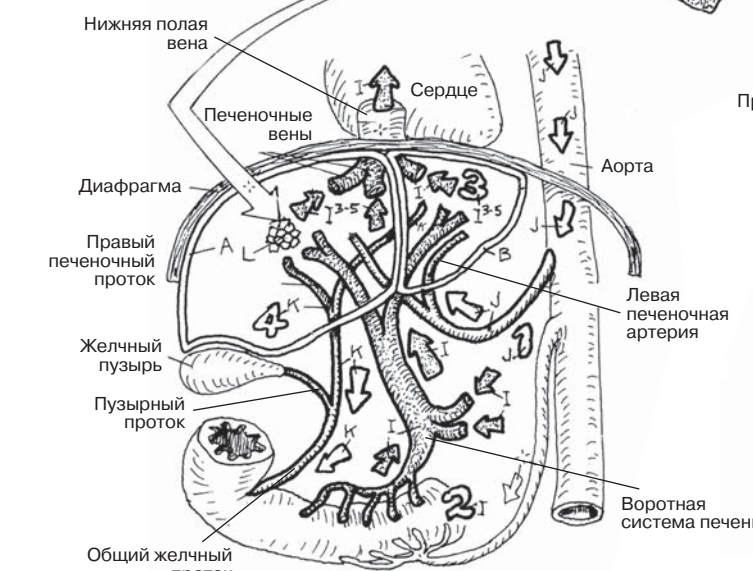
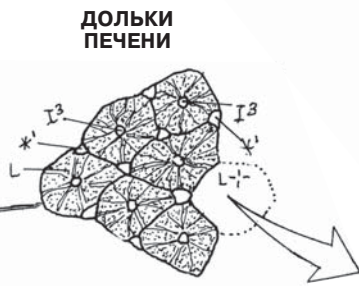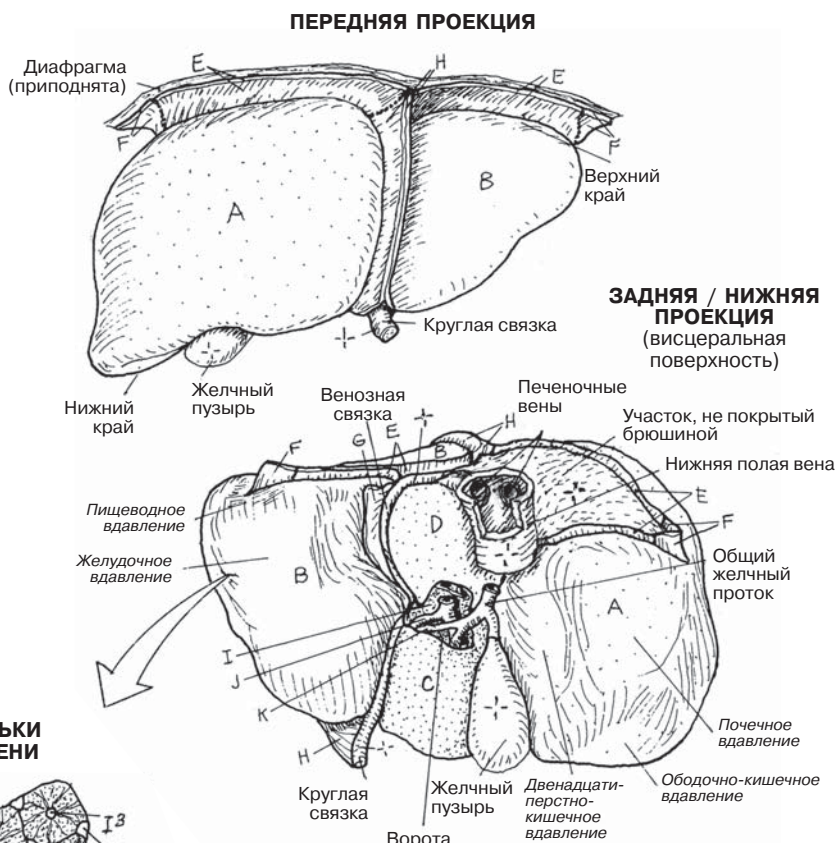
ПРАВАЯ ДОЛЯ А **ЛЕВАЯ ДОЛЯ В**
КВАДРАТНАЯ ДОЛЯ С
ХВОСТОВАЯ ДОЛЯ D

СВЯЗКИ

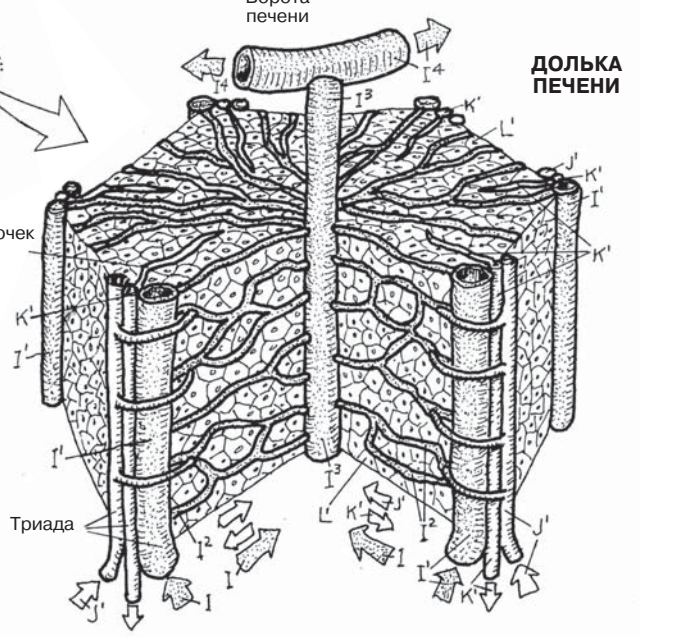
ВЕНЕЧНАЯ СВЯЗКА E
ТРЕУГОЛЬНАЯ СВЯЗКА F
МАЛЫЙ САЛЬНИК G
СЕРПОВИДНАЯ СВЯЗКА H

ВОРОТА ПЕЧЕНИ

ВОРОТНАЯ ВЕНА I
ПЕЧЕНОЧНАЯ АРТЕРИЯ J
ОБЩИЙ ЖЕЛЧНЫЙ ПРОТОК K



- 1 АРТЕРИАЛЬНАЯ КРОВЬ J
- 2 ВЕНОЗНАЯ КРОВЬ ВОРОТНОЙ ВЕНЫ I
- 3 КРОВЬ ИЗ ПЕЧЕНОЧНОЙ ВЕНЫ I³-I⁵
- 4 ТОК ЖЕЛЧИ K



- ДОЛЬКА ПЕЧЕНИ L
- ТРИАДА *1
- ВЕТВЬ ВОРОТНОЙ ВЕНЫ I¹
- ВЕТВЬ ПЕЧЕНОЧНОЙ АРТЕРИИ J¹
- ЖЕЛЧНЫЙ ПРОТОК K¹
- СИНУСОИД I² КЛЕТКИ ПЕЧЕНИ L¹
- ЦЕНТРАЛЬНАЯ ВЕНА I³
- ВЕТВЬ ПЕЧЕНОЧНОЙ ВЕНЫ I⁴
- ПЕЧЕНОЧНАЯ АРТЕРИЯ I⁵

Желчная система состоит из каналов, транспортирующих желчь из клеток печени и доставляющих ее в желчный пузырь для хранения и дальнейшей секреции, а также в нисходящую часть двенадцатиперстной кишки.

Желчь образуется в печени (а не в желчном пузыре!), в основном состоит из воды (97%) с растворенными в ней солями и пигментами (образующимися из продуктов распада гемоглобина в селезенке). Из **клеток печени** (гепатоцитов) желчь поступает в окружающие их желчные канальцы. Последние, сливаясь, формируют желчные протоки, соединяющиеся в более крупные желчные протоки, идущие вместе с междольковыми веточками воротной вены и печеночной артерии. Желчь выводится **правым** и **левым** печеночными протоками, образующими в воротах печени **общий печеночный проток**. Он спускается между слоями малого сальника и соединяется с **пузырным протоком** длиной 4 см, идущим от желчного пузыря. Желчный пузырь располагается на висцеральной поверхности правой доли печени, покрытой висцеральной брюшиной. В результате слияния общего печеночного и пузырного протока формируется **общий желчный проток**. Длина его около 8 см. Общий желчный проток спускается позади верхней части двенадцатиперстной кишки, проходя через головку поджелудочной железы или прилегая к ней. Он обычно соединяется с **протоком поджелудочной железы**, образуя печеночно-поджелудочную ампулу, открывающуюся в просвет нисходящей части двенадцатиперстной кишки. Существуют различные варианты объединения данных протоков.

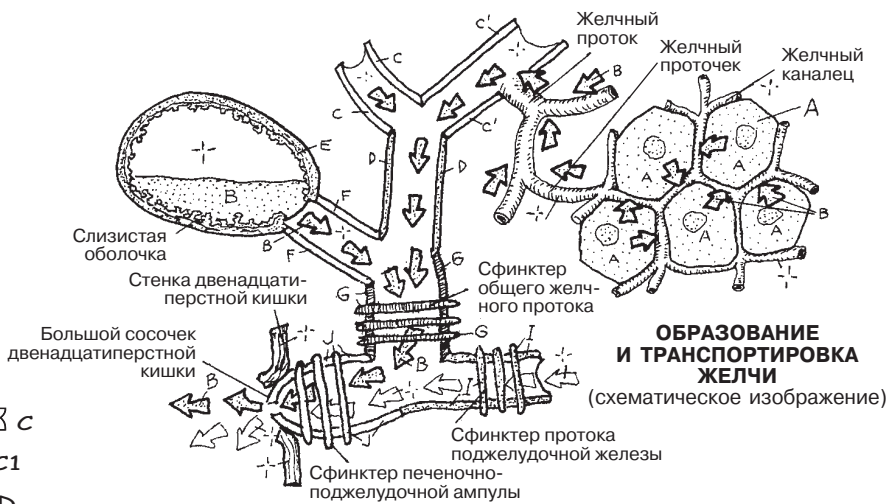
В роли камеры для хранения желчи, вырабатываемой печенью, выступает **желчный пузырь**. Концентрация желчи в нем увеличивается в несколько раз. Это обусловлено расположением на поверхности простых столбчатых (цилиндрических) эпителиальных клеток большого количества микроворсинок, впитывающих воду из разбавленной желчи. Присутствие жиров в желудке или двенадцатиперстной кишке индуцирует выработку холецистокинина, стимулирующего выброс содержимого желчного пузыря в пузырный проток. Благодаря перистальтическим сокращениям мышц протоков желчь впрыскивается в просвет двенадцатиперстной кишки через сфинктер ампулы. Желчь эмульгирует и омыляет жиры, делая их растворимыми в воде и доступными для действия ферментов (липаз).

Поджелудочная железа находится в забрюшинном пространстве. В ней выделяют следующие отделы: головку, шейку, тело и хвост. Большая часть поджелудочной железы состоит из мешковидных (ацинарных) экзокринных желез, секретирующих ферменты и бикарбонат натрия в количестве около 2000 мл в день в ветви протока поджелудочной железы, далее в двенадцатиперстную кишку через один или два сосочка. Поступление ферментов поджелудочной железы контролируется сфинктером ампулы. Данные ферменты отвечают за процесс пищеварения в тонком кишечнике (назовем несколько из них: за переработку жиров отвечает липаза, протеинов — трипсин, углеводов — амилаза). Секреция поджелудочной железы регулируется гормонами (в основном холецистокинином и секретинном), синтезируемыми клетками желез внутренней секреции, и блуждающими нервами (действие ацетилхолина). Эндокринная функция поджелудочной железы описана в разд. 154.

ПИЩЕВАРИТЕЛЬНАЯ СИСТЕМА

ЖЕЛЧЕВЫВОДЯЩАЯ СИСТЕМА И ПОДЖЕЛУДОЧНАЯ ЖЕЛЕЗА

Советы по раскрашиванию. Для клеток печени и желчных протоков используйте те же цвета, что и в разд. 142, для Н — очень светлый цвет. (1) Раскрасьте схему образования/транспорта желчи и большой центральный рисунок. Рассмотрите двенадцатиперстную кишку, селезенку и сосуды, но не раскрашивайте их. (2) Раскрасьте схему выведения и хранения желчи.



КЛЕТКА ПЕЧЕНИ А

ЖЕЛЧЬ В

ПРАВЫЙ ПЕЧЕНОЧНЫЙ ПРОТОК С

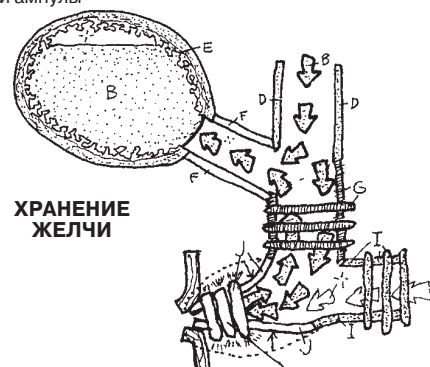
ЛЕВЫЙ ПЕЧЕНОЧНЫЙ ПРОТОК С1

ОБЩИЙ ПЕЧЕНОЧНЫЙ ПРОТОК D

ЖЕЛЧНЫЙ ПУЗЫРЬ E

ПУЗЫРНЫЙ ПРОТОК F

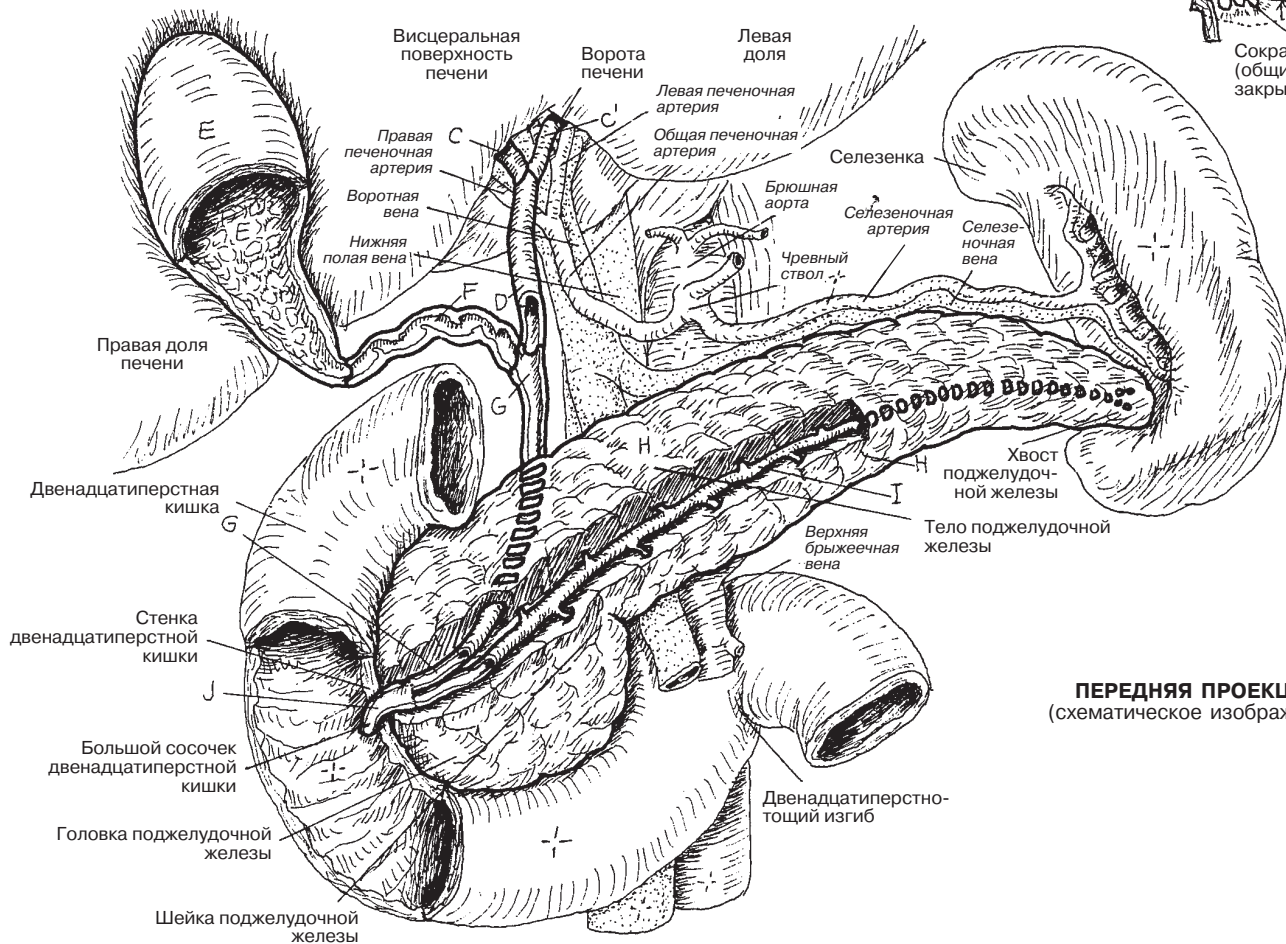
ЖЕЛЧНЫЙ ПРОТОК G



ПОДЖЕЛУДОЧНАЯ ЖЕЛЕЗА H

ПРОТОК ПОДЖЕЛУДОЧНОЙ ЖЕЛЕЗЫ I

ПЕЧЕНОЧНО-ПОДЖЕЛУДОЧНАЯ АМПУЛА J



ПЕРЕДНЯЯ ПРОЕКЦИЯ
(схематическое изображение)

Мочевыводящие пути включают в себя парные почки и мочеточники, находящиеся в забрюшинном пространстве, а также мочевой пузырь и мочеиспускательный канал. Мочевыводящая система представляет собой путь для выведения побочных продуктов метаболизма, токсических и других ненужных молекул, растворенных в небольшом количестве воды (*мочи*). **Почки** — не просто орган секреции; они также работают для сохранения воды и поддержания кислотно-щелочного баланса. Этот процесс динамический: то, что в одном случае выводится как ненужное, в другом случае может быть сохранено как необходимое.

Мочеточники представляют собой фиброзно-мышечные трубки, выстланные слоем переходного эпителия, как и слизистая оболочка пищевода (см. разд. 8). Мышечный слой толще слизистой оболочки, под которой он залегает. Также каждый мочеточник имеет адвентициальный слой. В мочеточнике имеются три относительно узких участка, имеющих склонность к обструкции конкрементами (*камнями*) из почек (см. стрелки).

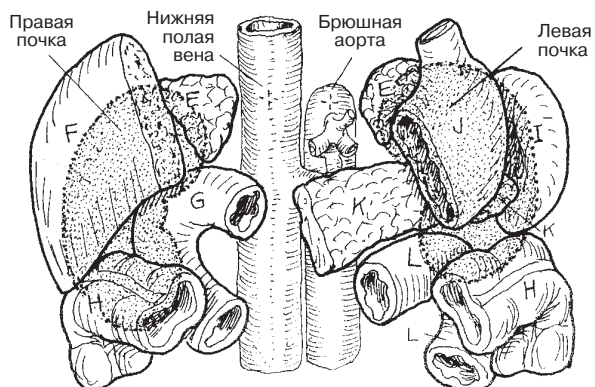
В полости малого таза расположен фиброзно-мышечный **мочевой пузырь**. Его верхняя поверхность покрыта брюшиной. Слизистая оболочка выстлана переходным эпителием. Мочевой пузырь может вмещать в себя до 1000 мл, что не вызовет каких-либо повреждений. Когда он заполнен, он поднимается в брюшную полость и выпирает кзади. Область слизистой между двумя устьями мочеточников и отверстием мочеиспускательного канала называется *треугольником мочевого пузыря*.

Фиброзно-мышечный железистый **мочеиспускательный канал** выстлан переходным эпителием, кроме участка вблизи кожи; мочеиспускательный канал у мужчин длиннее (20 см), чем у женщин (4 см). В силу этого уретрит встречается чаще у мужчин, а цистит — у женщин. У мужчин выделяют три части мочеиспускательного канала: предстательную, перепончатую, губчатую. В **предстательную часть** мужского мочеиспускательного канала открываются семявыносящий проток и протоки семенных пузырьков, хотя последние могут присоединяться к семявыносящему протоку до мочеиспускательного канала. **Перепончатая** часть, расположенная между мышечными слоями в мочеполовой диафрагме, коротка и имеет вероятность разрыва при травмах таза. **Губчатая часть** находится в теле пениса, составляет около 15 см в длину и выстлана многослойным или псевдомногослойным цилиндрическим эпителием. Она открывается наружным отверстием мочеиспускательного канала.

У женщин мочеиспускательный канал после выхода из мочевого пузыря сразу выходит в глубокое пространство промежности. Он входит в поверхностное пространство промежности между луковицами клитора и открывается наружу.

МОЧЕВЫДЕЛИТЕЛЬНАЯ СИСТЕМА МОЧЕВЫВОДЯЩИЕ ПУТИ

Советы по раскрашиванию. Для раскрашивания рисунков на этой странице используйте очень светлые цвета. (1) Раскрасьте изображения трех проекций мочевыводящих путей. Раскрасьте почки в передней проекции в соответствии с местами их контакта с другими органами, показанными на рисунке выше. На верхнем рисунке почки изображены в виде затемненных силуэтов (их раскрашивание не требуется) кзади от органов. (2) Обратите внимание на устья мочеиспускательных каналов (В) и раскрасьте их. (3) Раскрасьте серым цветом три стрелки, указывающие место возможных обтураций мочеточников камнями.



ОРГАНЫ СПЕРЕДИ ОТ ПОЧЕК

МОЧЕВЫВОДЯЩИЕ ПУТИ

ПОЧКА А

МОЧЕТОЧНИК В

МОЧЕВОЙ ПУЗЫРЬ С

УРЕТРА Д

ПРЕДСТАТЕЛЬНАЯ ЧАСТЬ

УРЕТРЫ (МУЖ) Д¹

ПЕРЕПОНЧАТАЯ ЧАСТЬ

УРЕТРЫ (МУЖ) Д²

ГЛУБЧАТАЯ ЧАСТЬ УРЕТРЫ (МУЖ) Д³

СОСЕДНИЕ ОРГАНЫ

НАДПОЧЕЧНИК Е

ПЕЧЕНЬ F

ДВЕНАДЦАТИПЕРСТНАЯ КИШКА G

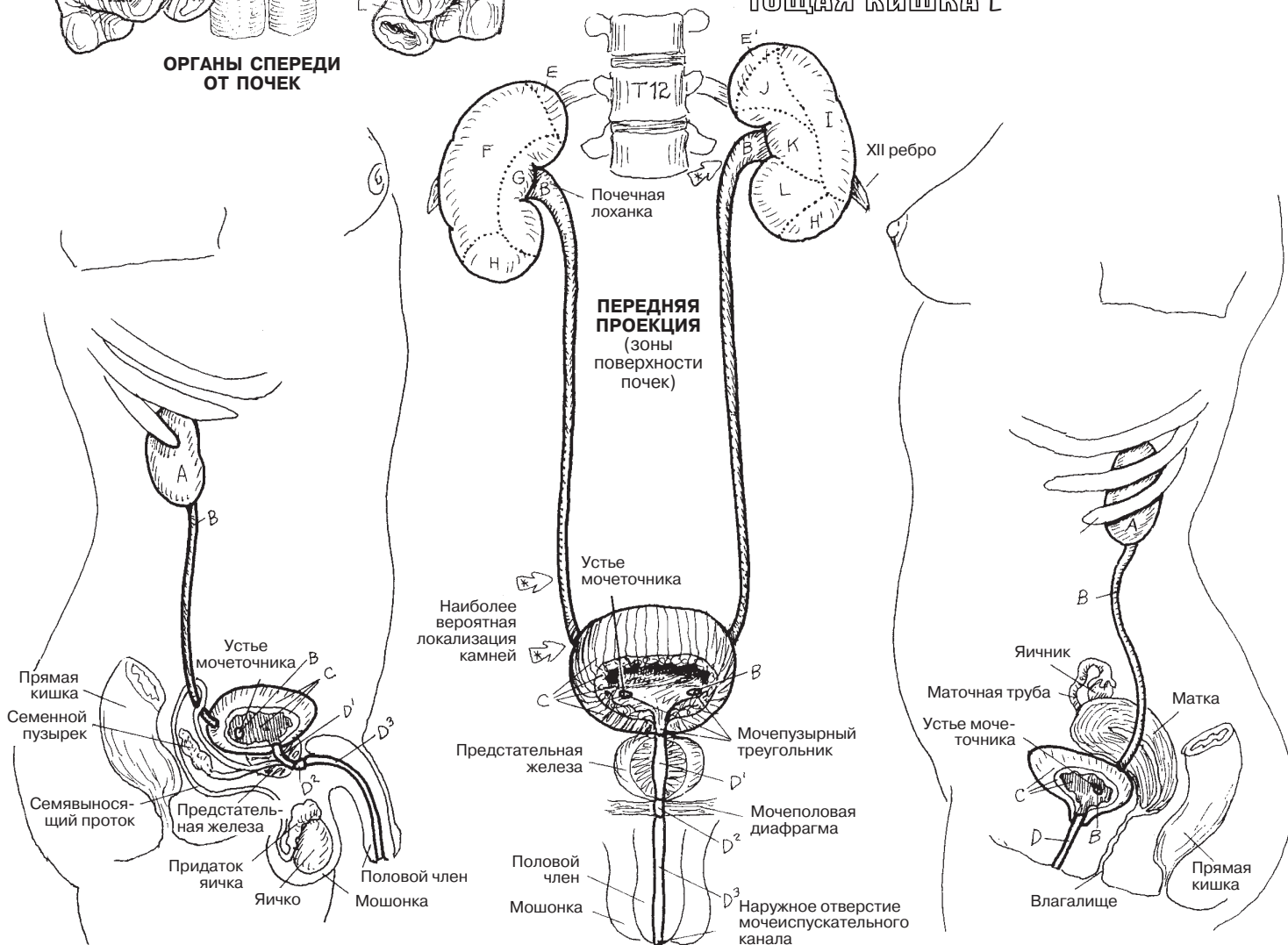
ПОПЕРЕЧНО-ОБОДОЧНАЯ КИШКА H

СЕЛЕЗЕНКА I

ЖЕЛУДОК J

ПОДЖЕЛУДОЧНАЯ ЖЕЛЕЗА K

ТОЩАЯ КИШКА L



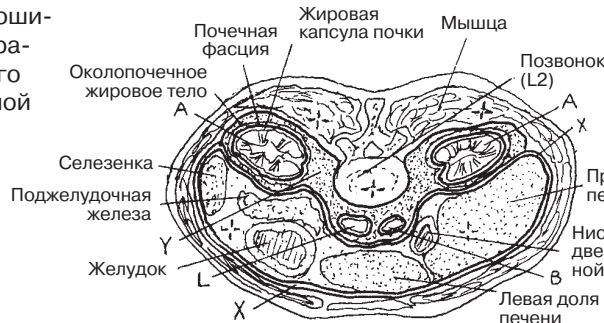
Парные почки и мочеточники расположены за париетальной брюшиной (обозначенной буквой X в левой стороне большого рисунка) брюшной полости, т.е. в забрюшинном пространстве. На рисунке показана париетальная брюшина, частично покрывающая расположенные за ней органы. Обратите внимание на то, какие органы и структуры расположены ретроперитонеально (забрюшинно). В правой части рисунка париетальная брюшина отсутствует. Во время внутриутробного развития некоторые органы брюшной полости плода смещаются вверх в забрюшинном пространстве (например, почки), а некоторые становятся ретроперитонеальными в результате перемещения внутренних органов в процессе роста (например, восходящая/нисходящая части ободочной кишки, поджелудочная железа). В забрюшинном пространстве также находятся **брюшная аорта** и ее ветви, **нижняя полая вена** с притоками. Артерии и вены проходят до кровоснабжаемых и дренируемых ими органов *между* слоями брюшины (большим сальником, брыжейкой); в норме они никогда не проникают в брюшину. Ретроперитонеально располагаются также лимфатические узлы, поясничный лимфатический ствол и цистерна грудного протока (на рисунке не показана). Помимо этого, в забрюшинном пространстве (под париетальной брюшиной) к передней и задней стенке мочевого пузыря спускаются **мочеточники**. За париетальной брюшиной располагаются также внутренние органы и сосуды таза.

Забрюшинно расположенная **почка** окружена жировой капсулой, защищена плотным слоем *почечной фасции* и околопочечным жировым телом (см. горизонтальный срез). Капсулы левой и правой почек не сообщаются. Благодаря такой системе поддержки почки могут двигаться при совершении человеком дыхательных движений и оказываются защищенными от механических воздействий извне.

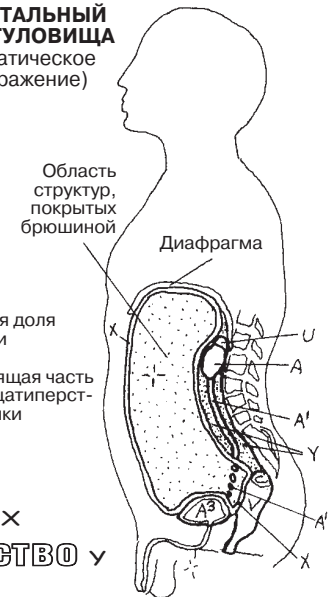
МОЧЕВЫДЕЛИТЕЛЬНАЯ СИСТЕМА ПОЧКИ И СОСЕДНИЕ ОРГАНЫ ЗАБРЮШИННОГО ПРОСТРАНСТВА

Советы по раскрашиванию. Для В используйте красный цвет, для L — синий, для X — какой-либо очень светлый оттенок. (1) На большом рисунке брюшной полости раскрасьте органы забрюшинного пространства. Данные органы слева частично покрыты париетальной брюшиной (X). (2) На верхнем правом рисунке обратите внимание на положение забрюшинного пространства (Y) относительно париетальной брюшины.

ПОПЕРЕЧНЫЙ СРЕЗ ТУЛОВИЩА НА УРОВНЕ БРЮШНОЙ ПОЛОСТИ
(схематическое изображение, нижняя проекция)



САГИТАЛЬНЫЙ СРЕЗ ТУЛОВИЩА
(схематическое изображение)



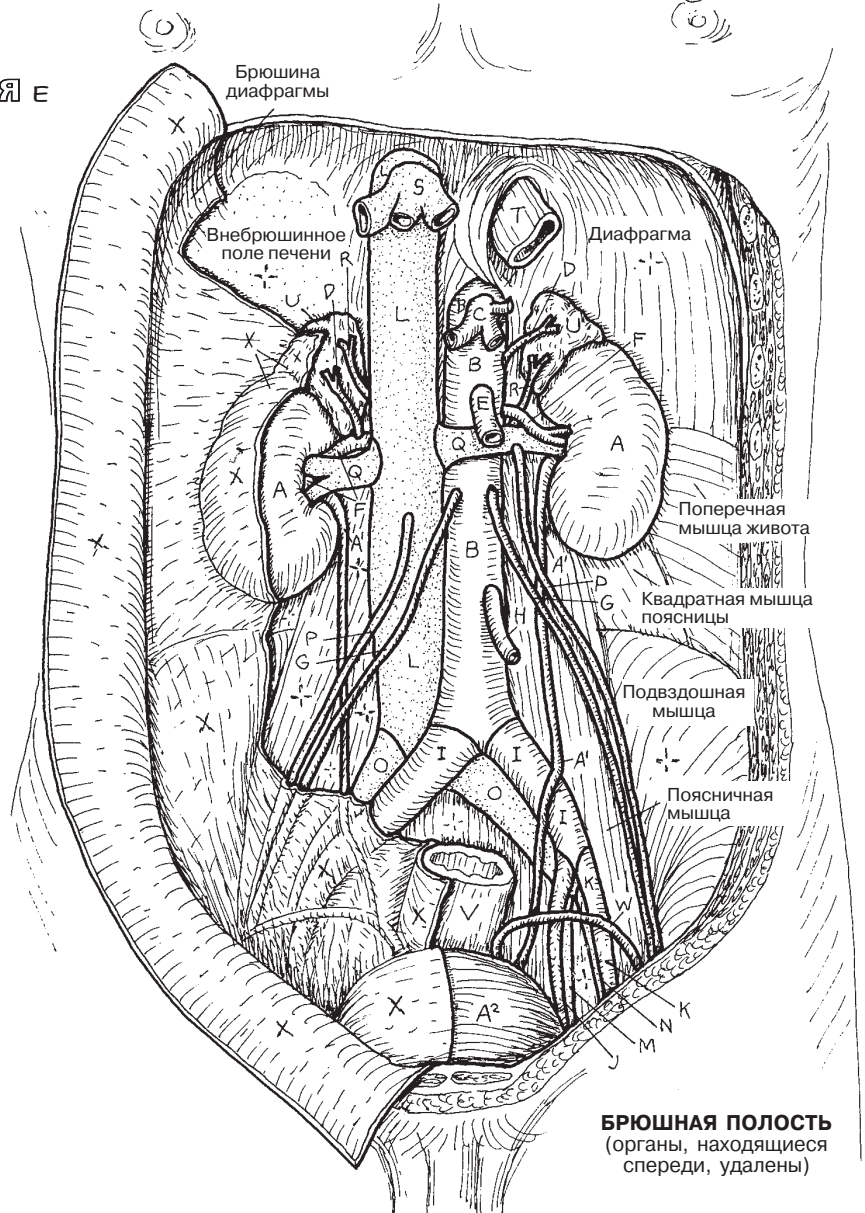
ПОЧКА A
МОЧЕТОЧНИК A¹
МОЧЕВОЙ ПУЗЫРЬ A²
АОРТА B И ЕЕ ВЕТВИ +

ПАРИЕТАЛЬНАЯ БРЮШИНА X
ЗАБРЮШИННОЕ ПРОСТРАНСТВО Y

ЧРЕВНЫЙ СТОЛ И ЕГО ВЕТВИ C
НАДПОЧЕЧНИКОВАЯ АРТЕРИЯ D
ВЕРХНЯЯ БРЫЖЕЕЧНАЯ АРТЕРИЯ E
ПОЧЕЧНАЯ АРТЕРИЯ F
ЯИЧКОВАЯ АРТЕРИЯ G
НИЖНЯЯ БРЫЖЕЕЧНАЯ АРТЕРИЯ H
ОБЩАЯ ПОДВЗДОШНАЯ АРТЕРИЯ I
ВНУТРЕННЯЯ ПОДВЗДОШНАЯ АРТЕРИЯ J
НАРУЖНАЯ ПОДВЗДОШНАЯ АРТЕРИЯ K

НИЖНЯЯ ПОЛАЯ ВЕНА L
И ЕЕ ВЕТВИ +
ВНУТРЕННЯЯ ПОДВЗДОШНАЯ ВЕНА M
НАРУЖНАЯ ПОДВЗДОШНАЯ ВЕНА N
ОБЩАЯ ПОДВЗДОШНАЯ ВЕНА O
ЯИЧКОВАЯ ВЕНА P
ПОЧЕЧНАЯ ВЕНА Q
НАДПОЧЕЧНИКОВАЯ ВЕНА R
ПЕЧЕНОЧНЫЕ ВЕНЫ S

ОРГАНЫ И ПРОТОКИ +
ПИЩЕВОД T
НАДПОЧЕЧНИК U
ПРЯМАЯ КИШКА V
СЕМЯВЫНОСЯЩИЙ ПРОТОК W



БРЮШНАЯ ПОЛОСТЬ
(органы, находящиеся спереди, удалены)

Почка состоит из фильтрующих капсул, трубочек и кровеносных сосудов, плотно прижатых друг к другу и образующих *паренхиму*. Через почки проходит около 3 литров крови, почечные клубочки фильтруют 180 литров крови каждые 24 часа. Три литра плазмы крови проходит через почку 60 раз в день, и 1% от этого объема выводится из организма в виде **мочи**. Вывод: почка «работает» с водой и другими жидкостями, очищая и при необходимости реабсорбируя их.

Паренхима почки представлена **мозговым** и **корковым веществом**, покрытым почечной капсулой и состоящим в основном из извитых канальцев и фильтрующих кровь почечных клубочков. Мозговое вещество состоит из конусовидных образований, представленных канальцами и собирательными трубочками, многие из которых принимают формирующуюся мочу на время фильтрации воды (см. разд. 147). Части коркового вещества, идущие вниз между **пирамидами почечек**, называются *почечными столбами*. Верхушка каждой пирамиды образует **почечный сосочек**, содержащий большое количество выводных отверстий и охваченный небольшой чашеобразной воронкой — **малой почечной чашкой**, выстланной переходным эпителием. Малые почечные чашки, число которых в среднем достигает 8–18, соединяются в три **больших почечных чашки**, открывающихся в полость — **почечную лоханку**.

На вогнутой поверхности почки (середина медиального края) расположено углубление — **почечные ворота**. В области почечных ворот можно увидеть часть **почечного синуса**, структура которого обеднена рабочими тканями (клубочками, трубочками, канальцами, сосудами и другими подобными образованиями). Стенки почечного синуса, куда открываются почечные сосочки, являются продолжением почечной капсулы. Через синус проходят ветви **почечной артерии**, притоки **почечной вены** и нервы. Слизистая оболочка больших и малых чашек переходит в слизистую почечного синуса. Почечная лоханка сужается, формируя проксимальную часть **мочеточника**, который находится вблизи почечных артерии и вены, входящих в почку и выходящих из нее через почечные ворота.

Почечные лоханки, сужаясь, переходят в мочеточники, осуществляющие отток мочи в мочевой пузырь. Функциональная поверхность (**слизистая оболочка**) мочеточников образует множество складок. При заполнении просвета складки разглаживаются, в результате **переходный эпителий** (*уротелий*) может растянуться до толщины трех клеточных слоев, чтобы вместить больший объем жидкости. **Собственная пластинка слизистой оболочки** тоньше, чем значительно выраженная оболочка гладкой мускулатуры (**мышечная оболочка**), имеющей **внутренний продольный, средний циркулярный и наружный продольный слои**. Наружная оболочка мочеточника представлена **адвентицией** (париетальная брюшина) — тонкой волокнистой тканью, в толще которой проходят сосуды.

МОЧЕВЫВЫДЕЛИТЕЛЬНАЯ СИСТЕМА

ПОЧКА И МОЧЕТОЧНИК

Советы по раскрашиванию. Раскрашивайте одновременно рисунки в разд. 147 и 148. Используйте красный цвет для J, голубой — для L, желтый — для P и очень светлые оттенки — для B, F, G, H и I. (1) Начните с рисунка «Почки, положение в теле». (2) Толщина почечной капсулы увеличена для

удобства раскрашивания. Закрасьте отрезанные кровеносные сосуды (K') в коре почки (B). Выделите цветом стрелки, указывающие на ток крови и мочи, а также большую стрелку (E), указывающую на ворота почки. (3) Раскрасьте поперечный срез мочеточника на нижнем рисунке слева.

СТРОЕНИЕ ПОЧКИ

ПОЧКА **A** ПОЧЕЧНАЯ КАПСУЛА **A'**
 КОРКОВОЕ ВЕЩЕСТВО ПОЧКИ **B**
 МОЗГОВОЕ ВЕЩЕСТВО ПОЧКИ **C**
 ПОЧЕЧНЫЙ СОСОДОК **D** ПОЧЕЧНЫЕ ВОРОТА **E**
 МАЛАЯ ПОЧЕЧНАЯ ЧАШКА **F**
 БОЛЬШАЯ ПОЧЕЧНАЯ ЧАШКА **G**
 ПОЧЕЧНАЯ ЛОХАНКА **H** ПОЧЕЧНЫЙ СИНУС **I**
 ПОЧЕЧНАЯ АРТЕРИЯ **J**
 ОБОГАЩЕННАЯ КИСЛОРОДОМ КРОВЬ **J'**
 ПОЧЕЧНАЯ ВЕНА **K** ОБЕДНЕННАЯ КИСЛОРОДОМ КРОВЬ **K'**

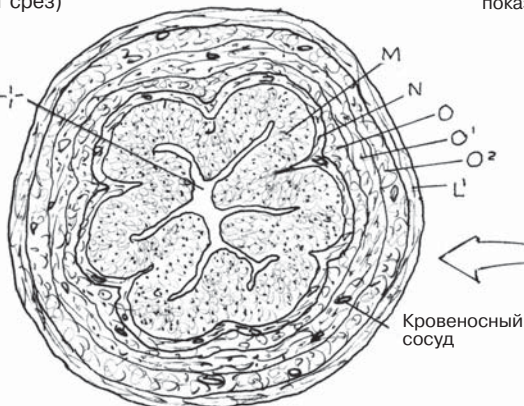
СТРОЕНИЕ МОЧЕТОЧНИКА

МОЧЕТОЧНИК **L**
 СЛИЗИСТАЯ ОБОЛОЧКА
 ПЕРЕХОДНЫЙ ЭПИТЕЛИЙ **M**
 СОБСТВЕННАЯ ПЛАСТИНКА СЛИЗИСТОЙ
 ОБОЛОЧКИ **N**
 МЫШЕЧНАЯ ОБОЛОЧКА
 ВНУТРЕННИЙ ПРОДОЛЬНЫЙ СЛОЙ **O**
 СРЕДНИЙ ЦИРКУЛЯРНЫЙ **O'**
 НАРУЖНЫЙ ПРОДОЛЬНЫЙ **O''**
 АДВЕНТИЦИЯ
 СЕРОЗНАЯ ОБОЛОЧКА **L'**

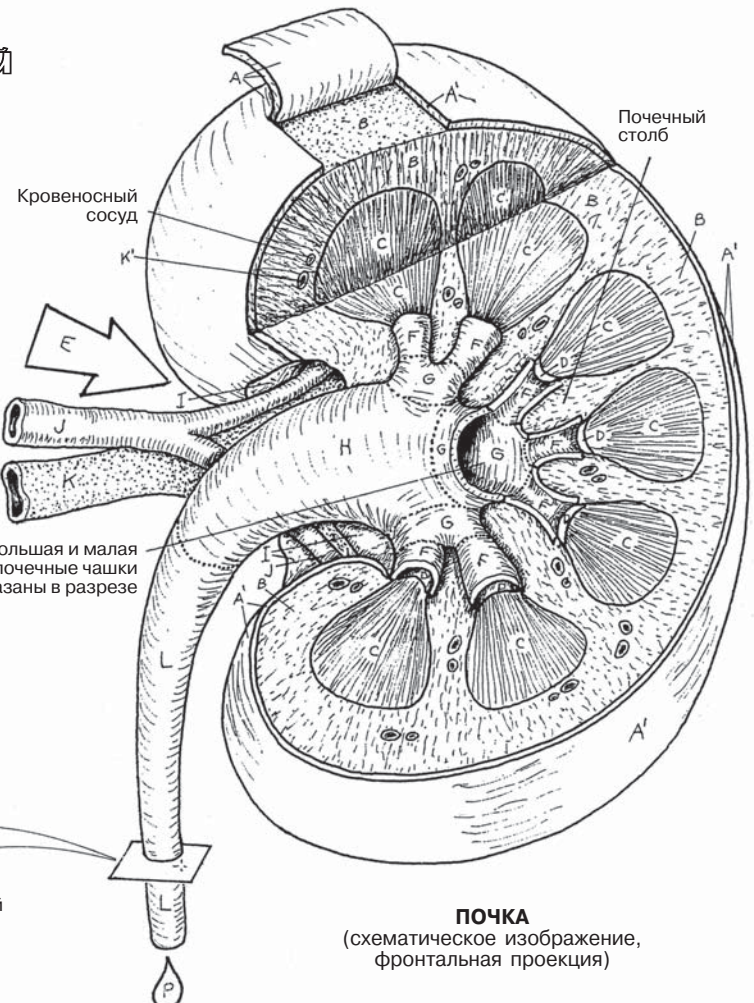
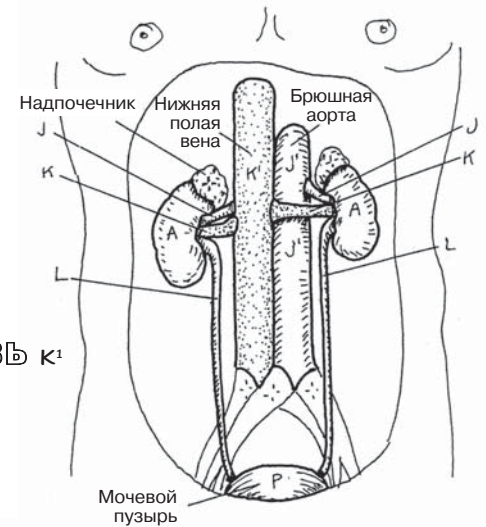
МОЧА **P** **1300 мл/мин J'**
 (в обе почки)
1299 мл/мин K'
 (из обеих почек)

МОЧЕТОЧНИК
 (поперечный срез)

Просвет
 (мочеточника)



ПОЧКИ,
 ПОЛОЖЕНИЕ В ТЕЛЕ



ПОЧКА
 (схематическое изображение,
 фронтальная проекция)

Основная функциональная единица почки — **нефрон** — состоит из почечного тельца, проксимального и дистального извитого и прямого канальцев и **петли Генле (почечного канальца)**. Нефрон заканчивается в месте его впадения в одну из собирательных трубочек.

В корковом веществе почки находятся почечные тельца нефронов, **юкстамедуллярные нефроны**, залегающие глубже, чем **корковые нефроны**, которые, в свою очередь, по некоторым данным, преобладают по численности (70–80% всех нефронов). Обратите внимание на то, что тонкие прямые канальцы юкстамедуллярных нефронов значительно более длинные и проходят глубже в мозговом слое, чем канальцы корковых нефронов. Функциональное отличие между двумя типами нефронов представлено разной концентрацией мочи в петле Генле (см. разд. 148).

Почечное тельце состоит из пронизываемых (фенестрированных) специализированных капилляров, называемых сосудистым клубочком (**гломерула**), который с одного конца питается **приносящей артериолой** и дренируется **выносящей артериолой** с другого. Фагоцитирующие мезангиальные клетки расположены между капиллярными петлями клубочка на сосудистом полюсе (не показан на рисунках).

Каждый клубочек в процессе развития углубляется в слепое выпячивание — **капсулу клубочка (капсула Боумена–Шумлянского)**. Сторона капсулы, в которую входит клубочек, называется сосудистым полюсом. Обратите внимание на поперечный срез почечного тельца в нижней части страницы: сторона напротив сосудистого полюса называется мочевым полюсом, открывающимся в **проксимальный извитой каналец** (первая часть почечного канальца).

Полость, образованная клубочком в капсуле, называется **капсулярным (боуменовским) пространством**, в которое проникает фильтрат плазмы из капилляров клубочка. Наружная стенка капсулы представлена **париетальным листком**, внутренняя — **висцеральным листком**, состоящим из вытянутых клеток (**подцитов**) с длинными отростками, охватывающими капилляры, как осьминог, и многочисленными короткими отростками с одной или двух сторон (ножками, цитоподиями), которые прикрепляются к капиллярам. Плазма проникает через поры в капиллярах между цитоподиями и попадает в капсулу через эти мельчайшие каналы (*участки фильтрации*). Данная жидкость в капсуле теперь является **фильтратом**.

Функции клеток почечных канальцев нефрона: (1) **реабсорбция** определенных веществ (натрия, калия, бикарбоната, кальция, других электролитов и воды) из просвета канальцев, а также интерстициальной жидкости и окружающих капилляров; (2) **выделение** (возвращение) нужных веществ из клеток канальцев в просвет канальцев; (3) **экскреция** (транспорт) мочи, количество которой каждый раз меняется, посредством собирательных трубочек для дальнейшего хранения. Таким образом, канальцы сохраняют нейтральный кислотно-щелочной баланс в жидкостях организма и концентрируют фильтрат, проходящий через канальцы, минута за минутой, чтобы сохранить воду в организме. В среднем 99% фильтрата реабсорбируется в канальцах нефрона и собирательных трубочках и возвращается в жидкую среду. В основном эту функцию выполняют дистальные извитые и прямые канальцы, собирательные трубочки.

МОЧЕВЫДЕЛИТЕЛЬНАЯ СИСТЕМА

НЕФРОН

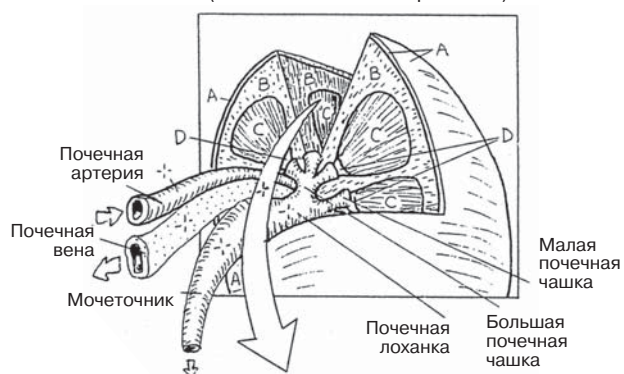
Советы по раскрашиванию. Раскрасьте красным цветом G и G¹, используйте те же цвета, что и на предыдущей странице, для одинаковых структур, которые могут иметь другие буквенные обозначения. (1) Начните с рисунка «Часть почки» вверху страницы. (2) Раскрасьте маленький рисунок с двумя видами нефронов. (3) Раскрасьте подробную схему коркового нефрона. (4) Внизу страницы, справа, выделите цветом поперечный срез почечного клубочка. Пространство капсулы (H³) закрашивать не следует. (5) В левой нижней части страницы раскрасьте подоциты вокруг капилляра клубочка слева и теми же цветами — справа.

ЧАСТЬ ПОЧКИ

КАПСУЛА A
КОРКОВОЕ ВЕЩЕСТВО ПОЧКИ B
МОЗГОВОЕ ВЕЩЕСТВО ПОЧКИ C
ПОЧЕЧНЫЙ СОСОЧЕК D

ПОЧКА В РАЗРЕЗЕ

(схематическое изображение)



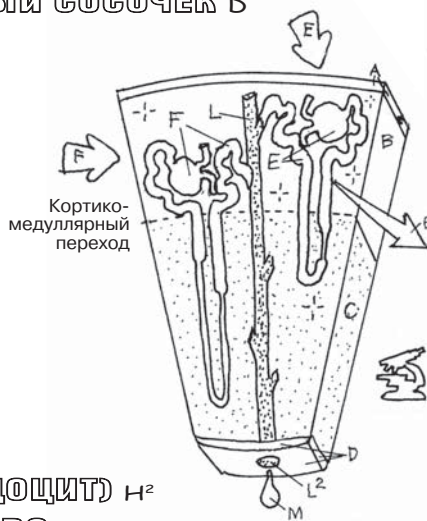
КОРКОВЫЙ НЕФРОН E

НЕФРОН

КОРКОВЫЙ НЕФРОН E
ЮКСТАМЕДУЛЛЯРНЫЙ НЕФРОН F

ПОЧЕЧНОЕ ТЕЛЬЦЕ

ПРИНОСЯЩИЕ АРТЕРИОЛЫ G
КЛУБОЧЕК G¹
КАПСУЛА КЛУБОЧКА H
ПАРИЕТАЛЬНЫЙ СЛОЙ H¹
ВИСЦЕРАЛЬНЫЙ СЛОЙ (ПОДОЦИТ) H²
КАПСУЛЯРНОЕ ПРОСТРАНСТВО H³+
ВЫНОСЯЩАЯ АРТЕРИОЛА G²



КОРКОВЫЕ И ЮКСТАМЕДУЛЛЯРНЫЕ НЕФРОНЫ

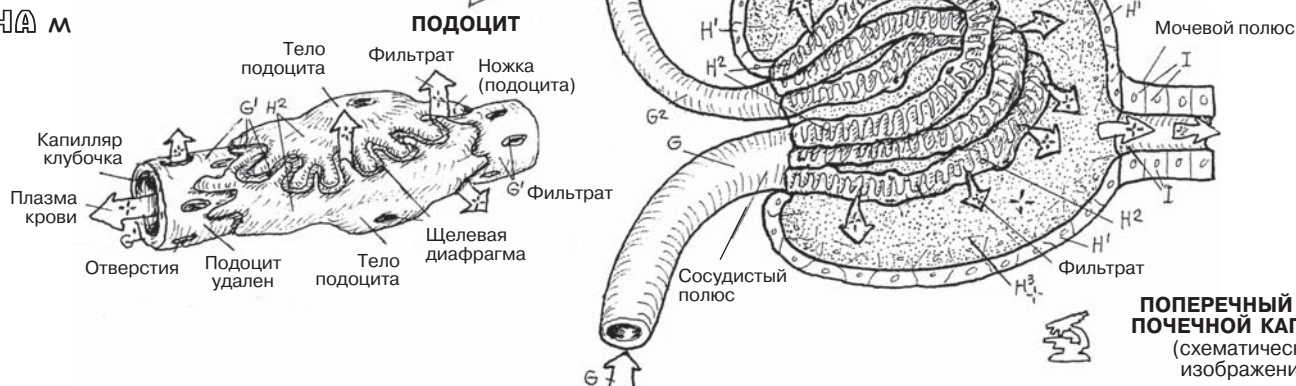
ПОЧЕЧНЫЕ КАНАЛЦЫ

ПРОКСИМАЛЬНЫЙ ИЗВИТОЙ КАНАЛЕЦ I
ПЕТЛЯ ГЕНЛЕ J
ДИСТАЛЬНЫЙ ИЗВИТОЙ КАНАЛЕЦ K

СОБИРАТЕЛЬНЫЕ ТРУБОЧКИ L

СОБИРАТЕЛЬНЫЙ ПРОТОК L¹
СОСОЧКОВЫЙ ПРОТОК L²

МОЧА M



ПОПЕРЕЧНЫЙ СРЕЗ ПОЧЕЧНОЙ КАПСУЛЫ

(схематическое изображение)

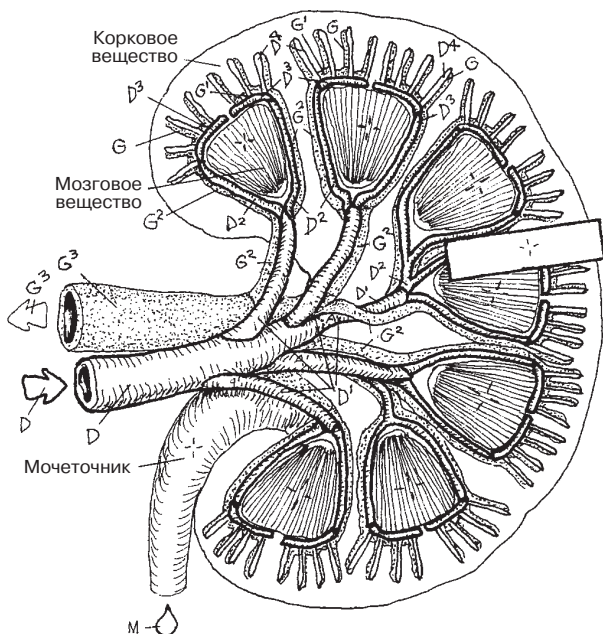
Клубочковый фильтрат, содержащий большое количество ионов, небольших молекул, воды и незначительное количество белков, формируется в полости капсулы клубочка. Во время прохождения фильтрата по проксимальному извитому канальцу большая его часть (вода, натрий и другие ионы, глюкоза и аминокислоты) реабсорбируются клетками канальца и возвращаются в организм через интерстициальную жидкость и перитубулярные капилляры. Почечные тельца нефронов находятся в корковом веществе почки — около 70 % в его верхнем слое и 30% ближе к границе с мозговым веществом (юкстамедуллярно, как показано на рисунке).

На рисунке в левом верхнем углу изображено строение сосудов почки. **Почечная артерия** входит в ворота почки и разделяется на **сегментарные**, а затем — на **междольковые** артерии, идущие вверх между пирамидами мозгового вещества. На границе между мозговым и корковым веществом междольковые артерии поворачивают на 90 градусов и делятся на **дуговые артерии**, а далее — на **междольковые артерии**. Междольковые артерии достигают капсулу почки и отдают к клубочку ветви — **приносящие** клубочковые **артериолы**. В почечном тельце плазма крови фильтруется таким образом, что в ней остаются клетки и крупные молекулы, а остальные элементы проникают в пространство капсулы как **клубочковый фильтрат** (см. разд. 147).

Далее кровь покидает капилляры клубочка через **выносящую артериолу**. В корковом веществе выносящая артериола образует сеть **перитубулярных капилляров** вокруг проксимального и дистального извитого канальцев и их восходящих и нисходящих частей. Затем капилляры переходят в вены, переносящие кровь обратным током по венам, которые в основном параллельны артериям. Исключение составляют **междольковые вены**, впадающие сразу в почечную вену (минуя сегментарные вены). **Юкстамедуллярные нефроны** имеют более длинные и прямые канальцы, чем кортикальные. Выносящие артериолы юкстамедуллярных нефронов покидают клубочек и спускаются рядом с длинными канальцами (собираемыми, нисходящими, восходящими), образуя **прямые сосуды**. Эти сосуды вместе с длинными прямыми канальцами образуют механизм, влияющий на обратное всасывание воды и необходимых ионов. За счет этого механизма повышается концентрация фильтрата в просвете длинных канальцев мозгового вещества и в то же время увеличивается объем крови в ветвях прямых сосудов, которые впадают в **междольковые** и **дуговые** вены.

Юктагломерулярные клетки, секретирующие ренин, представляют собой модифицированные клетки гладких мышц и располагаются в приносящих и выносящих артериолах в сосудистом полюсе клубочка. Юктагломерулярные клетки реагируют на изменение давления (за счет **барорецепторов**). Преобразованные эпителиальные клетки в дистальных канальцах (**плотное пятно**) реагируют на концентрацию натрия и хлоридов (за счет **хеморецепторов**). Сочетание высокого давления и высокой концентрации натрия запускает цепь реакций, приводящих к понижению местного артериального давления из-за изменения скорости клубочковой фильтрации и артериального кровяного давления.

МОЧЕВЫДЕЛИТЕЛЬНАЯ СИСТЕМА СИСТЕМА КАНАЛЬЦЕВ ПОЧКИ. ПОЧЕЧНОЕ КРОВООБРАЩЕНИЕ

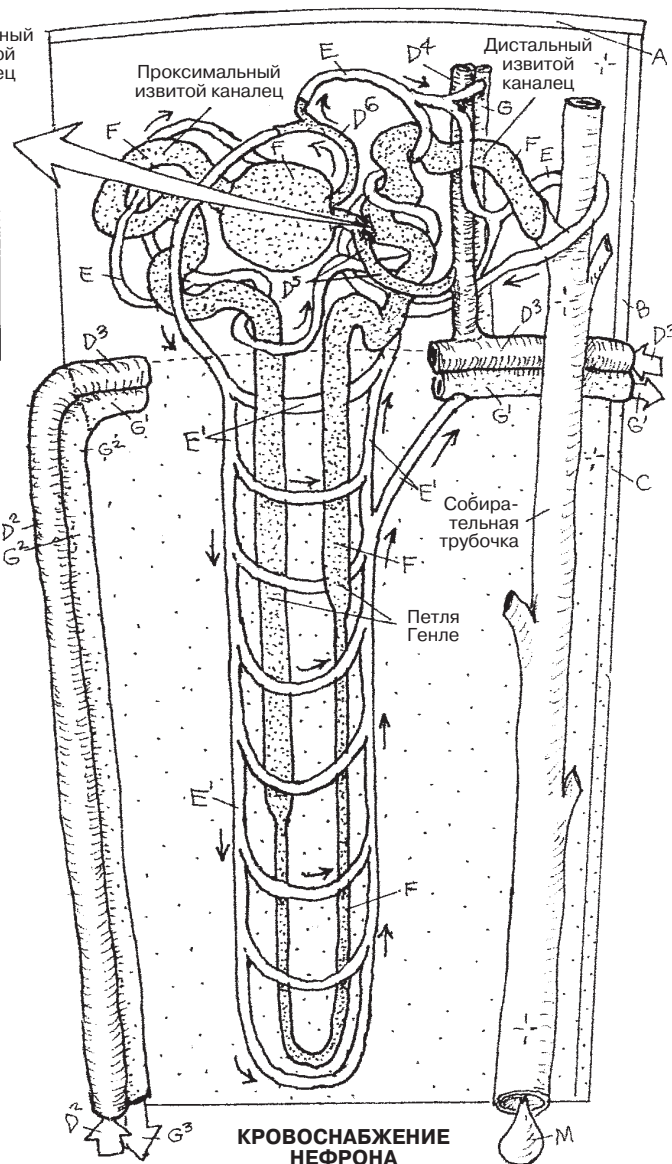
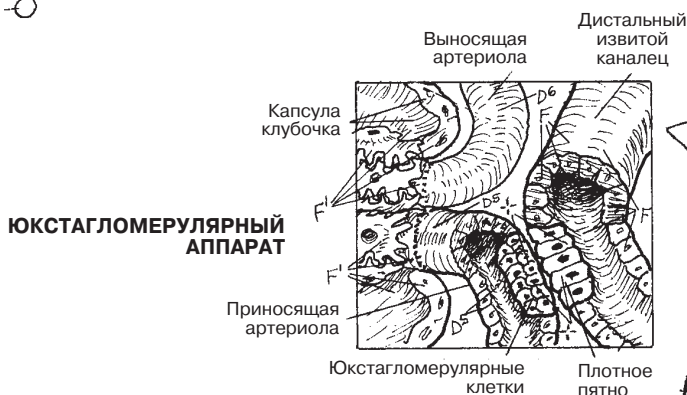

**КРУПНЫЕ
КРОВЕНОСНЫЕ
СОСУДЫ ПОЧКИ**

Советы по раскрашиванию. Раскрасьте красным цветом D, синим G и фиолетовым E. Используйте те же цвета, что и на странице 147, для A, B, C, F и M. (1) Начните с крупных сосудов в верхнем левом углу в порядке, указанном в левом нижнем углу страницы, D—G³. Прежде чем продолжить, закрасьте эти сосуды на всех рисунках. (2) Прочитайте первый параграф текста, затем раскрасьте одним цветом A, B, C и весь нефрон F на большом рисунке справа и на его сегменте. (3) При раскрашивании сегмента оставьте юкстагломерулярные клетки (темное пятно) не закрашенными для более удобного распознавания.

**КАПСУЛА А
КОРКОВОЕ ВЕЩЕСТВО В
МОЗГОВОЕ ВЕЩЕСТВО С**

ЮКСТАМЕДУЛЛЯРНЫЙ НЕФРОН F



АРТЕРИИ

- ПОЧЕЧНАЯ АРТЕРИЯ D
- СЕГМЕНТАРНАЯ АРТЕРИЯ D¹
- МЕЖДОЛЕВАЯ АРТЕРИЯ D²
- ДУГОВАЯ АРТЕРИЯ D³
- МЕЖДОЛЬКОВАЯ АРТЕРИЯ D⁴

- ПРИНОСЯЩАЯ АРТЕРИОЛА D⁵
- ПОЧЕЧНЫЙ КЛУБОЧЕК F¹
- ВЫНОСЯЩАЯ АРТЕРИОЛА D⁶
- ОКОЛОКАНАЛЬЦЕВОЕ КАПИЛЛЯРНОЕ СПЛЕТЕНИЕ E
- ПРЯМЫЕ СОСУДЫ E¹

ВЕНЫ

- МЕЖДОЛЬКОВАЯ ВЕНА G
- ДУГОВАЯ ВЕНА G¹
- МЕЖДОЛЕВАЯ ВЕНА G²
- ПОЧЕЧНАЯ ВЕНА G³

Как правило, **эндокринные железы** и **ткани** представляют собой скопление секреторных клеток и поддерживающих их тканей, находящихся вблизи кровеносных капилляров, в которые данные клетки выделяют гормоны. *Гормоны* являются химическими агентами, влияющими на клетки (**органы-мишени**), расположенные на некотором расстоянии. **Секреция гормонов** влияет на положительный или отрицательный обратный ответ тканей-мишеней. По результатам последних исследований, классическое понятие о взаимодействии гормонов и тканей-мишеней должно быть расширено вследствие появления новых данных о *местном* химическом воздействии. Химические вещества, активные в той же среде, что и клетки, их секретирующие (соседние клетки-мишени), называются *паракринными*. Также существуют клетки, выделяющие химические вещества через клеточную мембрану, вызывая тем самым ответ рецепторов внутри себя или на собственной поверхности (*аутокринные*). Подобные клетки в некоторой мере способны к саморегуляции.

Гормональная активность способствует росту, размножению или метаболической стабильности во внутренней (химической) среде организма. В химической среде клетки, ткани и органы самостоятельно синтезируют химические вещества и реагируют на них. Эти процессы приводят к стабилизации клеточной активности под действием различных факторов и к поддержанию длительного «нормального» состояния внутренней среды организма, называемого *гомеостазом* (*homeo* — нормальный, *stasis* — состояние равновесия).

Основные железы внутренней секреции, перечисленные на этой странице, за исключением **шишковидной железы** (см. разд. 75) и **тимуса** (см. разд. 123), представлены на следующих страницах. Кроме основных эндокринных желез ниже также приводятся некоторые (впрочем, далеко не все) клетки и ткани, секретирующие химические вещества, которые влияют на активность клетки.

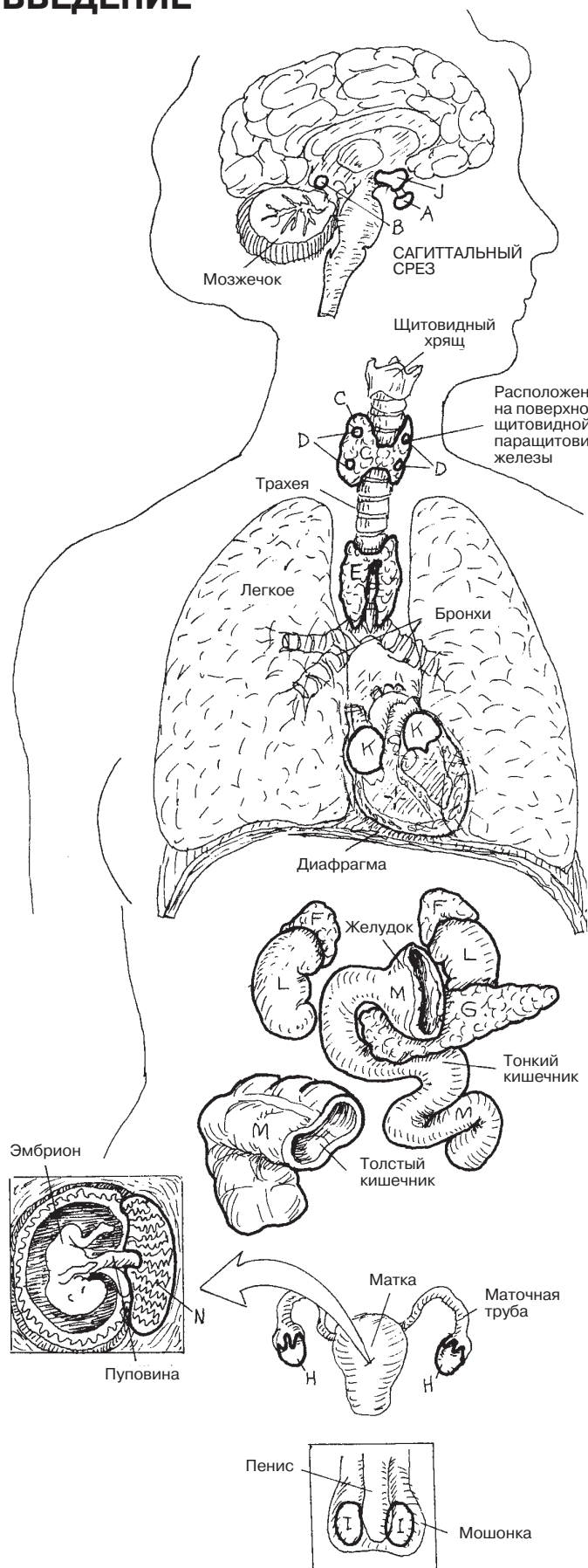
При повышении артериального давления **предсердия** секретируют предсердный натрийуретический пептид (ПНП). Эффект этого гормона заключается в подавлении активности ренин-ангиотензин-альдостероновой системы (РААС) и увеличении экскреции воды и натрия.

Юкстагломерулярные клетки **почек** (см. разд. 148) секретируют ренин — гормон, преобразующий ангиотензиноген в ангиотензин I и косвенно индуцирующий подъем артериального давления, а также при необходимости (например, во время кровотечения) препятствующий потере биологических жидкостей.

Клетки **желудочно-кишечного тракта** выделяют большое количество эндокринных веществ, влияющих на моторику кишечника и секрецию ферментов.

Плацента также секретирует множество гормонов, таких как хорионический гонадотропин (ХГЧ), эстроген, прогестерон, лактотропные гормоны (способствующие развитию молочных желез и поддержанию секреции молока) и релаксин. В течение 90 дней после оплодотворения ХГЧ способствует поддержанию роста эмбриона, стимулируя развитие желтого тела.

ЭНДОКРИННАЯ СИСТЕМА ВВЕДЕНИЕ



Советы по раскрашиванию. Используйте очень светлый цвет для раскрашивания щитовидной железы (С) и темный — для паращитовидных желез (D) (они располагаются на задней поверхности щитовидной железы). После раскрашивания эндокринных желез и тканей закрасьте функциональную схему в правом нижнем углу.

ЭНДОКРИННЫЕ ЖЕЛЕЗЫ

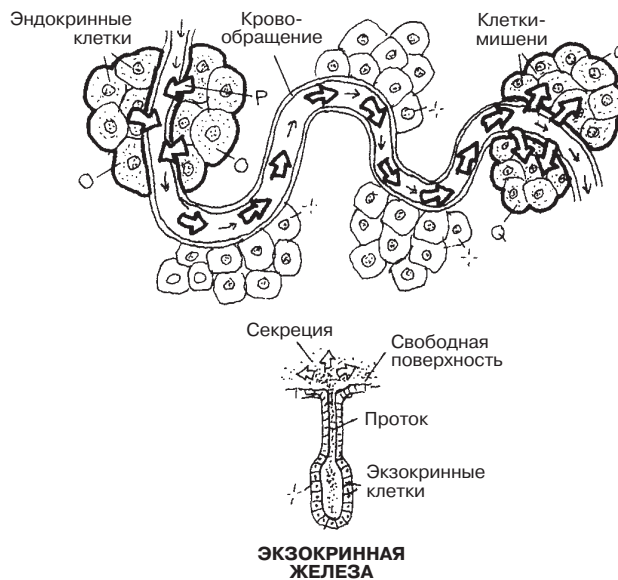
- ГИПОФИЗ А
- ШИШКОВИДНАЯ ЖЕЛЕЗА (ЭПИФИЗ) В
- ЩИТОВИДНАЯ ЖЕЛЕЗА С
- ПАРАЩИТОВИДНЫЕ ЖЕЛЕЗЫ (4) D
- ТИМУС Е
- НАДПОЧЕЧНИК (2) F
- ПОДЖЕЛУДОЧНАЯ ЖЕЛЕЗА G
- ЯИЧНИК (2) H
- ЯИЧКО (2) I

ЭНДОКРИННЫЕ ТКАНИ

- ГИПОТАЛАМУС J
- СЕРДЦЕ K
- ПОЧКА (2) L
- ЖЕЛУДОЧНО-КИШЕЧНЫЙ ТРАКТ M
- ПЛАЦЕНТА N

ЭНДОКРИННАЯ ФУНКЦИЯ

- ЭНДОКРИННЫЕ ЖЕЛЕЗЫ O
- СЕКРЕЦИЯ ГОРМОНОВ P
- ОРГАН-МИШЕНЬ Q



Гипофиз (питуитарная железа) расположен в углублении клиновидной кости, называемом *турецким седлом*, и соединен *воронкой* с гипоталамусом. **Передняя доля гипофиза** (аденогипофиз) состоит из **передней главной части, бугорковой и промежуточной** частей. В задней доле гипофиза (**нейрогипофиз**) различают **заднюю главную часть и воронку**. Аденогипофиз развивается из выроста эпителия крыши первичного рта. Ранее считалось, что эта железа выделяет слизь (лат. *pituita*) в полость носа.

В процессе эволюции задняя доля гипофиза развилась путем миграции клеток нижней части **гипоталамуса**, являющейся дном III желудочка мозга и состоящей из полой воронки (стебель воронки), окруженной срединным возвышением — ядром гипоталамуса. Со временем самая нижняя часть воронки (ниже срединного возвышения), оставаясь частью гипоталамуса, перестает быть полой и продолжается в виде задней доли. Воронка, срединное возвышение и задняя главная часть составляют *нейрогипофиз*.

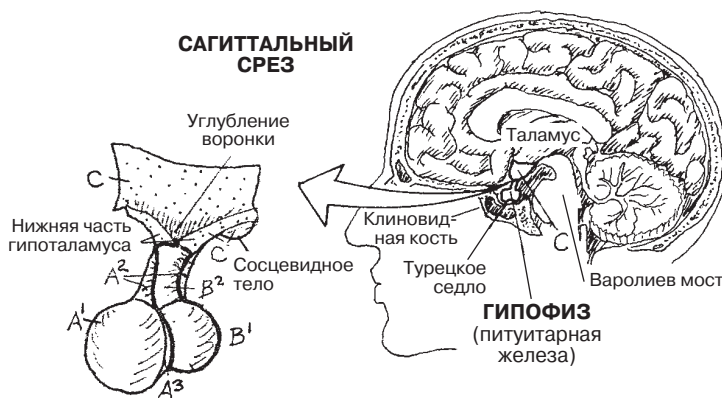
Ядра передней доли гипофиза охватывают стебель воронки и срединное возвышение переднего отдела гипоталамуса. Здесь ядра гипоталамуса, получающие кровь из верхней гипофизарной артерии и дренируемые **портальными венами гипофиза и гипоталамуса**, синтезируют в капиллярную сеть ингибирующие и рилизинг-гормоны. Портальные вены переносят гормоны к **синусоидам и капиллярам** передней доли гипофиза, под действием которых ингибируется или индуцируется секреция гормонов секреторными клетками (см. разд. 151). Кровь из передней доли гипофиза оттекает по нижней гипофизарной вене.

Промежуточная доля не несет известной функционально значимой секреторной активности.

Задняя доля не имеет собственных секреторных клеток. Аксоны секреторных нейронов супраоптических и паравентрикулярных ядер гипоталамуса проходят через воронку к капиллярной сети задней доли, образуя пути, называемые **гипоталамо-гипофизарным трактом**. Окончания аксонов высвобождают в кровотоки окситоцин и антидиуретический гормон (см. разд. 151).

ЭНДОКРИННАЯ СИСТЕМА ГИПОФИЗ И ГИПОТАЛАМУС

Советы по раскрашиванию. Используйте красный цвет для Е, фиолетовый — для F и G, голубой — для I и очень светлый цвет — для H. (1) Начните с верхней части страницы. (2) Раскрасьте схему передней доли, следуя списку названий. (3) Затем закрасьте схему задней доли, также следуя списку названий. (4) Используйте серый цвет для (*, *¹) и для больших стрелок, указывающих на область воронки в обеих долях.



ГИПОТАЛАМУС с

ГИПОФИЗ (ПИТУИТАРНАЯ ЖЕЛЕЗА)

АДЕНОГИПОФИЗ А

ПЕРЕДНЯЯ ДОЛЯ ГИПОФИЗА А¹

ТВУЛЯРНАЯ ЧАСТЬ А²

ПРОМЕЖУТОЧНАЯ ЧАСТЬ А³

НЕЙРОГИПОФИЗ В

ЗАДНЯЯ ДОЛЯ ГИПОФИЗА В¹

ВОРОНКА В²

ПЕРЕДНЯЯ ДОЛЯ ГИПОФИЗА А¹

ГИПОТАЛАМО-ГИПОФИЗАРНАЯ
ПОРТАЛЬНАЯ СИСТЕМА *

СЕКРЕТОРНЫЙ НЕЙРОН/СЕКРЕЦИЯ Д
ВЕРХНЯЯ/НИЖНЯЯ

ГИПОФИЗАРНАЯ АРТЕРИЯ Е

(ГИПОФИЗАРНАЯ) АРТЕРИОЛА Е¹

КАПИЛЛЯРНОЕ СПЛЕТЕНИЕ F

ПОРТАЛЬНАЯ ВЕНА G

СИНУСОИДАЛЬНОЕ/КАПИЛЛЯРНОЕ
СПЛЕТЕНИЕ F¹

СЕКРЕТОРНЫЕ КЛЕТКИ/ГОРМОНЫ H

НИЖНЯЯ ГИПОФИЗАРНАЯ ВЕНА I

ЗАДНЯЯ ДОЛЯ ГИПОФИЗА В¹

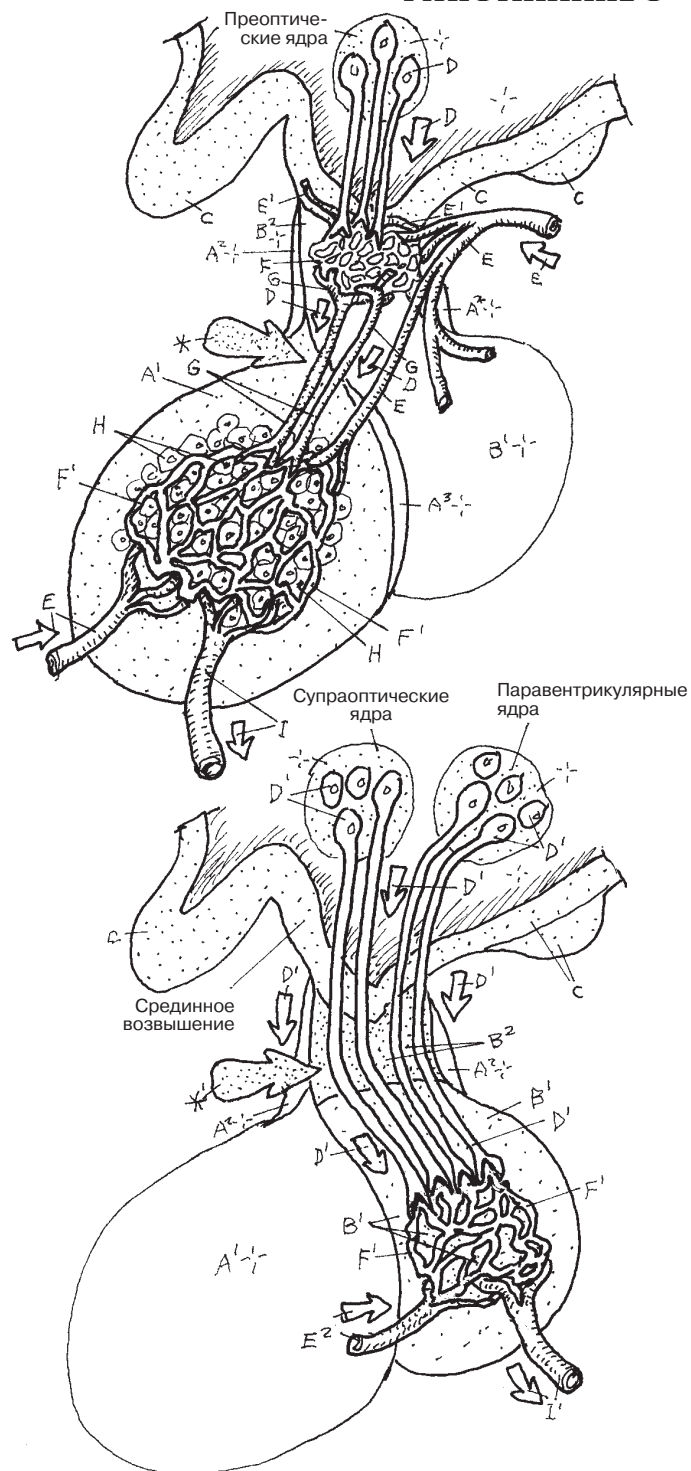
ГИПОТАЛАМО-ГИПОФИЗАРНЫЙ ПУТЬ *¹

СЕКРЕТОРНЫЙ НЕЙРОН/СЕКРЕЦИЯ Д¹

КАПИЛЛЯРНОЕ СПЛЕТЕНИЕ F¹

НИЖНЯЯ ГИПОФИЗАРНАЯ АРТЕРИЯ Е²

НИЖНЯЯ ГИПОФИЗАРНАЯ ВЕНА I¹



Релизинг-гормоны, или ингибирующие гормоны, гипоталамуса воздействуют на переднюю долю гипофиза. Эти гормоны стимулируют/ингибируют клетки-мишени в **передней доле** для увеличения/уменьшения их гормональной секреции. Однако ингибирование секреции гормонов гипофиза чаще всего контролируется путем **отрицательной обратной связи** непосредственно **органами-мишенями**. Например, гипоталамус чувствителен к концентрации **эстрогена** в крови гипоталамической и гипофизарной циркуляторной системы, образованной ветвями верхней гипофизарной артерии (или несколькими глубокими корковыми ветвями передней, средней и задней мозговых артерий, кровоснабжающих таламус и гипоталамус). Ядра гипоталамуса реагируют на уровень эстрогена в крови и при его снижении увеличивают секрецию гонадотропин-релизинг гормона (ГнРГ). ГнРГ высвобождается из секреторных нервных окончаний в гипофизарную портальную систему в области срединного возвышения (см. разд. 150).

ГнРГ достигает синусоиды передней доли гипофиза непосредственно через гипоталамо-гипофизарную портальную систему и стимулирует определенные базофилы, секретирующие фолликулостимулирующий гормон. **Фолликулостимулирующий гормон (ФСГ)** выделяется в кровеносное русло и стимулирует рост фолликулов яичника (процесс, аналогичный сперматогенезу). Значительно увеличенный уровень эстрогена воспринимается гипоталамусом (обратная связь), в ответ прекращающим секрецию ГнРГ (отрицательная обратная связь).

К гормонам передней доли гипофиза относится **лютеинизирующий гормон (ЛГ)**. ЛГ стимулирует секрецию **тестостерона**, овуляцию, развитие желтого тела и секрецию эстрогенов/**прогестерона**. **Тиреотропный гормон (ТТГ)** индуцирует секрецию **тироксина** — гормона щитовидной железы (см. разд. 152). Гормоны гипоталамуса регулируют секрецию ТТГ так же, как и ФСГ и ЛГ.

Адренокортикотропный гормон (АКТГ) стимулирует высвобождение гормонов коры надпочечников (например, кортизола), оказывающих мощное влияние на метаболическую активность жиров, белков и углеводов. АКТГ представляет собой стероидную молекулу; ранее упоминавшиеся гормоны в основном являются мелкими белками (пептидами). АКТГ также обладает меланоцитстимулирующими (МСГ) свойствами, отвечая за распределение пигмента в коже (см. разд. 15).

Гормон роста (ГР) стимулирует рост организма, особенно рост костей. **Пролактин** играет роль в секреции молока (см. разд. 162) и ингибируется пролактин-ингибирующим гормоном гипоталамуса.

Окситоцин и антидиуретический гормон (АДГ, вазопрессин) являются продуктами секреторных нейронов супраоптических и паравентрикулярных ядер гипоталамуса. Секрет перемещается вниз по длинным аксонам гипоталамо-гипофизарного тракта к капиллярам **задней доли**, где они входят в общий кровоток через гипофизарные вены. Окситоцин вызывает выработку грудного молока и стимулирует сокращение матки.

Антидиуретический гормон (АДГ) (см. разд. 153) вызывает задержку воды в организме почками. Его секреция индуцируется осморцепторами гипоталамуса. АДГ также является мощным сосудосуживающим веществом.

ЭНДОКРИННАЯ СИСТЕМА ГИПОФИЗ И ОРГАНЫ-МИШЕНИ

Советы по раскрашиванию. Для названий гормонов гипоталамуса (А) и схемы секреции (А¹) используйте тот же цвет, что и в разд. 150. (1) Обратите внимание на основные заголовки иллюстраций; раскрасьте связанные между собой названия, стрелки и круги, которые обозначают гормоны и их секрецию в обеих долях. (2) Раскрасьте большие и малые стрелки, обозначающие направление действия гормонов органов-мишеней, функционирующих по принципу отрицательной обратной связи.

ГОРМОНЫ ГИПОТАЛАМУСА А

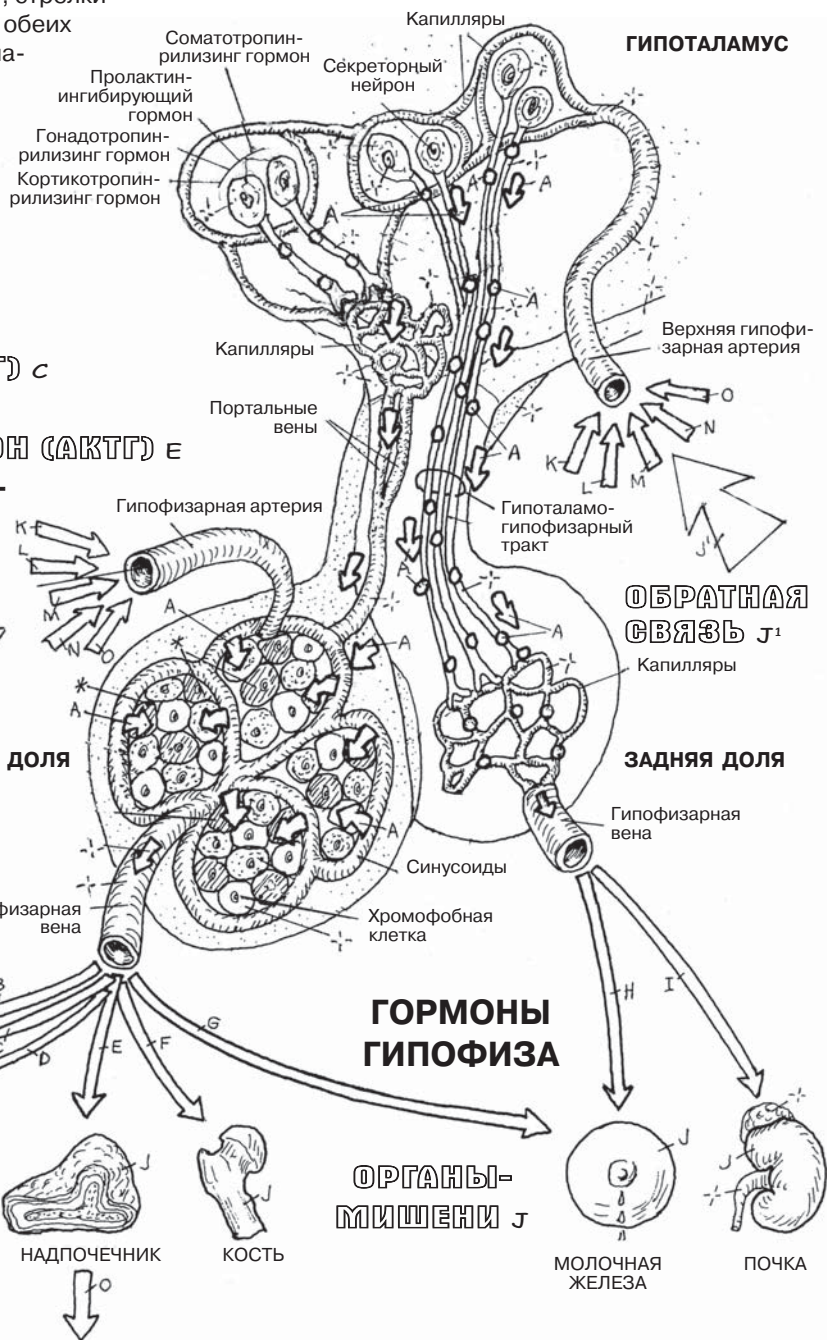ГОРМОНЫ ГИПОФИЗА

ПЕРЕДНЯЯ ДОЛЯ

- ФОЛЛИКУЛОСТИМУЛИРУЮЩИЙ ГОРМОН (ФСГ) в
- ЛЮТЕИНИЗИРУЮЩИЙ ГОРМОН (ЛГ) с
- ТИРЕОТРОПНЫЙ ГОРМОН (ТТГ) б
- АДРЕНОКОРТИКОТРОПНЫЙ ГОРМОН (АКТГ) е
- СОМАТОТРОПНЫЙ ГОРМОН (СТГ) —
- ГОРМОН РОСТА ф
- ПРОЛАКТИН г

ЗАДНЯЯ ДОЛЯ

- ОКСИТОЦИН и
- АНТИДИУРЕТИЧЕСКИЙ ГОРМОН (АДГ) т



СТРУКТУРНОЕ/ФУНКЦИОНАЛЬНОЕ ВОЗДЕЙСТВИЕ/ОБРАТНАЯ СВЯЗЬ J¹

ГОРМОНЫ ОРГАНОВ-МИШЕНЕЙ

- ЭСТРОГЕН к
- ПРОГЕСТЕРОН л
- ТЕСТОСТЕРОН м
- ТИРОКСИН н
- ГОРМОНЫ КОРЫ НАДПОЧЕЧНИКОВ о

Щитовидная железа расположена на передней поверхности трахеи, на уровне второго-четвертого трахейных колец. Сама железа плотно связана с фиброзной капсулой, задний листок которой покрывает четыре паращитовидные железы. Щитовидная железа состоит из правой и левой долей, соединенных между собой перешейком. Структура железы представляет собой группы **фолликулов** (напоминающие виноград), поддерживаемые рыхлой соединительной тканью, богатой кровеносными сосудами. На микроскопическом срезе фолликула виден слой клеток кубического эпителия, формирующий стенку фолликула. В фолликуле содержится **коллоид** — гликопротеин (тиреоглобулин), продуцируемый самим фолликулом. Фолликулярные клетки захватывают тиреоглобулин и расщепляют его для формирования ряда гормонов, в первую очередь тироксина (Т₄, тетраидотиронина), который затем выделяется в соседние капилляры. Гормоны щитовидной железы содержат йодид (ослабленную форму йода), абсорбирующийся из крови тиреотропным гормоном (ТТГ), образующимся в передней доле гипофиза. Работа этих двух гормонов строится на механизме отрицательной обратной связи: увеличение секреции тироксина ингибирует дальнейшую секрецию ТТГ.

Тироксин увеличивает потребление кислорода практически во всех тканях и таким образом поддерживает скорость метаболизма. Он играет важную роль на многих этапах роста и развития. Чрезмерная секреция тироксина обычно приводит к потере веса, нервозности и к повышенной скорости базального метаболизма. Результатом гипотиреоза является снижение умственной активности, изменение голоса, снижение метаболической активности, а также скопление слизеподобного вещества под кожей (микседема), что придает человеку одутловатый вид.

Как и все эндокринные железы, щитовидная железа пронизана многочисленными сосудами. Сосуды, расположенные в этой области, требуют большого внимания и осторожности при проведении экстренной трахеостомии или крикотиреотомии; ход этих сосудов не всегда можно правильно предсказать. Особенно следует обращать внимание на нижние щитовидные вены, расположенные на передней поверхности трахеи.

Паращитовидные железы состоят из маленьких участков обильно васкуляризованной ткани и содержат два типа клеток; клетки одного из них (*главные клетки*) выделяют паратгормон. **Паратгормон** поддерживает уровень кальция в плазме крови, индуцируя остеокластическую активность (резорбцию костной ткани) и освобождая ионы кальция. Нормальная мышечная активность и свертываемость крови зависят от показателя уровня кальция в плазме. Снижение функции паращитовидной железы приводит к понижению уровня кальция, что влечет за собой мышечную скованность, судороги, спазмы и конвульсии (тетанию).

ЭНДОКРИННАЯ СИСТЕМА ЩИТОВИДНАЯ И ПАРАЩИТОВИДНЫЕ ЖЕЛЕЗЫ

Советы по раскрашиванию. Для Н используйте красный цвет, для I — синий, для E, F и G — светлые цвета. (1) Раскрасьте три верхние проекции, обращая внимание на артерии и вены, пронизывающие щитовидную железу. (2) Раскрасьте микроскопические срезы гипоактивных и гиперактивных фолликулов щитовидной железы; нормальные ткани имеют промежуточный вид между двумя крайними вариантами. (3) Раскрасьте диаграмму функционирования щитовидной и паращитовидной желез.

ЩИТОВИДНАЯ ЖЕЛЕЗА А

ФОЛЛИКУЛ ЩИТОВИДНОЙ
ЖЕЛЕЗЫ А-

ФОЛЛИКУЛЯРНАЯ КЛЕТКА В

КОЛЛОИД С

ТИРОКСИН А'

ПАРАЩИТОВИДНАЯ ЖЕЛЕЗА (4) Д

ПАРАТГОРМОН Д'

СОСЕДНИЕ СТРУКТУРЫ

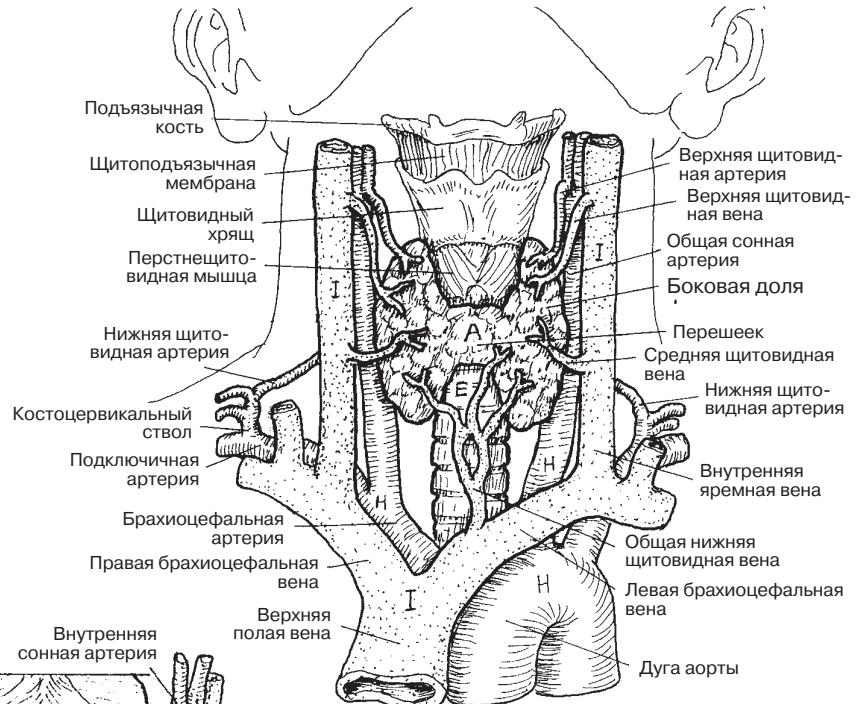
ТРАХЕЯ Е

ГЛОТКА F

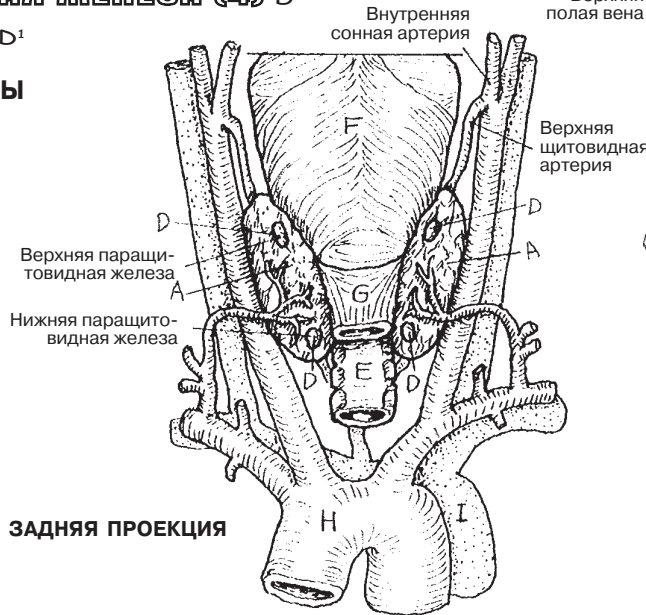
ПИЩЕВОД G

АРТЕРИИ H

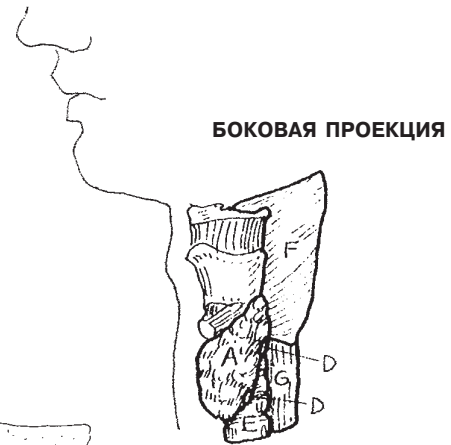
ВЕНЫ I



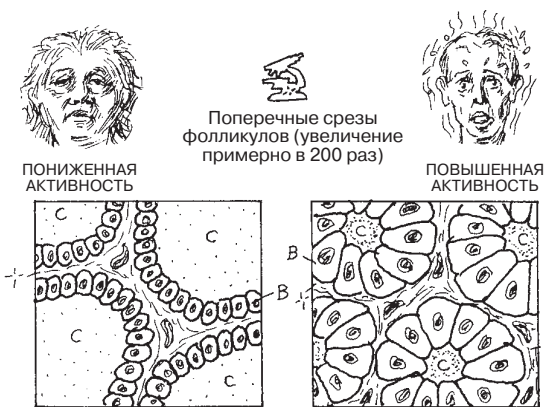
ПЕРЕДНЯЯ ПРОЕКЦИЯ



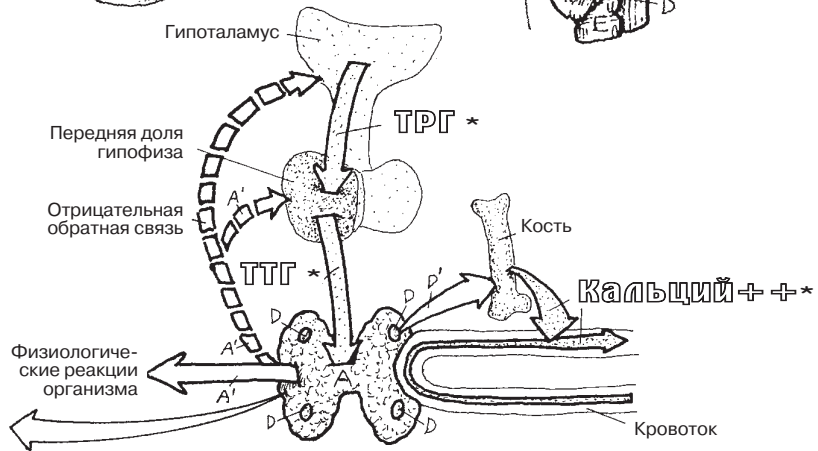
ЗАДНЯЯ ПРОЕКЦИЯ



БОКОВАЯ ПРОЕКЦИЯ



АКТИВНОСТЬ Фолликулов
ЩИТОВИДНОЙ ЖЕЛЕЗЫ



ФУНКЦИОНИРОВАНИЕ ЩИТОВИДНОЙ
И ПАРАЩИТОВИДНЫХ ЖЕЛЕЗ

Надпочечники покрыты почечной фасцией и располагаются в забрюшинном пространстве на верхнемедиальной поверхности каждой почки (на уровне позвонков Т11–Т12). Надпочечники — это две железы, каждая из которых состоит из внешней коры и внутреннего мозгового вещества. Как и другие эндокринные железы, надпочечники пронизаны многочисленными сосудами.

Кора надпочечников состоит из трех зон: наружной — клубочковой, средней — пучковой и внутренней — сетчатой зоны. При снижении объема циркулирующей жидкости, например при кровотечении, клетки **клубочковой зоны** синтезируют и секретируют гормоны — **минералкортикоиды**. Наиболее известен среди них альдостерон.

В первую очередь минералкортикоиды действуют на дистальные почечные канальцы, потовые железы и желудочно-кишечный тракт, вызывая всасывание натрия, воды и выделение калия.

Клетки **пучковой зоны** после воздействия на них АКТГ секретируют **глюкокортикоиды**. Эти гормоны (прежде всего кортизол и кортикостерон) стимулируют процессы образования глюкозы в печени. Клетки **сетчатой зоны** в небольших количествах секретируют андроген — дегидроэпиандростерон (ДГЭА). ДГЭА может превращаться в тестостерон. Клетки сетчатой зоны также в небольших количествах секретируют женские **половые гормоны (стероиды)** (эстроген и прогестерон). В течение жизни действие андрогенов и эстрогенов меняется.

Мозговое вещество состоит из столбов секреторных клеток, питающихся с помощью обильной сети кровеносных сосудов и ретикулярных волокон. Волокна **большого внутренностного нерва** проходят через чревный ганглий без образования синапса у ворот надпочечников. Эти волокна заканчиваются в мозговом слое надпочечников и стимулируют секреторные клетки мозгового вещества, из которых 80 % образуют и выделяют **адреналин**, а остальные 20% выделяют **норадреналин**. Эти клетки реагируют на изменения в постганглионарных нейронах. Секреция гормонов этими клетками вызывает реакцию, называемую «бей или беги». Она возникает в ответ на угрожающие жизни ситуации. Схематически данная реакция представлена на рисунке справа.

ЭНДОКРИННАЯ СИСТЕМА НАДПОЧЕЧНИКИ

НАДПОЧЕЧНИК А **КАПСУЛА А¹**

КОРА НАДПОЧЕЧНИКА

КЛУБЧКОВАЯ ЗОНА В

ПУЧКОВАЯ ЗОНА С

СЕТЧАТАЯ ЗОНА D

МОЗГОВОЕ ВЕЩЕСТВО E

АРТЕРИИ

ВЕРХНЯЯ НАДПОЧЕЧНИКОВАЯ АРТЕРИЯ F

СРЕДНЯЯ НАДПОЧЕЧНИКОВАЯ АРТЕРИЯ F¹

НИЖНЯЯ НАДПОЧЕЧНИКОВАЯ АРТЕРИЯ F²

ВЕНЫ

ПРАВАЯ НАДПОЧЕЧНИКОВАЯ ВЕНА G

ЛЕВАЯ НАДПОЧЕЧНИКОВАЯ ВЕНА G¹

НАДПОЧЕЧНИКОВОЕ СПЛЕТЕНИЕ

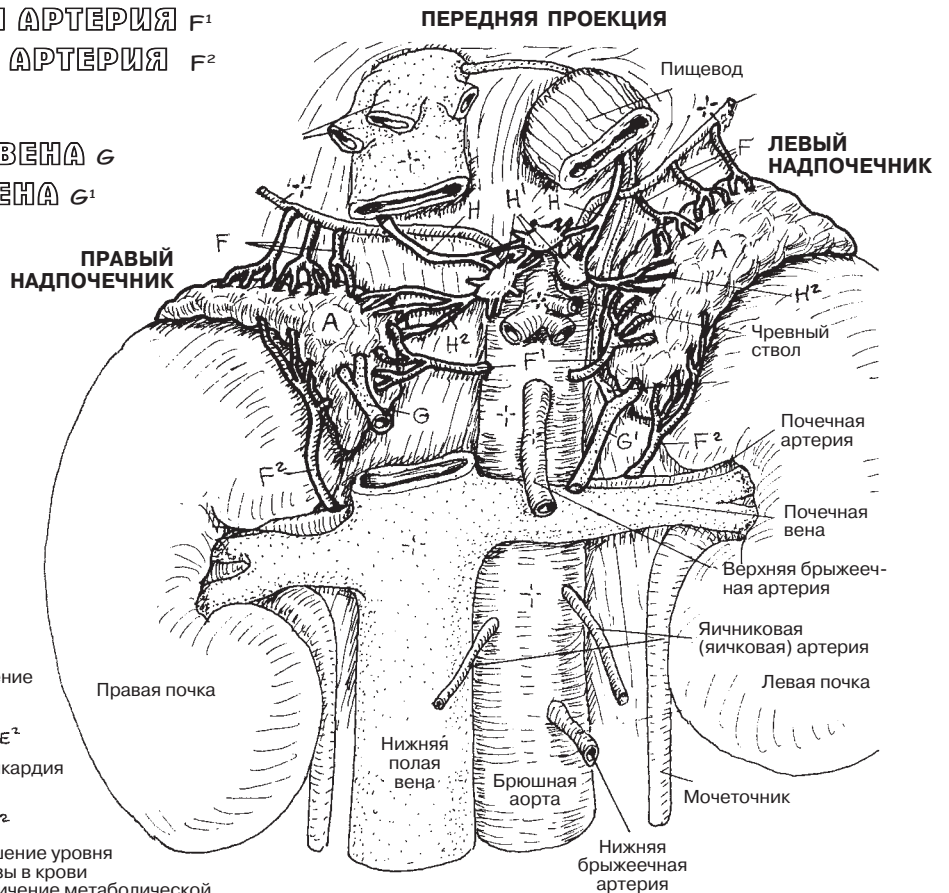
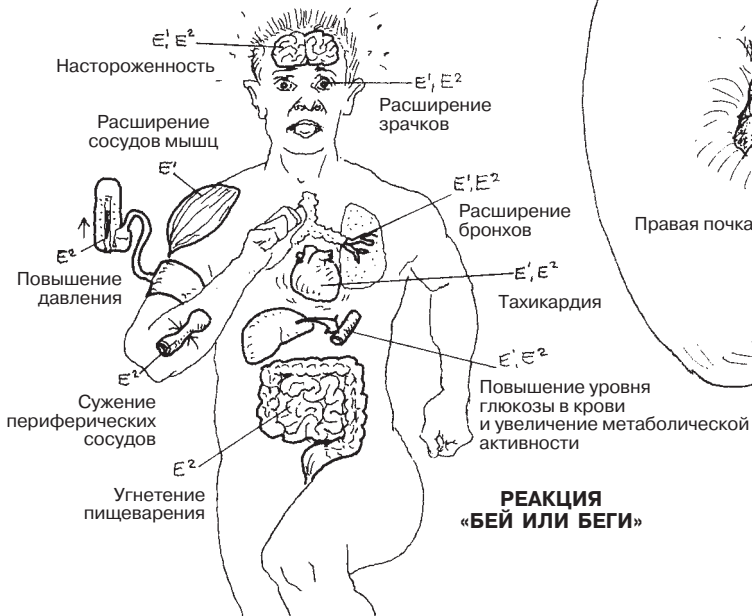БОЛЬШОЙ

ВНУТРЕННОСТНЫЙ НЕРВ H

ЧРЕВНЫЙ ГАНГЛИЙ H¹

СПЛЕТЕНИЕ H²

Советы по раскрашиванию. Для F используйте красный цвет, для G — синий, для H — желтый, для E — какой-либо светлый оттенок. (1) На верхнем рисунке раскрасьте только отмеченные сосуды. (2) На нижнем рисунке раскрасьте поперечный срез надпочечников, а также стрелки и названия гормонов. (3) Раскрасьте органы, связанные с реакцией «бей или беги», обращая при этом внимание на указанные эффекты.

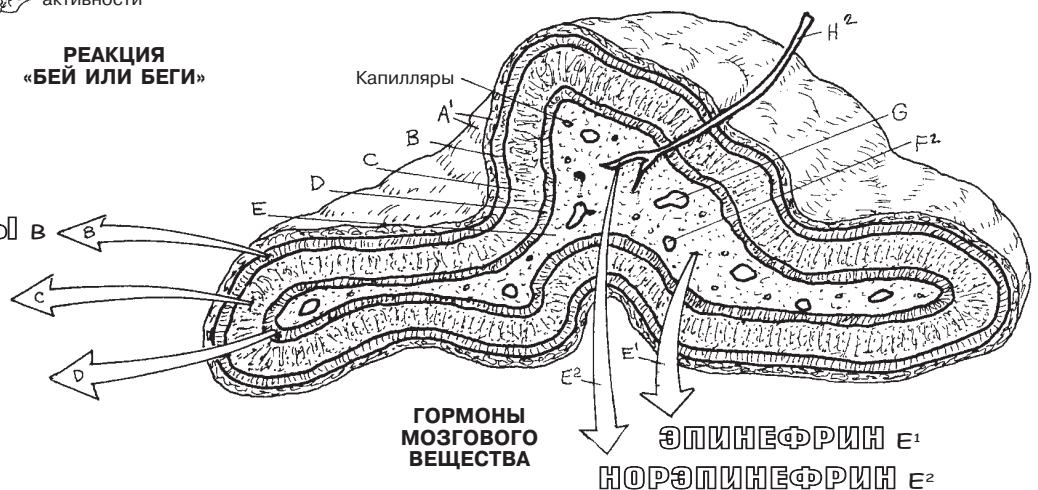


МИНЕРАЛОКОРТИКОИДЫ В
(ВКЛЮЧАЯ АЛЬДОСТЕРОН)

ГЛЮКОКОРТИКОИДЫ С
(ВКЛЮЧАЯ КОРТИЗОЛ)

ПОЛОВЫЕ ГОРМОНЫ D
(ЭСТРОГЕНЫ, ПРОГЕСТЕРОН,
АНДРОГЕНЫ)

ГОРМОНЫ КОРЫ



Поджелудочная железа пронизана многочисленными артериями, которые берут свое начало из чревного ствола и **верхней брыжеечной артерии**. Воротная вена печени образует капиллярные сети как экзокринной, так и эндокринной части поджелудочной железы. В эндокринной части железы нет выводных протоков; она состоит из микроскопических островков (**островки Лангерганса**), связанных с окружающими капиллярами, обеспечивающими секрецию продуктов — *инсулина*, *глюкагона* и, в меньшей степени, *соматостатина* — в печень и за ее пределы в общий кровоток. Практически каждая ткань в организме человека является мишенью для этих веществ. У поджелудочной железы достаточно развита и экзокринная функция, за которую отвечает большая (по объему) ее часть (см. разд. 143). Секретируемые вещества проходят через систему выводных протоков (см. рисунок поджелудочной железы и двенадцатиперстной кишки слева от микроскопического изображения участка ткани поджелудочной железы), открывающихся в нисходящей части двенадцатиперстной кишки.

Эти *островки* эндокринной ткани (вместе с капиллярами) в поджелудочной железе состоят из проницаемых клеток (левый нижний рисунок), расположенных среди гораздо большего числа экзокринных железистых клеток, находящихся в кластерах (ацинусах) вокруг протоков, покрытых кубическими клетками. Эти клетки секретируют фермент непосредственно в проток. Среди ацинусов и протоков распределены островки, состоящие из трех или четырех различных типов клеток, не имеющих определенного порядка расположения в группе, но связанных с большим количеством капилляров. **Альфа-клетки (А)**, обычно расположенные на периферии каждого островка, секретируют **глюкагон**, полипептидный гормон, связывающийся с **рецепторами** гликогена на мембранах клеток печени. Глюкагон в печени индуцирует ферментативное расщепление **гликогена** (крахмального комплекса; формы хранения глюкозы), называемое *гликолизом*. Глюкагон способствует *глюконеогенезу*, образованию глюкозы из гликогена в печени. Эффект от этого процесса — повышение уровня глюкозы в крови.

Бета-клетки (В) составляют более 70% от всей популяции островковых клеток. В ответ на повышение уровня глюкозы в плазме В-клетки секретируют **инсулин**, полипептид. Инсулин действует быстро; у него очень короткий период полураспада — около 5 минут; затем он исчезает. Большая часть инсулина выводится печенью и почками, но почти все клетки могут участвовать в его метаболизме. Инсулин ускоряет удаление глюкозы из кровотока путем увеличения количества белков, транспортирующих глюкозу (белки-транспортеры глюкозы) через клеточные мембраны в мышечных клетках, жировых клетках, лейкоцитах и др. (но не в клетках печени). Инсулин повышает синтез гликогена из глюкозы в клетках печени. Поглощению инсулина способствуют **инсулиновые рецепторы** (белки), расположенные на внешней и внутренней поверхностях многих клеточных мембран. Снижение секреции инсулина или уменьшение количества или активности инсулиновых рецепторов приводит к гипергликемии и сахарному диабету. Инсулин обладает очень широким спектром действия: он ускоряет транспорт электролитов и способствует хранению питательных веществ (углеводов, белков, жиров); способствует клеточному росту; повышает печеночный, мышечный метаболизм и метаболизм жировой ткани. **Дельта-клетки (D)** расположены на периферии островков и составляют около 5% от всех островковых клеток. Они секретируют *соматостатин* (гормон роста) и ингибируют секрецию глюкагона и инсулина.

ЭНДОКРИННАЯ СИСТЕМА ПАНКРЕАТИЧЕСКИЕ ОСТРОВКИ

АРТЕРИИ ПОДЖЕЛУДОЧНОЙ ЖЕЛЕЗЫ

ГАСТРОДУОДЕНАЛЬНАЯ АРТЕРИЯ

И ЕЕ ВЕТВИ А

ПЕРЕДНЯЯ ПАНКРЕАТОДУОДЕНАЛЬНАЯ
АРТЕРИЯ В

ЗАДНЯЯ ПАНКРЕАТОДУОДЕНАЛЬНАЯ
АРТЕРИЯ С

СЕЛЕЗЕНОЧНАЯ АРТЕРИЯ И ЕЕ ВЕТВИ Д

ДОРСАЛЬНАЯ ПАНКРЕАТИЧЕСКАЯ
АРТЕРИЯ Е

НИЖНЯЯ ПАНКРЕАТИЧЕСКАЯ
АРТЕРИЯ F

БОЛЬШАЯ ПАНКРЕАТИЧЕСКАЯ
АРТЕРИЯ G

ВЕРХНЯЯ БРЫЖЕЕЧНАЯ АРТЕРИЯ H

НИЖНЯЯ
ПАНКРЕАТОДУОДЕНАЛЬНАЯ
АРТЕРИЯ I

ПАНКРЕАТИЧЕСКИЙ

(ЭНДОКРИННЫЙ) ОСТРОВОК J

АЛЬФА-КЛЕТКА K

ГЛЮКАГОН K^1 РЕЦЕПТОР K^2

БЕТА-КЛЕТКА L

ИНСУЛИН L^1 РЕЦЕПТОР L^2

ДЕЛЬТА-КЛЕТКА M

КРОВЕНОСНЫЕ
КАПИЛЛЯРЫ N

ГЛИКОГЕН O

ГЛЮКОЗА P

ДВЕНАДЦАТИПЕРСТНАЯ
КИШКА

ПАНКРЕАТИЧЕСКИЙ
ОСТРОВОК

Панкреатический проток
Пищеварительные ферменты
Двенадцатиперстная кишка

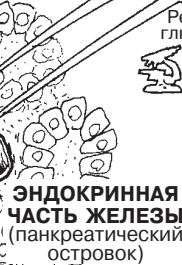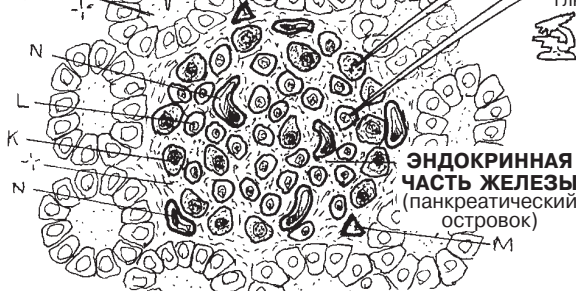Панкреатические ацинусы (экзокринные железы)

СРЕЗ ПОД МИКРОСКОПОМ

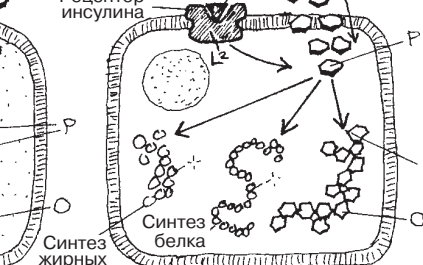
РЕГУЛЯЦИЯ УРОВНЯ ГЛЮКОЗЫ В КРОВИ

КРОВОТОК

ЭКЗОКРИННАЯ
ЧАСТЬ ЖЕЛЕЗЫ
(ацинус)

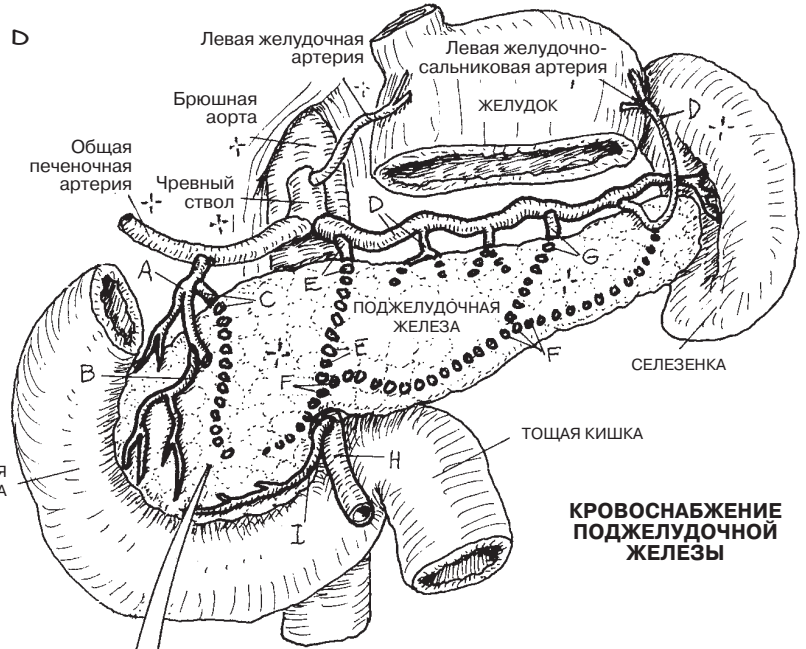


КЛЕТКА ПЕЧЕНИ
(высокий уровень сахара в крови)



КЛЕТКА ПЕЧЕНИ
(низкий уровень сахара в крови)

Советы по раскрашиванию. Для N используйте темно-красный цвет, для K и L — светлые цвета. (1) Раскрасьте верхний рисунок, включая прерывистые линии, обозначающие артерии внутри или на поверхности поджелудочной железы. (2) Раскрасьте микроскопический срез поджелудочной железы в левом нижнем углу и увеличенное изображение островка. (3) Раскрасьте стрелки и схему, показывающие роль рецепторов гликогена и инсулина в клетках печени в метаболизме глюкозы и гликогена.



КРОВΟΣНАБЖЕНИЕ
ПОДЖЕЛУДОЧНОЙ
ЖЕЛЕЗЫ

Мужская репродуктивная система включает в себя яички, серию протоков, ряд желез и **пенис**. Основным органом являются **яички**. Они расположены у конца парных **семенных канатиков** в кожном мешке (*мошонке*) и покрыты тонким слоем соединительно-мышечной ткани.

Развитие зрелых мужских половых клеток (*спермы, сперматозоидов*) в яичках требует температуры более низкой, чем температура тела (около 35 °С); такая температура достигается в **мошонке**, где молодые клетки отделены от более теплого тела человека. Температура в мошонке регулируется сокращением/расслаблением гладкой мускулатуры (*мясистой оболочка мошонки*), расположенной в стенке мошонки, и натяжением или расслаблением кожи мошонки, расположенной вокруг яичек.

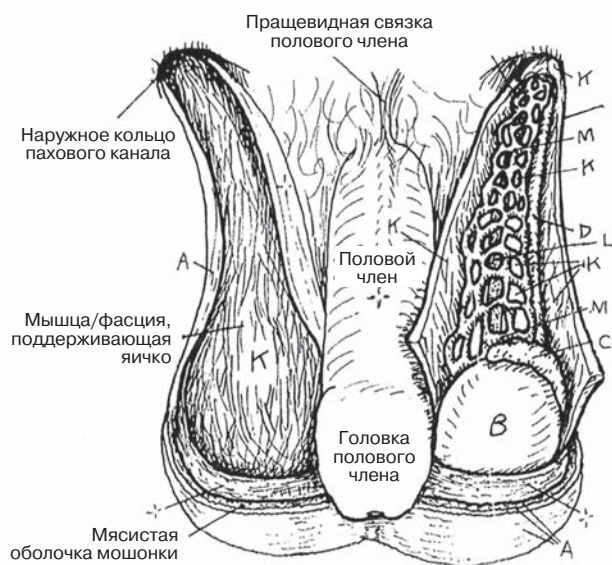
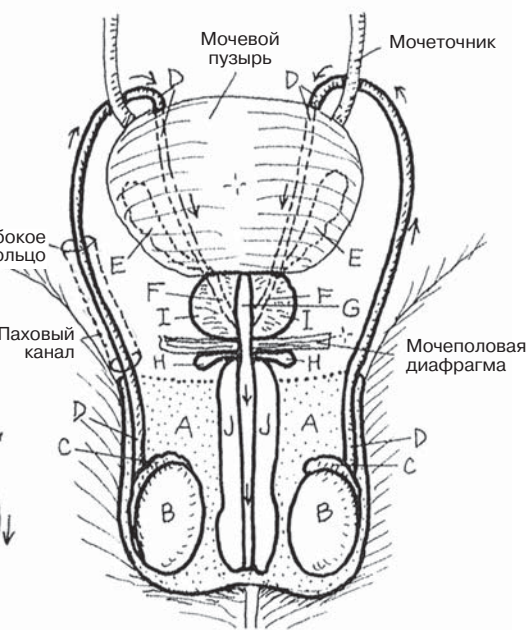
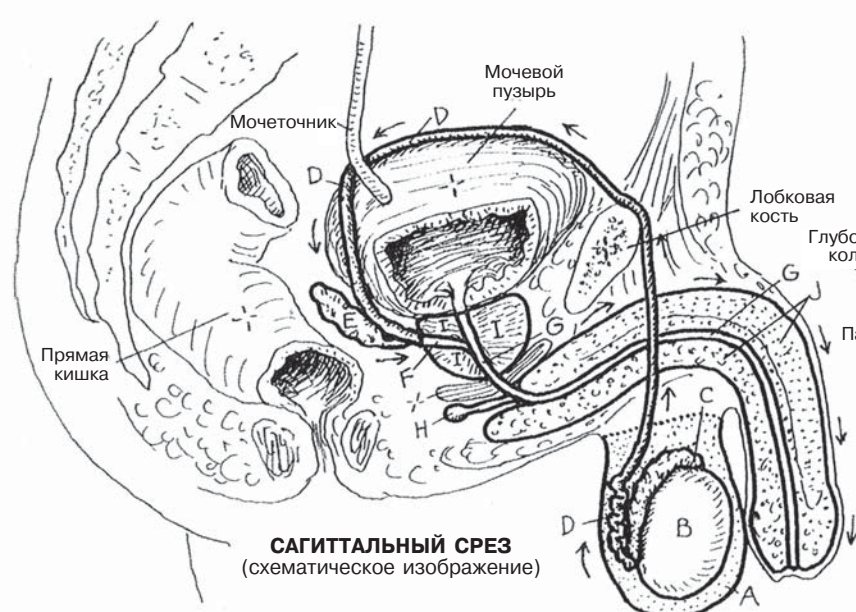
Зрелые сперматозоиды хранятся в **придатке яичка**. При стимуляции сперматозоиды, сами по себе обладающие способностью передвигаться, еще быстрее перемещаются по придатку и семявыносящим протокам, где их движение поддерживает ритмичное сокращение гладких мышц, расположенных в стенках протоков. Семявыносящий проток вместе с его кровеносными сосудами и оболочками входит в наружное паховое кольцо (медиально у места прикрепления паховой связки). Проток проходит через брюшную стенку (*паховый канал*) около 4 см и выходит через глубокое паховое кольцо, покрытый листком поперечной фасции (внутренней семенной фасцией), глубоко к косым мышцам живота (см. разд. 49). Каждый семявыносящий проток входит в забрюшинное пространство малого таза, проходит над подвздошными сосудами, пересекает мочеточник и резко изгибается возле мочевого пузыря, затем проток спускается вниз и соединяется с протоком **семенных пузырьков** на задней стенке **предстательной железы**, где они формируют **канал эякуляции**, открывающийся в *простатическую часть уретры*. Здесь богатый питательными веществами секрет предстательной железы и семенных пузырьков дополняет содержимое спермы (*семенной жидкости*). До семяизвержения (*эякуляции*) **бульбоуретральные железы** добавляют еще больше секрета в *губчатую часть* уретры, обеспечивая тем самым образование смазки во время полового акта.

Каждая **артерия яичка** (см. разд. 111) отходит от брюшной аорты чуть ниже места обхождения почечных артерий. *Яичковые вены* отходят от яичка и образуют **лозовидное венозное сплетение** (см. нижний рисунок). Здесь вы можете увидеть, как расположены артерии яичка и семявыносящие протоки относительно венозного сплетения. Также на этой странице представлена небольшая часть внутренней семенной фасции (К) (см. разд. 49). Более крупное изображение впадения яичковых вен в нижнюю полую вену (справа) и в левую почечную вену показано в разд. 116.

РЕПРОДУКТИВНАЯ СИСТЕМА МУЖСКАЯ РЕПРОДУКТИВНАЯ СИСТЕМА

Советы по раскрашиванию. Для L используйте красный цвет, для M — голубой, для A, J и K — наиболее светлые цвета. (1) Раскрасьте картинку сагиттальных и фронтальных срезов/передних проекций. (2) Раскрасьте рисунок передней проекции, расположенный ниже; будьте особо внимательны при раскрашивании оболочек и составляющих семенного канатика в разрезе.

МОШОНКА А
ЯИЧКО В
ПРИДАТОК ЯИЧКА С
СЕМЯВЫНОСЯЩИЙ ПРОТОК Д
СЕМЕННОЙ ПУЗЫРЕК Е
ЭЯКУЛЯТОРНЫЙ КАНАЛ F
УРЕТРА G
БУЛЬБОУРЕТРАЛЬНАЯ ЖЕЛЕЗА H
ПРЕДСТАТЕЛЬНАЯ ЖЕЛЕЗА I
ПОЛОВОЙ ЧЛЕН (ПЕНИС) J



СЕМЕННОЙ КАНАТИК (см. разд. 49)

ОБОЛОЧКИ K

СОСТАВНЫЕ ЧАСТИ

СЕМЯВЫНОСЯЩИЙ ПРОТОК Д
АРТЕРИЯ ЯИЧКА L
ЛОЗОВИДНОЕ ВЕНОЗНОЕ
СПЛЕТЕНИЕ M

Яички выполняют две основные функции, одна из которых — выработка мужских половых клеток (**сперматозоидов**). Вместе с женскими половыми клетками (см. разд. 159) сперматозоиды обеспечивают возможность размножения и сохранности вида. Другой важной функцией яичек является выработка мужского полового гормона *тестостерона*.

Каждое яичко покрыто плотной фиброзной капсулой (**белочной оболочкой**), от которой к центру отходят соединительнотканые **перегородки**, разделяющие паренхиму на дольки. В каждой дольке расположены от одного до четырех закрученных **семенных канальцев** со стенкой, выстланной **базальной мембраной** (*базальная пластинка*). Именно в этих канальцах развиваются сперматозоиды. Спиральные семенные канальцы сходятся у задней поверхности каждой дольки, выпрямляются (*прямые семенные канальцы*) и входят в общую эпителиальную сеть (**сеть яичка**). **Выводные протоки** выходят из сети яичка и формируют головку **придатка яичка**. Изгибающийся канал придатка яичка (состоит из **головки, тела и хвоста**) покрыт псевдомногослойным цилиндрическим эпителием, один слой которого содержит длинные неподвижные реснички (*стереоцилии*, на рисунках не показаны). В нижней части придатка каждый каналец поворачивает и направляется вверх, формируя **семявыносящий проток**. Стенка этого протока содержит большое количество гладких мышц и покрыта псевдомногослойным цилиндрическим эпителием, на поверхности которого расположены стереоцилии. Ритмичные сокращения мышечных клеток обеспечивают прохождение спермы к предстательной железе при семяизвержении.

Каждый семенной каналец покрыт базальной мембраной, имеет центральный просвет, толстый слой компактных клеток (**сперматогенный эпителий**) и меньшее количество более крупных (**поддерживающих**) клеток **Сертоли**. Базальная мембрана состоит из плоских тонких клеток, называемых *фибромиоцитами* (перитубулярные, или миоидные клетки), которые расположены под соединительной тканью и способны к сокращению, обеспечивая тем самым продвижение клеток через канальцы.

За *сперматогенез* отвечают клетки, образующие сперму, — **сперматогонии**. После деления сперматогоний дочерние клетки проталкиваются в сторону просвета канальца, где дифференцируются в первичные **сперматоциты** — самые крупные половые клетки. Когда сперматоциты делятся для образования **вторичных сперматоцитов**, количество хромосом уменьшается с 46 до 23 (в процессе мейоза). Каждая пара вновь образованных вторичных сперматоцитов быстро делится снова для формирования четырех **сперматид**. Эти мелкие клетки созревают, образуя хвосты, собственные ядра и цитоплазму и формируя **акросомы**, содержащие большой запас ферментов, который позволяет сперматозоидам проникнуть через стенку яйцеклетки.

Зрелый **сперматозоид** состоит из нескольких частей: **головки**, содержащей набор из 23 хромосом (ядро), включая акросому, **средней части**, представленной **митохондриями**, которые обеспечивают клетку энергией для движения, и **хвоста**, движения которого являются основной движущей силой сперматозоида. Тем не менее незрелые сперматозоиды в основном неподвижны и не способны к оплодотворению яйцеклетки. Они попадают в придаток яичка из сети яичка и выводных протоков за счет движения ресничек и потока жидкости. Там незрелые сперматозоиды созревают, превращаясь в активные и подвижные сперматозоиды.

Интерстициальные клетки распределены по сосудистой интерстициальной ткани, окружающей канальцы. Интерстициальные клетки включают в себя фибробласты и секреторные клетки (**клетки Лейдига**), которые известны тем, что образуют и секретируют тестостерон, стимулируют развитие протоков и желез мужского полового тракта в период полового созревания (как правило, в период между 11 и 14 годами), а также способствуют развитию вторичных половых признаков (см. Глоссарий).

РЕПРОДУКТИВНАЯ СИСТЕМА ЯИЧКИ

Советы по раскрашиванию. При раскрашивании яичек, придатка и семявыносящих протоков (А, Е и F) используйте те же цвета, что и для их раскрашивания на с. 155. Используйте красный цвет для U и светлые цвета для G, H, I, S и T. (1) Обратите внимание на то, что на поперечном срезе канальцев сперматогенный эпителий обозначен серым цветом и что просветы канальцев раскрашивать не следует.

ЯИЧКИ А

- БЕЛОЧНАЯ ОБОЛОЧКА А¹
- ПЕРЕГОРОДКА А²
- СЕМЕННЫЕ КАНАЛЬЦЫ В
- СЕТЬ ЯИЧКА С
- ОТВОДЯЩИЕ ПРОТОКИ D

ПРИДАТОК ЯИЧКА Е

- ГОЛОВКА (ПРИДАТКА) Е¹
- ТЕЛО (ПРИДАТКА) Е²
- ХВОСТ (ПРИДАТКА) Е³

СЕМЯВЫНОСЯЩИЙ ПРОТОК F

СПЕРМАТОГЕННЫЙ ЭПИТЕЛИЙ

- СПЕРМАТОГОНИЯ С
- ПЕРВИЧНЫЙ СПЕРМАТОЦИТ H
- ВТОРИЧНЫЙ СПЕРМАТОЦИТ I
- СПЕРМАТИДА J
- СПЕРМАТОЗОИД K

ГОЛОВКА

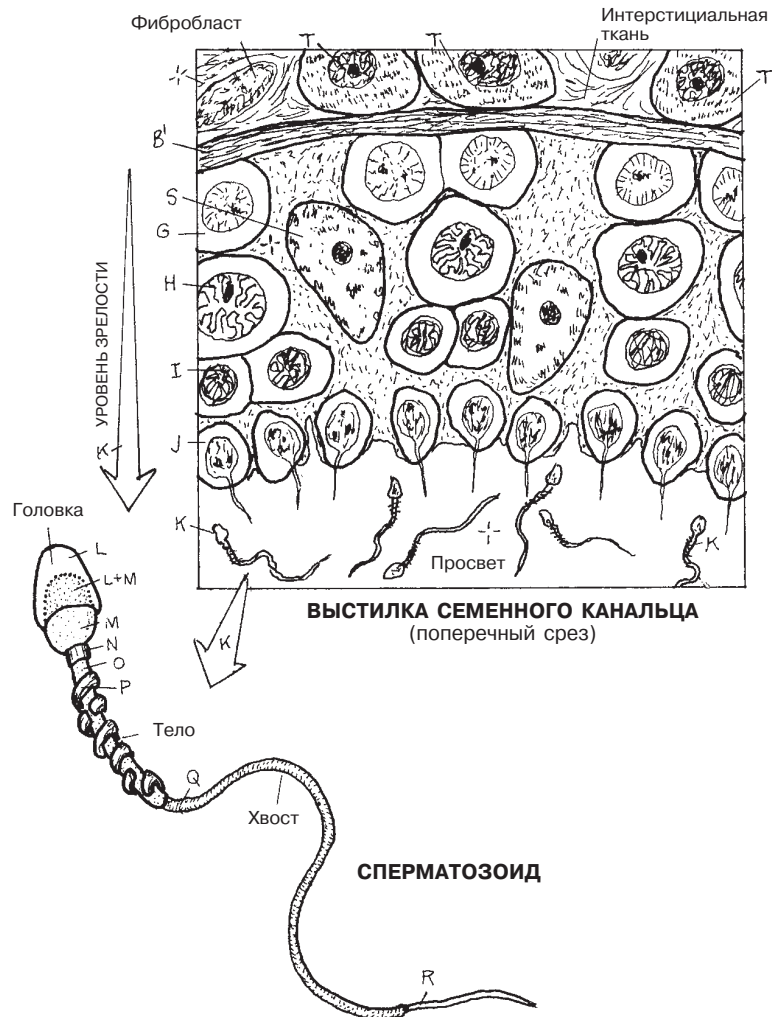
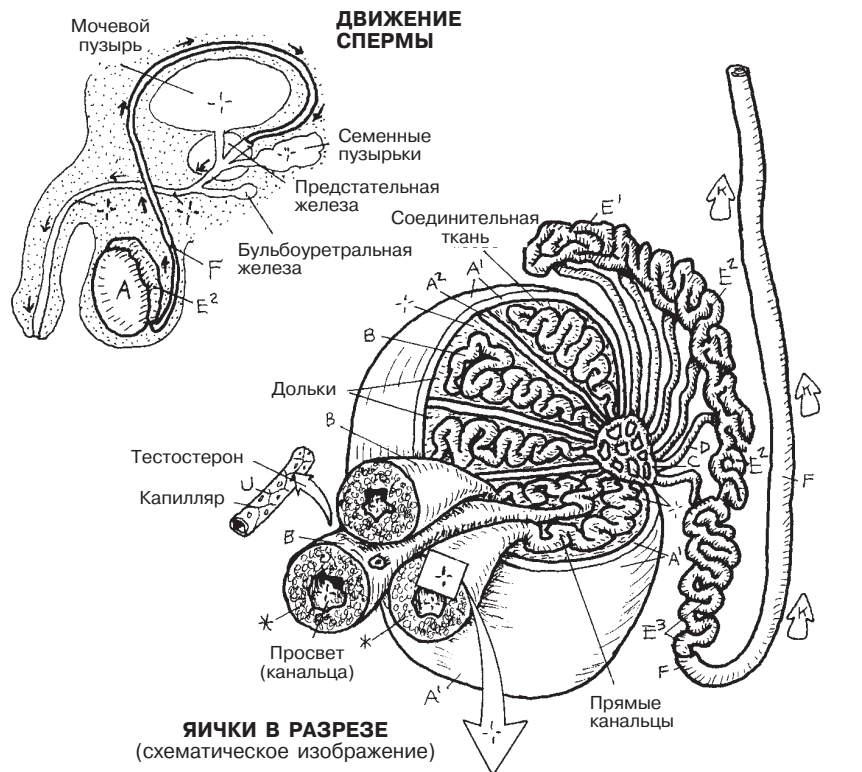
- АКРОСОМА L
- ЯДРО M

ХВОСТ

- ШЕЙКА N
- ПРОМЕЖУТОЧНАЯ ЧАСТЬ (ХВОСТА) O
- МИТОХОНДРИЯ P
- ГЛАВНАЯ ЧАСТЬ (ХВОСТА) Q
- КОНЕЧНАЯ ЧАСТЬ (ХВОСТА) R

КЛЕТКИ СЕРТОЛИ

- (ПОДДЕРЖИВАЮЩИЕ) S
- БАЗАЛЬНАЯ МЕМБРАНА В¹
- ИНТЕРСТИЦИАЛЬНЫЕ КЛЕТКИ (ЛЕЙДИГА) T
- КРОВЕНОСНЫЙ СОСУД U



Прежде чем приступить к раскрашиванию, еще раз рассмотрите иллюстрации в разделах 50 (тазовые мышцы), 51 (мышцы промежности), 113 (артерии таза и промежности) и 155 (мужская половая система).

Длина **мужской уретры** составляет около 20 см. Уретра состоит из трех частей. Первая часть уретры — **простатическая уретра** — полностью погружена в ткань предстательной железы. В этой области уретра получает мочу из мочевого пузыря, сперму из двусторонне расположенных семяизвергательных каналов, семенную жидкость из семенных пузырьков, которые расположены на конце семявыносящих протоков, и большое количество секрета из многочисленных трубчато-альвеолярных желез, открывающихся в мочеиспускательный канал несколькими протоками. Рефлекторное сокращение мышц в области шейки мочевого пузыря предотвращает опорожнение мочи во время изгнания спермы. Основание простаты отделено от мочеполовой диафрагмы (промежностная мембрана) листком фасции, который образован тонкими волокнами мышцы, поднимающей простату, исходящей из диафрагмы таза (см. разд. 50).

Вторая часть уретры — **перепончатая** — спускается к глубокому пространству промежности/ глубокой промежностной мембране. Вспомните строение **мочеполовой диафрагмы** (МПД, см. разд. 51): глубокая промежностная мембрана представлена двумя (верхним и нижним) фасциальными листками (они как два ломтика хлеба в сэндвиче), а «мясо» в «сэндвиче» находится между «ломтиками хлеба» и включает в себя сфинктер уретры, бульбоуретральные железы и глубокие поперечные промежностные мышцы. В этом месте уретра *очень* плотной фиксирована, поэтому часто травмируется (рваные раны и порезы) при острой или тупой травмах промежности в результате автомобильных аварий или падений с высоты.

Губчатая уретра проходит через **луковицу полового члена** и **губчатое тело**. В слизистой оболочке уретры находится большое количество слизистых желез. Сразу после МПД протоки бульбоуретральных желез открываются в губчатую часть уретры. Уретра открывается наружу через отверстие в головке полового члена.

Половой член состоит из трех тел пещеристой ткани, окруженных двумя слоями фасции. **Кавернозные тела** (два боковых) возникают из восходящих ветвей лобковых костей. **Центральное губчатое тело** возникает из **луковицы**, прикрепленной к нижнему фасциальному листку МПД. Каждое тело (из пещеристой ткани) окружено фиброзной капсулой (**белочной оболочкой**), содержит гладкую мускулатуру и состоит из фиброэластических полостей, стенки которых выстланы эндотелием (кавернозные синусы). Три тела связаны вместе пучком **глубокой промежностной фасции** и подвешены цельной структурой глубокими или поверхностными пращевидными связками. Между белочной оболочкой и кожей имеется слой **поверхностной фасции**.

Во время сексуальной активности в ответ на активацию парасимпатического отдела нервной системы артерии этой области расширяются, тем самым приводя к увеличению объема крови в кавернозных синусах и расширению пещеристой ткани. В результате этого глубокие вены, расположенные на периферии пещеристой ткани и в белочной оболочке, прижимаются к капсуле и теряют способность в полной мере дренировать кровь. Половой член увеличивается и становится твердым (**эрекция**), головка при этом остается эластичной.

РЕПРОДУКТИВНАЯ СИСТЕМА МУЖСКИЕ МОЧЕПОЛОВЫЕ СТРУКТУРЫ

Советы по раскрашиванию. Используйте синий цвет для I, красный — для J, желтый — для K и светлые цвета для D, E и G.
(1) Рисунки справа раскрасьте одновременно. Обратите внимание, что поверхностная и глубокая фасции (G и H) были удалены на фронтальном изображении. Раскрасьте рисунки «Строение» и «Поперечный срез полового члена».

УРЕТРА

ПРОСТАТИЧЕСКАЯ А
ПЕРЕПОНЧАТАЯ В
ГУБЧАТАЯ С

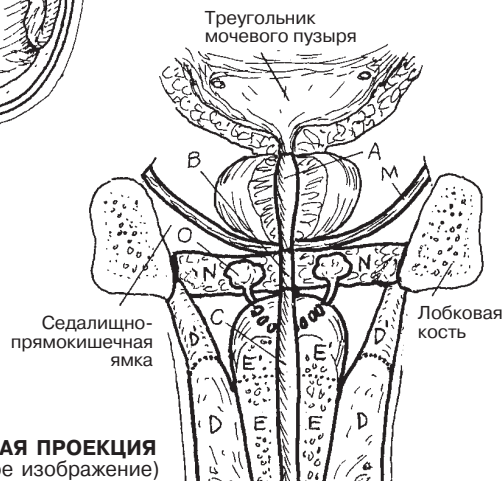
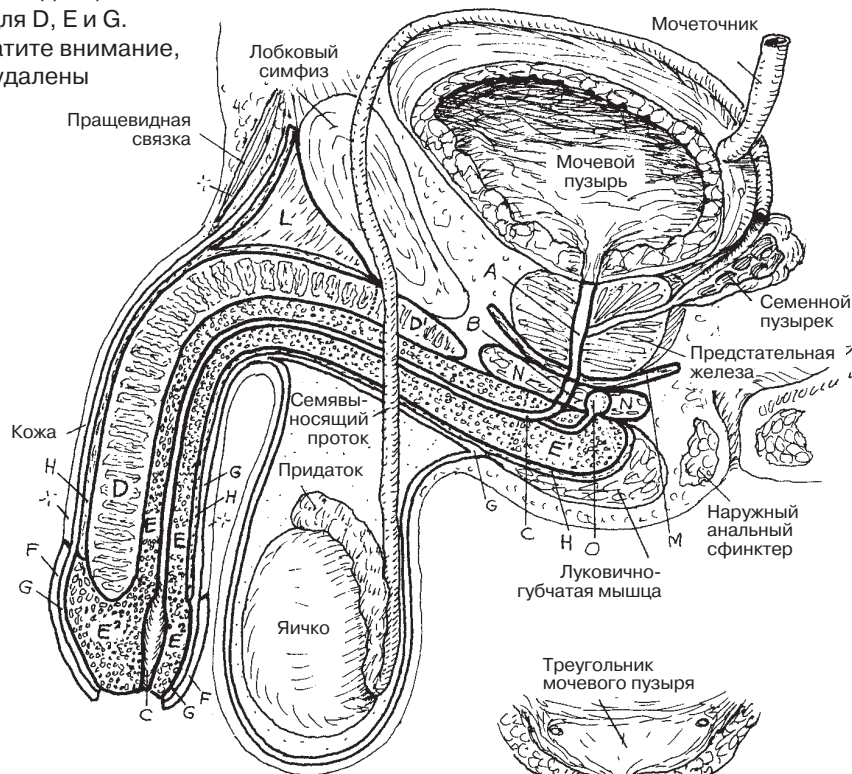
ПОЛОВОЙ ЧЛЕН

КАВЕРНОЗНОЕ ТЕЛО D
НОЖКА ПОЛОВОГО ЧЛЕНА D¹
ГУБЧАТОЕ ТЕЛО E
ЛУКОВИЦА ПОЛОВОГО ЧЛЕНА E¹
ГОЛОВКА ПОЛОВОГО ЧЛЕНА E²
КРАЙНЯЯ ПЛОТЬ F

СВЯЗАННЫЕ СТРУКТУРЫ

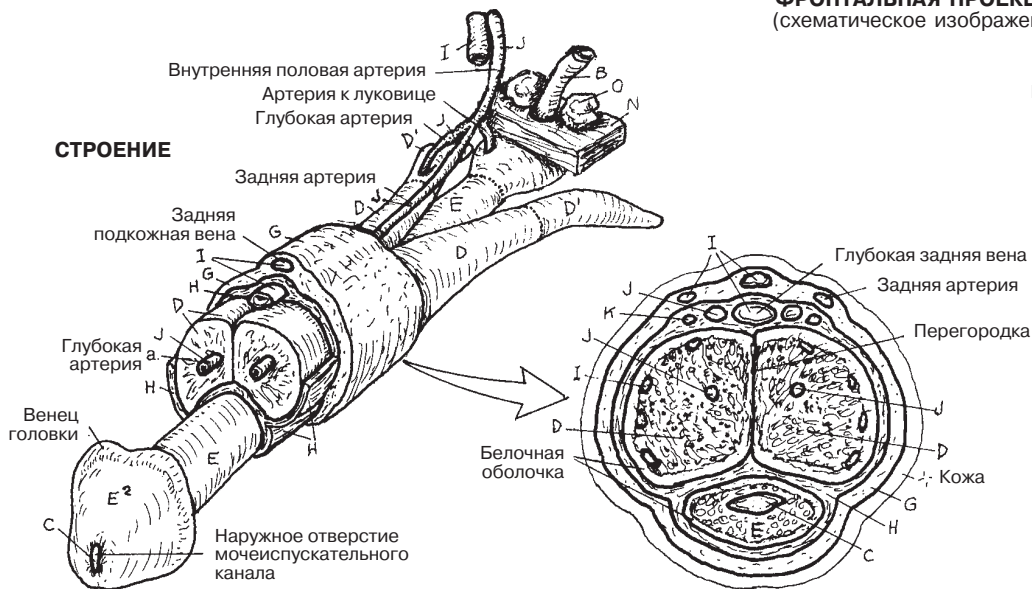
ПОВЕРХНОСТНАЯ ФАСЦИЯ G
ГЛУБОКАЯ ФАСЦИЯ H
ВЕНА I АРТЕРИЯ J НЕРВ K
ПОДВЕШИВАЮЩАЯ СВЯЗКА L
МЫШЦА, ПОДНИМАЮЩАЯ ЗАДНИЙ ПРОХОД
(ДИАФРАГМА ТАЗА) M
МОЧЕПОЛОВАЯ ДИАФРАГМА N
БУЛЬБОУРЕТРАЛЬНЫЕ ЖЕЛЕЗЫ O

САГИТТАЛЬНАЯ ПРОЕКЦИЯ
(схематическое изображение)



ФРОНТАЛЬНАЯ ПРОЕКЦИЯ
(схематическое изображение)

СТРОЕНИЕ



ПОПЕРЕЧНЫЙ СРЕЗ ПОЛОВОГО ЧЛЕНА
(средняя часть)

Основным органом женской репродуктивной системы является **яичник**, производящий женские половые клетки (*яйцеклетки*) и секретирующий *эстроген* и *прогестерон*. Каждый яичник образуется на задней поверхности брюшной стенки в области поясницы в период раннего эмбрионального развития. Как и яички у мужчин, яичник у женщин опускается до тех пор, пока движение не останавливает круглая связка на уровне малого таза. **Матка** служит площадкой для имплантации и питания развивающегося эмбриона/плода. **Маточные трубы** содержат канал для продвижения оплодотворенной или неоплодотворенной яйцеклетки к матке. При имплантации яйцеклетки в маточном конце трубы развивается внематочная беременность, которая может угрожать жизни. **Влагалище**, покрытое фибрино-мышечной оболочкой, принимает половой член во время полового акта, обеспечивает путь для прохождения спермы до матки и является родовым каналом для новорожденного (см. разд. 159 и 160).

Женские **наружные половые органы** (*вульва*) представляют собой структуры, необходимые для проведения полового акта, а также успешного рождения ребенка. Наружные половые органы расположены в области поверхностной фасции промежности. **Большие половые губы** представляют собой складки кожи, заполненные жиром, выступающие спереди от передней комиссуры вульвы, но не соединяющиеся сзади, так как там они становятся частью кожи над промежностью. Медиально по отношению к большим половым губам по обе стороны от влагалища и уретры расположены две тонкие кожные складки, лишенные жира, — **малые половые губы**.

Пространство между малыми половыми губами является **преддверием**, куда открываются влагалище и уретра. Малые половые губы направляются спереди и переходят на **головку и тело клитора**; складки малых половых губ обходят вокруг них, проходят над головкой и телом клитора, как платок (**крайняя плоть**) и под головкой (**уздечка**), как концы платка, связанные друг с другом на шее. Сзади малые половые губы соединяются (*уздечка половых губ*) над сухожильным центром промежности. После начала половой жизни место слияния становится нечетким. Как и у полового члена, у клитора есть эректильные **ножки**, образующиеся из седалищно-лобковых ветвей. Две ножки достигают средней линии, где формируют пещеристое **тело**, со всех сторон покрытое фасцией и кожей и содержащее большое количество сосудов.

Пещеристое тело заканчивается чувствительной **головкой клитора**. Напряжение клитора осуществляется по тому же механизму, что и в половом члене, однако клитор, в отличие от полового члена, не включает в себя уретру. **Луковицы преддверия** гомологичны луковице полового члена, но разделены на два тела. Луковицы преддверия покрыты луковично-губчатыми мышцами и выступают во влагалище во время сексуальной стимуляции. Влагалище до начала половой жизни часто частично закрыто тонкой слизистой мембраной (**девственная плева**). Зрелое влагалище, как правило, окружено тонкой прослойкой оставшейся слизистой мембраны, которая обычно рвется во время сексуальной активности.

РЕПРОДУКТИВНАЯ СИСТЕМА ЖЕНСКАЯ РЕПРОДУКТИВНАЯ СИСТЕМА

Советы по раскрашиванию. (1) Раскрасьте одновременно два верхних рисунка, изображающие внутренние половые структуры. На рисунке медиальной проекции выделите светло-серым цветом двойную линию, представляющую обрезанный край париетальной брюшины и широкую связку (Q), покрывающую стенки таза и брюшной полости. (2) На двух нижних рисунках светлым оттенком серого раскрасьте преддверие (N), куда открываются уретра и влагалище. Также закрасьте отверстия (D¹ и O) и внутренние стенки F.

ВНУТРЕННИЕ ОРГАНЫ

ЯИЧНИК А

МАТОЧНАЯ (ФАЛЛОПИЕВА) ТРУБА В

МАТКА С ВЛАГАЛИЩЕ D

НАРУЖНЫЕ ПОЛОВЫЕ ОРГАНЫ

БОЛЬШИЕ ПОЛОВЫЕ ГУБЫ E

МАЛЫЕ ПОЛОВЫЕ ГУБЫ F

УЗДЕЧКА (КЛИТОРА) G

КРАЙНЯЯ ПЛОТЬ (КЛИТОРА) H

КЛИТОР I ГОЛОВКА I'

ТЕЛО J НОЖКА K

ЛУКОВИЦА ПРЕДДВЕРИЯ L

ВЕСТИБУЛЯРНАЯ ЖЕЛЕЗА/ПРОТОК M

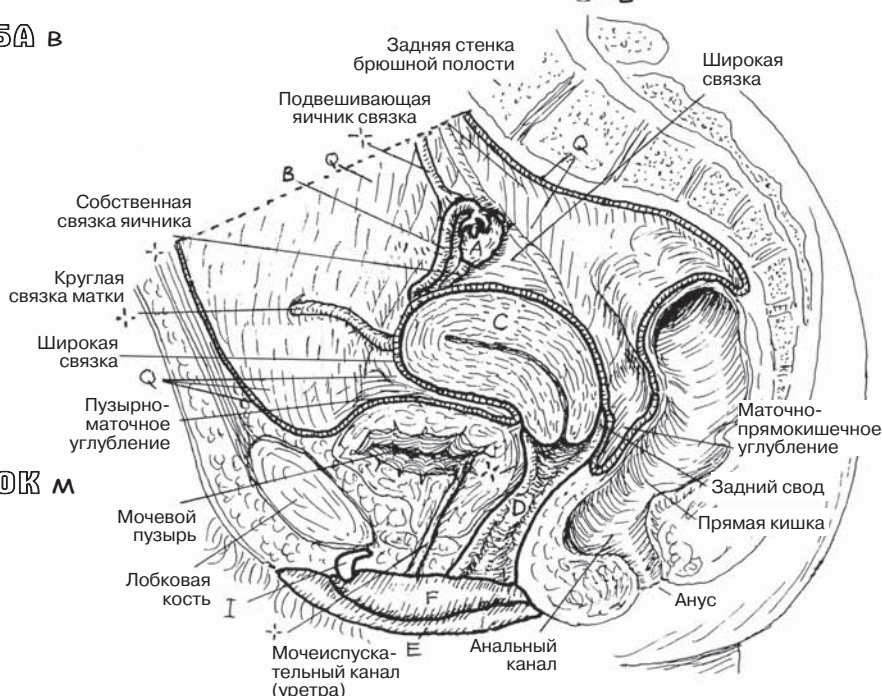
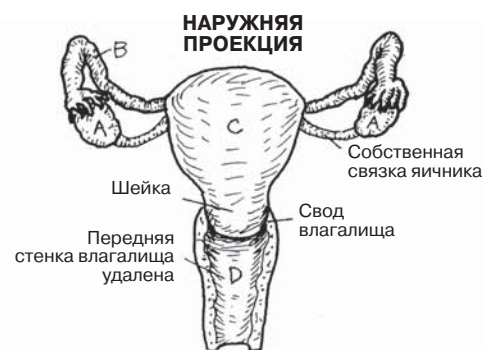ПРЕДДВЕРИЕ (ВЛАГАЛИЩА) N*

ОТВЕРСТИЕ УРЕТРЫ O

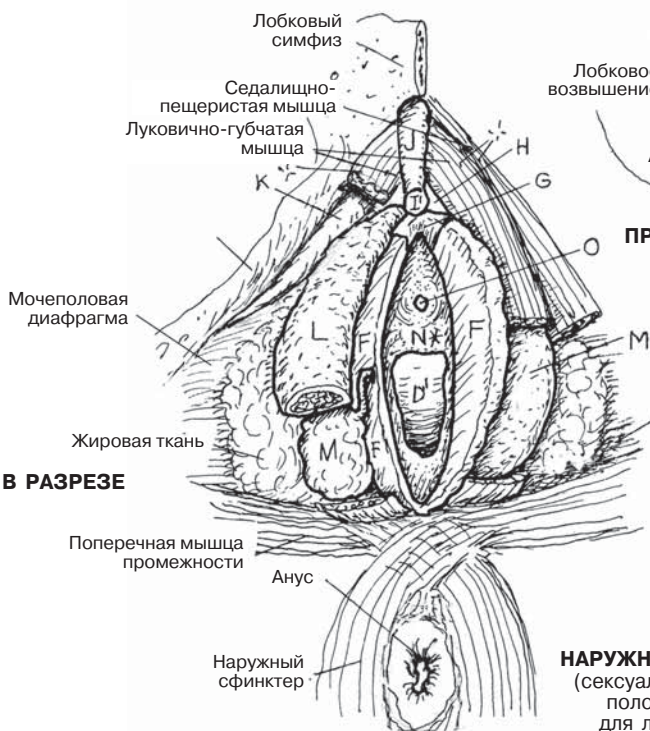ОТВЕРСТИЕ ВЛАГАЛИЩА D¹

ДЕВСТВЕННАЯ ПЛЕВА P

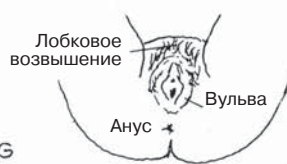ПАРИЕТАЛЬНАЯ БРЮШИНА Q



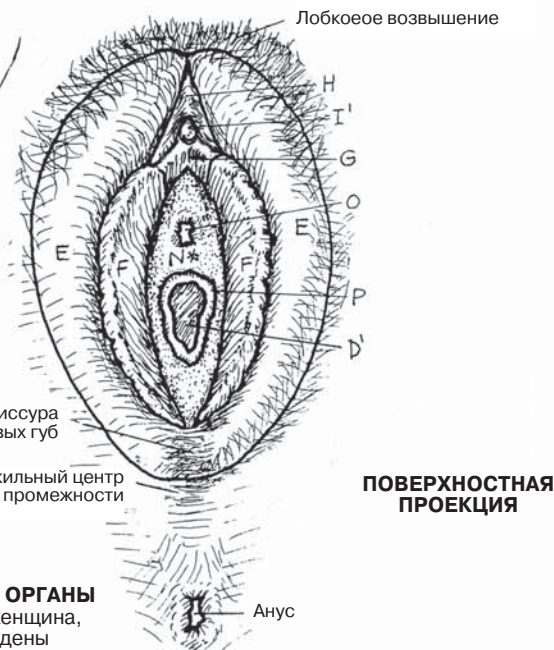МЕДИАЛЬНАЯ ПРОЕКЦИЯ
(правая сторона, мочеполовые структуры)



ВИД В РАЗРЕЗЕ



ЖЕНСКАЯ ПРОМЕЖНОСТЬ



ПОВЕРХНОСТНАЯ ПРОЕКЦИЯ

НАРУЖНЫЕ ПОЛОВЫЕ ОРГАНЫ
(сексуально активная женщина, половые губы разведены для лучшей визуализации)

Яичники, имеющие не более 3 см в длину и 1,5 см в ширину, находятся в полости малого таза и соединены с задним слоем двойной складки париетальной брюшины (**широкая связка матки**), покрывающей яичники, маточные трубы и матку (см. разд. 160). Между яичником и отверстием **маточной трубы** (окруженным **бахромками**) существует сообщающееся с брюшной полостью пространство, движение в котором возможно только в одном направлении. После выхода из яичника яйцеклетка должна миновать это пространство, иначе ее жизнеспособность утрачивается.

Яичник выстлан одним слоем кубических клеток мезотелиального происхождения. Примордиальные фолликулы мигрируют из желточного мешка зародыша в **строму яичника** и пролиферируют. Развиваются сотни тысяч этих клеток, но созревают лишь несколько сотен.

Двумя основными функциями яичника являются (1) развитие женских половых клеток (**яйцеклеток**) в фазе пролиферации менструального цикла и (2) секреция **эстрогена** и **прогестерона** в фазе секреции. В яичнике находится множество фолликулов на разных стадиях развития, поддерживающих клеток и рыхлая волокнистая соединительная ткань (**строма яичника**). Фолликул состоит из незрелой половой клетки (**ооцита**), окруженной одним или несколькими слоями неполовых фолликулярных клеток.

Развитие **яйцеклетки** начинается с **примордиального фолликула** — ооцита с одним слоем фолликулярных клеток. По мере созревания и увеличения в размере ооцита вокруг него возрастает количество фолликулярных клеток, и формируется **первичный фолликул**. Во **вторичных фолликулах** появляется небольшая **полость**, заполненная фолликулярной жидкостью. Полость продолжает расширяться за счет фолликулярных клеток, которые отделяются от ооцита, оставляя только один слой (**зрелый фолликул**, или **граафов пузырек**). Зрелые фолликулы секретируют эстроген в фазе пролиферации. Фолликулы, остановившиеся в развитии на какой-либо стадии, называются атретическими телами.

Приблизительно на 14-й день цикла (см. «Яичниковый цикл») состоящая из гликопротеинов **прозрачная (= блестящая) оболочка** окружает зрелый фолликул, полностью готовый к овуляции. Окруженная **лучистым венцом** фолликулярных клеток и прозрачной оболочкой яйцеклетка прорывается из фолликула в «принимающие ворсинки» (**бахромки**) маточной трубы. **Лопнувший фолликул**, оставшийся без ооцита, подвергается инволюции, заполняясь кровью и соединительной тканью (**геморрагическая киста яичника**), и называется **желтым телом**. В желтом теле содержится большое количество жиров, необходимых для последующей секреции стероидных гормонов.

Желтое тело выделяет эстроген и прогестерон в фазе **секреции**. В случае беременности эта секреция обеспечит развитие эмбриона/плода до трех месяцев. Если оплодотворения не происходит, желтое тело преобразуется в **беловатое тело**. Фолликулы, желтые и беловатые тела, относящиеся к нескольким следующим друг за другом циклам, часто присутствуют в яичниках одновременно.

РЕПРОДУКТИВНАЯ СИСТЕМА ЯИЧНИКИ

СТРУКТУРЫ ЯИЧНИКА

ЭПИТЕЛИЙ/БЕЛОЧНАЯ ОБОЛОЧКА А
СОЕДИНИТЕЛЬНОТКАННАЯ СТРОМА В*

РАЗВИТИЕ ООЦИТА

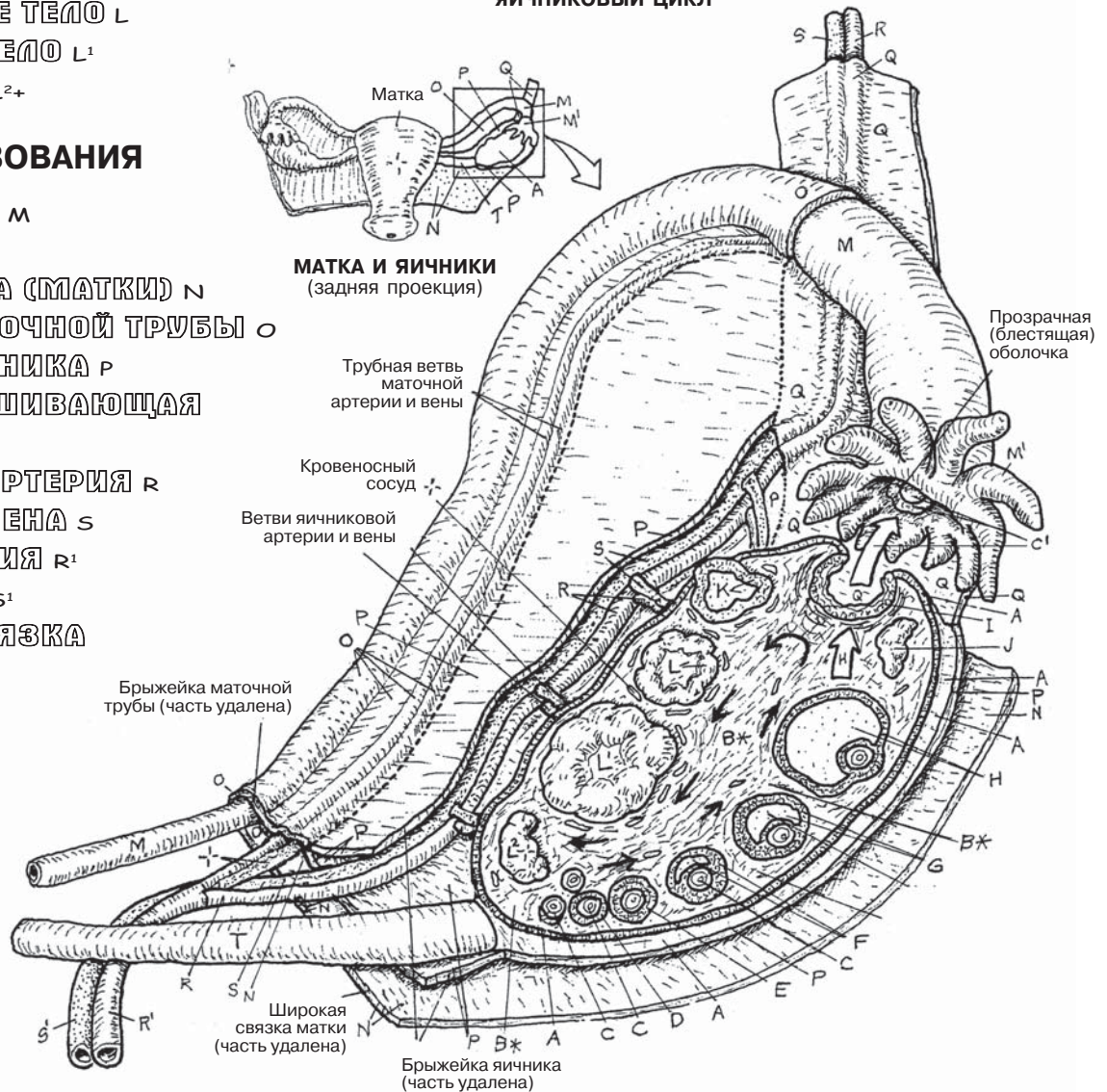
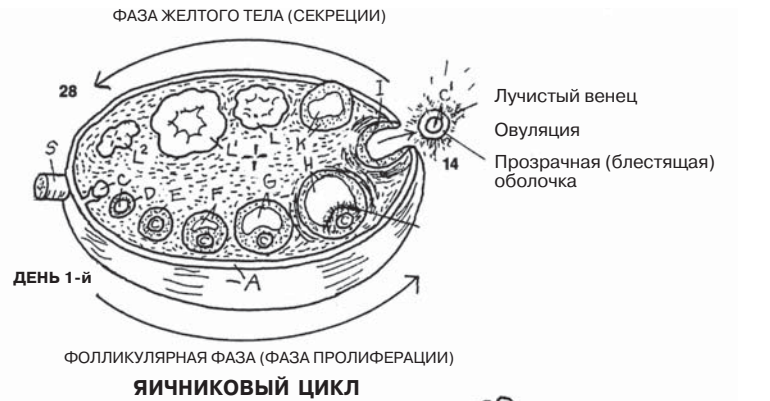- ООЦИТ/ЯЙЦЕКЛЕТКА С
- ПРИМОРДИАЛЬНЫЙ ФОЛЛИКУЛ Д
- ПЕРВИЧНЫЙ ФОЛЛИКУЛ Е
- ВТОРИЧНЫЙ ФОЛЛИКУЛ F
- ЗРЕЮЩИЙ ФОЛЛИКУЛ G
- ЗРЕЛЫЙ ФОЛЛИКУЛ (ГРААФОВ ПУЗЫРЕК) H
- ЛОПНУВШИЙ ФОЛЛИКУЛ I
- ВЫШЕДШАЯ ЯЙЦЕКЛЕТКА C1
- АТРЕТИЧЕСКОЕ ТЕЛО J
- ГЕМОРРАГИЧЕСКАЯ КИСТА ЯИЧНИКА K
- НЕЗРЕЛОЕ ЖЕЛТОЕ ТЕЛО L
- ЗРЕЛОЕ ЖЕЛТОЕ ТЕЛО L¹
- БЕЛОВАТОЕ ТЕЛО L²⁺

СОСЕДНИЕ ОБРАЗОВАНИЯ

- МАТОЧНАЯ ТРУБА M
- БАХРОМКИ M¹
- ШИРОКАЯ СВЯЗКА (МАТКИ) N
- БРЫЖЕЙКА МАТОЧНОЙ ТРУБЫ O
- БРЫЖЕЙКА ЯИЧНИКА P
- СВЯЗКА, ПОДВЕШИВАЮЩАЯ ЯИЧНИК Q
- ЯИЧНИКОВАЯ АРТЕРИЯ R
- ЯИЧНИКОВАЯ ВЕНА S
- МАТОЧНАЯ АРТЕРИЯ R¹
- МАТОЧНАЯ ВЕНА S¹
- СОБСТВЕННАЯ СВЯЗКА ЯИЧНИКА T

ЗАДНЯЯ ПРОЕКЦИЯ
(схематическое изображение)

Советы по раскрашиванию. Используйте те же цвета, что и в разд. 158, для раскрашивания яичника (А) и маточной трубы (М). Выделите красным цветом К и R, желтым — L, голубым — S и очень светлыми цветами — С–J, М, О и Р. (1) Раскрасьте оба рисунка, изображающих развитие женской половой клетки в яичнике. Ооцит (С) раскрасьте во всех фазах, вплоть до овуляции. На заднем плане большого рисунка раскрасьте серым цветом строму (В).



Матка и маточные трубы покрыты идущей сверху вниз U-образной складкой **широкой связки матки**. Маточные трубы, находящиеся в части широкой связки — брыжейке маточной трубы, — являются латеральным продолжением матки. Трубы выстланы реснитчатым цилиндрическим эпителием, насыщенным питательными веществами, под которым находятся соединительная ткань и гладкая мускулатура. Ритмичные сокращения мышц способствуют передвижению яйцеклетки от фимбрий до **полости матки** (если яйцеклетка достигла просвета трубы), а эпителий снабжает ее питательными веществами. В маточной трубе, длина которой составляет около 10 см, выделяют три участка: дистально расположенные **бахромки** (тонкие выросты), проводящие яйцеклетку в полость трубы; **ампулу** — наиболее широкую часть трубы; **перешеек**, просвет которого сужается вблизи полости матки.

Матка — грушевидный орган длиной около 7–8 см; в период беременности она значительно увеличивается. Верхняя часть (выше отверстий маточных труб) называется **дном матки**; средняя часть — **телом матки**; нижняя часть — **шейкой матки** (ее длина 2–3 см).

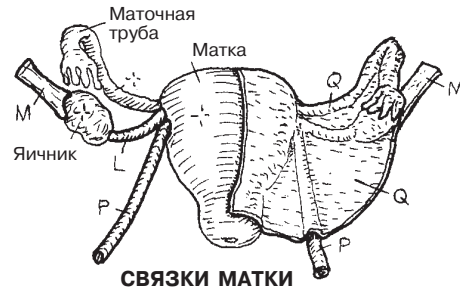
Относительно влагалища матка наклонена кпереди (*anteversio*) и изогнута кпереди (*anteflexio*). Шейка матки вдаётся в верхнюю часть влагалища практически под прямым углом; тело матки изогнуто и наклонено кпереди над мочевым пузырем. Отклонение или изгиб кзади (*retroflexio/retroversio*) встречаются редко, в основном у рожавших женщин. Изогнутая кзади матка предрасположена к постепенному выпадению в полость влагалища (пролапсу), поскольку матка больше приближена к оси шейки/влагалища. Пролапс предотвращают соответствующее строение таза, а также мочеполовая диафрагма, сухожильный центр промежности и множество связок (широкая связка матки и уплотнения фасции таза; на рисунках не показаны), прикрепляющих матку и маточные трубы к стенкам таза и крестцу. Стенка матки состоит из толстого слоя мышечных волокон (**миометрия**) и железистого покровного слоя разной толщины (**эндометрия**), чрезвычайно чувствительного к эстрогену и прогестерону.

В *шейке* матки выделяют две части: верхнюю надвлагалищную часть и нижнюю влагалищную часть. Слизистая оболочка шейки матки образует складки, препятствующие проникновению бактерий в полость матки. В отличие от слизистой тела матки, толщина слизистой шейки циклически не меняется.

Влагалище представляет собой эластический фиброзно-мышечный полый орган, имеющий форму трубки, покрытый многослойным плоским эпителием. Передняя и задняя поверхности слизистой обычно соприкасаются. В передней стенке влагалища проходит короткий (длиной 4 см) мочеиспускательный канал. Слизистая не содержит желез; во время полового акта секрет образуется из транссудата плазмы из капилляров и из желез шейки, а также из мужских бульбоуретральных желез. Оболочка влагалища содержит малое количество чувствительных рецепторов. Стенки верхней части влагалища, охватывая влагалищную часть шейки матки, образуют вокруг нее узкую щель — свод влагалища. Задняя часть **свода** во время полового акта способна значительно расширяться.

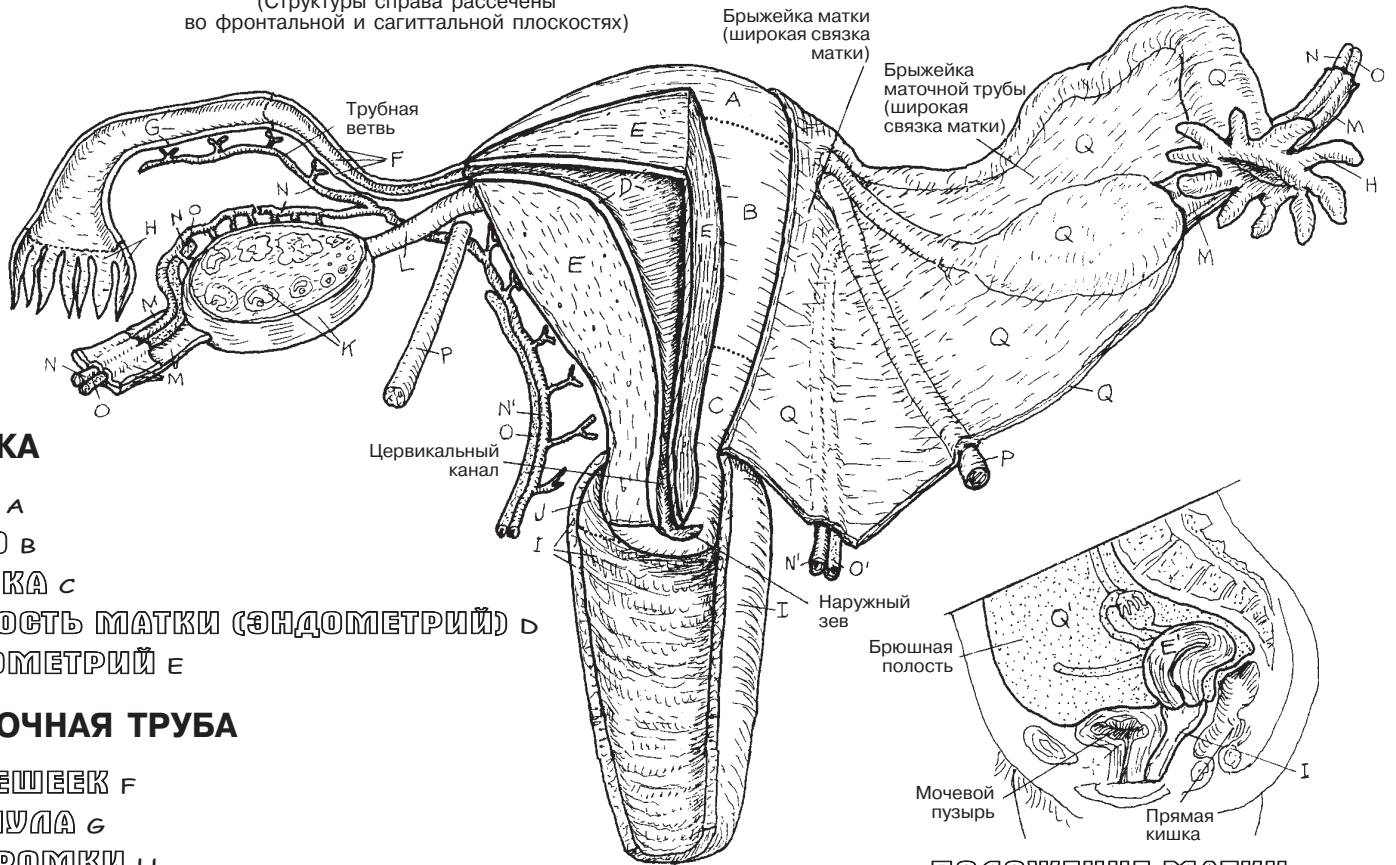
РЕПРОДУКТИВНАЯ СИСТЕМА МАТКА, МАТОЧНЫЕ ТРУБЫ, ВЛАГАЛИЩЕ

Советы по раскрашиванию. Для N используйте красный цвет, для O — синий, для D, E и Q — светлые цвета. (1) Начните с левой половины большого рисунка. Здесь изображена только часть яичника и маточных вен. Нервы и лимфатические сосуды, сопровождающие артерии и вены, не показаны. (2) Раскрасьте изображения матки в положениях антефлексии и ретрофлексии; на верхнем рисунке раскрасьте основные связки матки.



СВЯЗКИ МАТКИ

ПЕРЕДНЯЯ ПРОЕКЦИЯ
(Структуры справа рассечены во фронтальной и сагиттальной плоскостях)



МАТКА

- ДНО А
- ТЕЛО В
- ШЕЙКА С
- ПОЛОСТЬ МАТКИ (ЭНДОМЕТРИЙ) D
- МИОМЕТРИЙ E

МАТОЧНАЯ ТРУБА

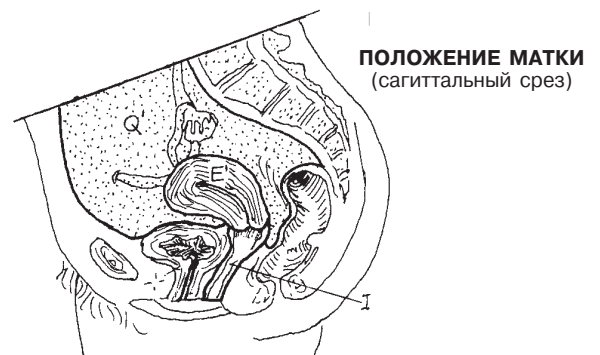- ПЕРЕШЕЕК F
- АМПУЛА G
- БАХРОМКИ H

- ВЛАГАЛИЩЕ I
- СВОД ВЛАГАЛИЩА J

СОСЕДНИЕ СТРУКТУРЫ

- ЯИЧНИК K
- СОБСТВЕННАЯ СВЯЗКА ЯИЧНИКА L
- СВЯЗКА, ПОДВЕШИВАЮЩАЯ ЯИЧНИК M
- ЯИЧНИКОВАЯ АРТЕРИЯ N
- ЯИЧНИКОВАЯ ВЕНА O
- КРУГЛАЯ СВЯЗКА МАТКИ P
- МАТОЧНАЯ АРТЕРИЯ N'
- МАТОЧНАЯ ВЕНА O'
- ШИРОКАЯ СВЯЗКА МАТКИ Q (БРЮШИНА Q')

**ПОЛОЖЕНИЕ МАТКИ
РЕТРОФЛЕКСИО
(ЗАПРОКИДЫВАНИЕ КЗАДИ) E'**



**ПОЛОЖЕНИЕ МАТКИ
(сагиттальный срез)**

АНТЕФЛЕКСИО (НОРМА) E'

Женский репродуктивный цикл, инициируемый и поддерживаемый гормонами, длится 28 дней. Во время него происходят значительные изменения в структуре фолликулов и эндометрия. Цикл, начинающийся в возрасте около 12 лет (*менархе*) и заканчивающийся примерно в 45 лет (*менопауза*), характеризуется периодами отторжения и выведения эндометрия (**менструация**). В течение каждого цикла изменения, постепенно происходящие в яичнике и матке, служат для развития и высвобождения женской половой клетки с целью возможного оплодотворения мужской половой клеткой и для подготовки эндометрия к имплантации оплодотворенной яйцеклетки.

Период менструации составляет первые пять дней цикла, в которые происходит отторжение эндометрия, сопровождаемое кровотечением. Рост эндометрия начинается примерно на пятый день **менструального цикла**. Этот рост происходит под воздействием гормонов из фолликулов яичника (в свою очередь, регулирующихся гормонами передней доли гипофиза — ФСГ и ЛГ). Уровень гормонов практически постоянен, но имеет огромное влияние на рост эндометрия. В последние несколько дней предыдущего цикла и первые несколько дней следующего эти гормоны (**ФСГ, ЛГ**) и эстроген обуславливают изменения в матке и стимулируют созревание фолликулов.

Фолликулы начинают выделять эстроген примерно на 7-й день; увеличение уровня эстрогена влияет на рост эндометрия. Примерно на 14-й день уровень ЛГ в крови достигает пиковых значений, что одновременно с повышением титров ФСГ и эстрогена приводит к овуляции. **Зрелый фолликул** лопается, и незрелая яйцеклетка попадает на бахромки маточной трубы. В последующие овуляции лопнувший фолликул подвергается значительным изменениям (трансформация в **желтое тело**), происходящим под влиянием лютеинизирующего гормона (ЛГ). Примерно на 21-й день желтое тело секретирует **прогестерон и эстроген**, приводящие к усилению развития желез эндометрия. Вскоре строма становится отечной из-за выделений. **Спиральные артерии** вынуждены извиваться вокруг большого количества разрастающихся желез. Если оплодотворение произошло примерно на 16-й день, желтое тело становится основным источником гормонов в течение следующих 90 дней.

Если оплодотворения не произошло, желтое тело подвергается инволюции (формируя **беловатое тело**) примерно на 26-й день, и уровень прогестерона и эстрогена стремительно падает. В отсутствие гормональной стимуляции секреция желез эндометрия снижается вместе с абсорбцией жидкости венами, и в короткий промежуток времени ткани оседают. Спиральные артерии из-за произошедших изменений изгибаются, рвутся, возникает **кровотечение** значительной силы, нарушающее целостность эндотелия, желез и соединительной ткани. Структурное единство базального слоя эндометрия существенно нарушается. Рефлекторное сужение сосудов уменьшает кровотечение. Поврежденные ткани (эндометрий, ткани желез), кровь и одна или несколько неоплодотворенных яйцеклеток выходят во влагалище. Через 3–5 дней **менструации** высота эндометрия составляет около 1 мм. В течение следующих двух недель он восстанавливается до высоты примерно в 5 мм.

РЕПРОДУКТИВНАЯ СИСТЕМА МЕНСТРУАЛЬНЫЙ ЦИКЛ

Советы по раскрашиванию. Для В используйте желтый цвет, для G-G² — красный, для А — какой-либо светлый оттенок. (1) Раскрасьте график менструального цикла, расположенный под основной схемой. На рисунке «Влияние гормонов» раскрасьте стрелки С и D. Затем раскрасьте кривые уровней гормонов С и D на основной схеме, а также разные стадии развития фолликулов в яичнике, показанные в ее верхней части. Обратите внимание на влияние гормонов на изменение фолликулов (А, В). (2) На рисунке «Влияние гормонов» раскрасьте стрелки Е и F и эндометрий. На основной схеме раскрасьте кривые уровней гормонов Е и F, а также изменения в матке в течение менструального цикла, обращая внимание на влияние гормонов на рост эндометрия и менструацию. Раскрасьте только эпителий, железы и сосуды эндометрия; соединительную ткань не раскрашивайте. (3) Указаны примерные дни цикла. Кривые уровней гормонов отражают их относительное содержание в плазме крови, а не абсолютные значения.

ЯИЧНИКОВЫЙ ЦИКЛ

- ПРИМОРДИАЛЬНЫЙ ФОЛЛИКУЛ А
- ПЕРВИЧНЫЙ ФОЛЛИКУЛ А¹
- ВТОРИЧНЫЙ ФОЛЛИКУЛ А²
- ЗРЕЛЫЙ ФОЛЛИКУЛ А³
- ОВУЛЯЦИЯ А⁴
- ЖЕЛТОЕ ТЕЛО В, В¹
- БЕЛОВАТОЕ ТЕЛО В² +

ГОРМОНАЛЬНЫЙ ЦИКЛ

ГОРМОНЫ ГИПОФИЗА

ФСГ С ЛГ D

ГОРМОНЫ ЯИЧНИКА

ЭСТРОГЕН E ПРОГЕСТЕРОН F

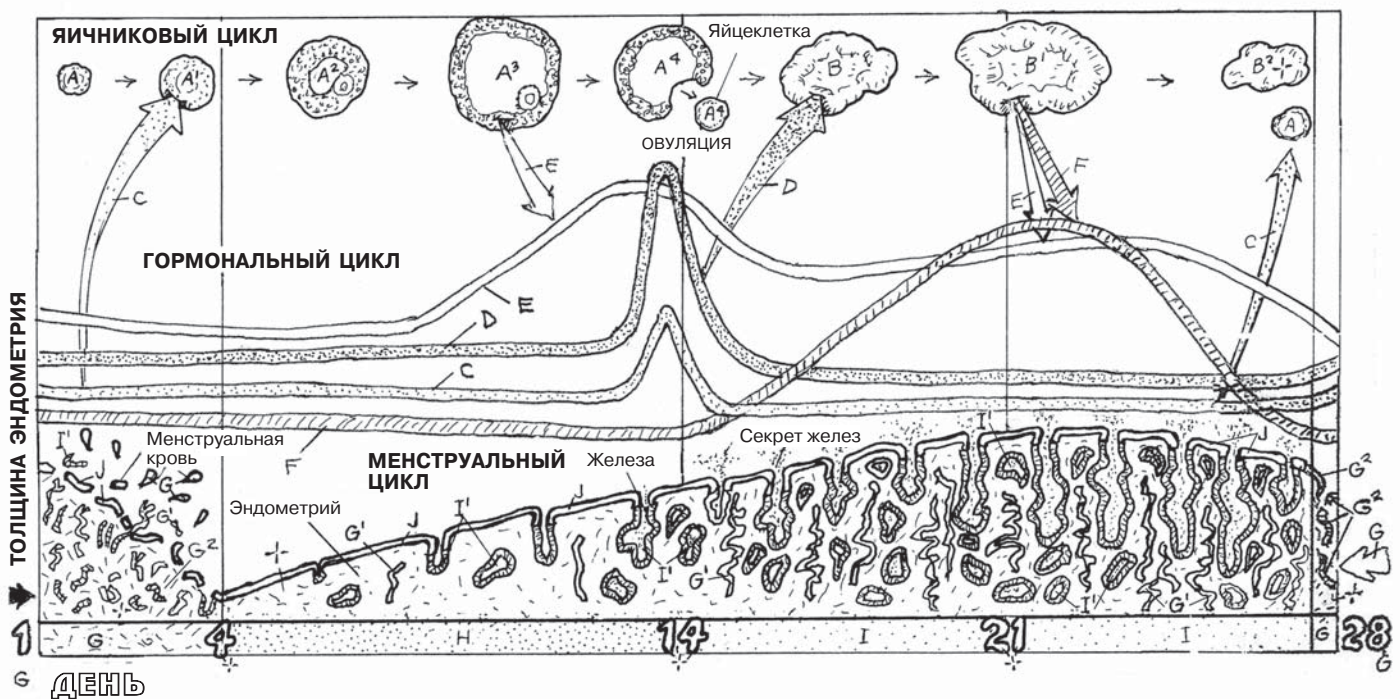
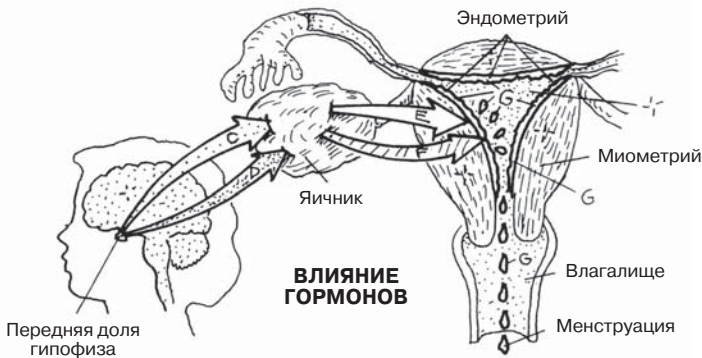
МЕНСТРУАЛЬНЫЙ ЦИКЛ

ФАЗЫ

- МЕНСТРУАЦИЯ G
- ПРОЛИФЕРАТИВНАЯ H
- СЕКРЕТОРНАЯ I

ЭНДОМЕТРИЙ

- ЭПИТЕЛИЙ J
- ЖЕЛЕЗЫ I¹
- СПИРАЛЬНАЯ АРТЕРИЯ G¹ /
- КРОВОТЕЧЕНИЕ G²



Молочная железа (как у женщин, так и у мужчин) окружена **поверхностной** (подкожной) **фасцией**, расположенной над большой грудной мышцей на передней стенке грудной клетки. Железа состоит из жировой соединительной ткани, нервов, кровеносных и лимфатических сосудов. Жировая ткань поддерживается лежащими поверх мышцы расширенными частями **глубокой фасции (поддерживающими связками)**, заметнее функционирующими у молодых женщин в постпубертатном периоде. Вместе с жировой тканью в железе содержится сеть ветвящихся протоков *молочной железы*. У мужчин, а также у женщин вне периода беременности (лактации) эти протоки не развиты, с ними практически не сообщаются альвеолярные железы. В период полового созревания повышенная секреция эстрогена в яичниках (и, возможно, в надпочечниках) вызывает у женщин увеличение соска и околососкового кружка, а также усиливает пролиферацию жировой ткани железы. В результате молочная железа увеличивается (при этом размер и форма груди индивидуальны).

На ранних сроках беременности система **протоков молочных желез** подвергается значительной пролиферации, и формируются небольшие, нефункционирующие **трубчатые** и **альвеолярные (трубчато-альвеолярные) железы**, открывающиеся в выводные протоки. Несколько желез и протоков составляют **дольку**. Несколько долек и общий долевой проток образуют **долю**, которых насчитывается примерно 15–20. Долевые протоки, соединяясь, образуют около 20 **выводных протоков**, имеющих расширение у основания соска — **млечный синус**, а затем вновь сужающихся. В период лактации эти синусы служат резервуаром для молока. **Сосок** содержит пигментированную кожу и волокна гладкой мускулатуры, окруженной соединительной тканью. Эрекция соска может усиливать ток молока по протокам. **Околососковый кружок** (ареола) более пигментирован, чем окружающая кожа, и содержит сальные железы, секрет которых смазывает кожу во время кормления. На поздних сроках беременности альвеолярные железы созревают и начинают выделять молоко. Максимальная продукция молока наблюдается после рождения ребенка; это происходит в результате действия гормонов, влияющих на клетки желез. Движение молока по протокам и выделение молока из соска — это результат нейроэндокринного рефлекса, вызываемого сосанием груди ребенком.

Лимфатические сосуды — важная часть молочной железы; во время лактации они уменьшают содержание жира в молоке. Также они удаляют возбудителей инфекции и раковые клетки из молочной железы в другие области организма. Возможное распространение метастазов или инфекции показаны на рисунке слева.

РЕПРОДУКТИВНАЯ СИСТЕМА МОЛОЧНЫЕ ЖЕЛЕЗЫ

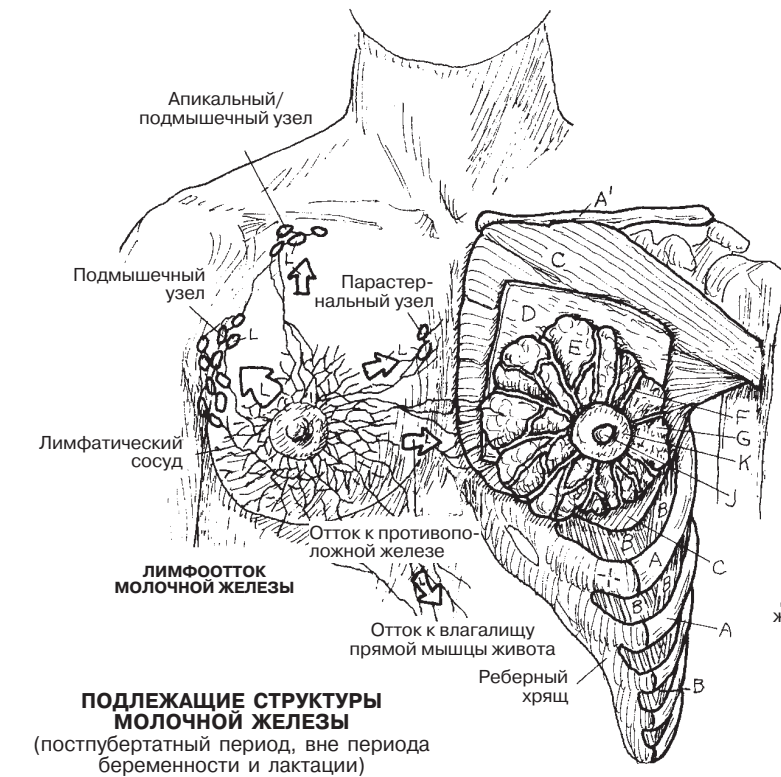
Советы по раскрашиванию. Для Е используйте желтый цвет; для К — розовый или коричневый; для J — тот же цвет, но более темный; для А, D и G — светлые цвета. (1) Раскрасьте два изображения молочной железы и подлежащих структур. (2) Раскрасьте стрелки, показывающие направление тока лимфы, и лимфоузлы этой области. Обратите внимание на сеть лимфатических сосудов. (3) Раскрасьте схемы развития молочной железы. (4) Раскрасьте увеличенный рисунок желез и протоков в правом нижнем углу.

КОСТИ

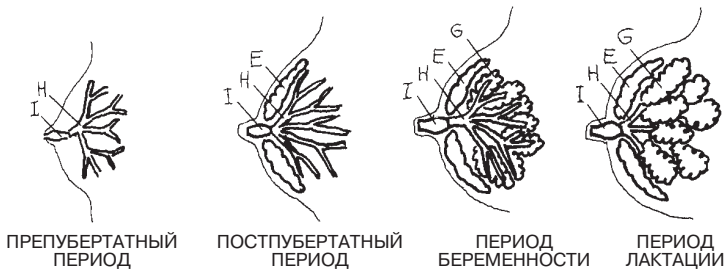
РЕБРО А КЛЮЧИЦА А'

МЫШЦЫ И ФАЦИИ

МЕЖРЕБЕРНЫЕ МЫШЦЫ В
БОЛЬШАЯ ГРУДНАЯ МЫШЦА С
ГЛУБОКАЯ ФАЦИЯ Д



ПОДЛЕЖАЩИЕ СТРУКТУРЫ МОЛОЧНОЙ ЖЕЛЕЗЫ
(постпубертатный период, вне периода беременности и лактации)

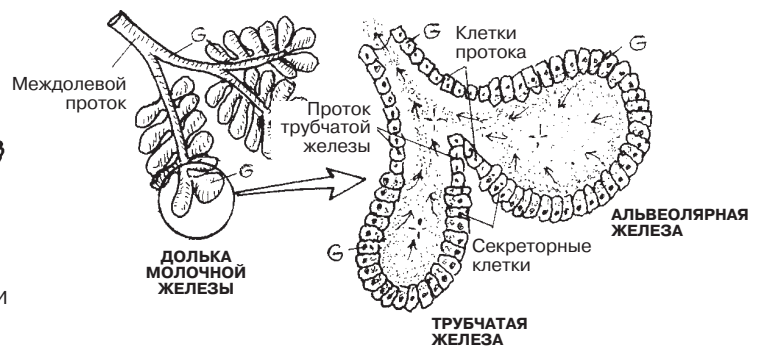
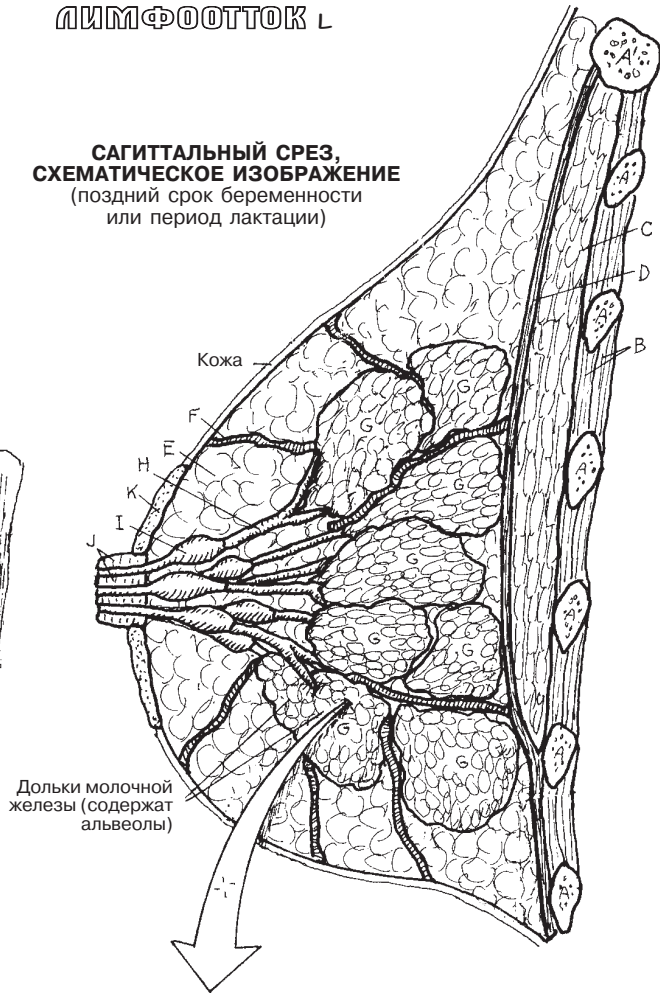


РАЗВИТИЕ МОЛОЧНОЙ ЖЕЛЕЗЫ

МОЛОЧНАЯ ЖЕЛЕЗА

ПОВЕРХНОСТНАЯ ФАЦИЯ (ЖИРОВАЯ ТКАНЬ) Е
ПОДДЕРЖИВАЮЩАЯ СВЯЗКА F
ДОЛЯ МОЛОЧНОЙ ЖЕЛЕЗЫ G
ПРОТОК МОЛОЧНОЙ ЖЕЛЕЗЫ H
МЛЕЧНЫЙ СИНУС I
СОСОК J
ОКОЛОСОСКОВЫЙ КРУЖОК K
ЛИМФОТОТОК L

САГИТТАЛЬНЫЙ СРЕЗ, СХЕМАТИЧЕСКОЕ ИЗОБРАЖЕНИЕ
(поздний срок беременности или период лактации)



БИБЛИОГРАФИЯ

- Alberts, B., Johnson, A., Lewis, J., Raff, M., Roberts, K., and Walter, P. *Molecular Biology of the Cell*, 4th ed. Garland Science, New York, 2002
- Blumenfeld, H. *Neuroanatomy through Clinical Cases*. Sinauer and Associates, Sunderland, MA, 2002
- Burkitt, H.G., Young, B., and Heath, J.W. *Wheater's Functional Histology*. Churchill Livingstone, Edinburgh, 1993
- Diamond, M.C., Scheibel A.B., and Elson, L.M. *The Human Brain Coloring Book*. HarperCollins, New York, 1985
- Dickenson, R.L. *Human Sex Anatomy*, 2nd ed. Williams & Wilkins, Baltimore, 1949
- Dorland's Illustrated Medical Dictionary*, 30th ed. Saunders/Elsevier, Philadelphia, 2003
- DuBrul, L. *Sicher's Oral Anatomy*, 7th ed. C.V. Mosby, St. Louis, 1980
- Eroschenko, V.P. *DiFiore's Atlas of Histology with Functional Correlations*, 11th ed. Wolters Kluwer/Lippincott, Williams & Wilkins, Philadelphia, 2008
- Foerster, O. *The Dermatomes in Man*. Brain 56:1–39, 1933
- Gazzaniga, M.S. (ed.-in-chief), *The Cognitive Neurosciences III*. MIT Press, Cambridge, MA, 2004
- Gilroy, A.M., MacPherson, B.R., and Ross, L.M. (eds.). *Atlas of Anatomy*, Thieme, New York, 2009
- Guyton, A.C., and Hall, J.E. *Textbook of Medical Physiology*, 10th ed. W.B. Saunders, Philadelphia, 2000
- Haymaker, W.B., and Woodhall, B. *Peripheral Nerve Injuries: Principles of Diagnosis*, 2nd ed. W.B. Saunders, Philadelphia, 1953
- Hoppenfeld, S. *Physical Examination of the Spine and Extremities*. Appleton-Century-Crofts, New York, 1976
- Huettel, S.A., Song, A.W., and McCarthy, G. *Functional Magnetic Resonance Imaging*. Sinauer and Assocs., Sunderland, MA, 2004
- Kandel, E.R., Schwartz, J.H., and Jessell, T.M. *Principles of Neural Science*, 4th ed. McGraw-Hill, New York, 2000
- Kendall, F.P., McCreary, E.K., Provance, P.G., Rodgers, M.M., and Romani, W.A. *Muscles: Testing and Function with Posture and Pain*, 5th ed. Lippincott Williams & Williams, Baltimore, 2005
- Lockhart, R.D., Hamilton, G.F., and Fyfe, F.W. *Anatomy of the Human Body*, 2nd ed. Faber & Faber, London, 1965
- Lockhart, R.D., Hamilton, G.F., and Fyfe, F.W. *Anatomy of the Human Body*. J.B. Lippincott, Philadelphia, 1959
- Marieb, E.N., and Hoehn, K. *Human Anatomy and Physiology*, 9th ed. Pearson, Boston, 2013
- Marieb, E.N., Wilhelm, P.B., and Mallatt, J. *Human Anatomy*, 6th ed. Benjamin Cummings/Pearson, San Francisco, 2012
- Mescher, A.L. *Junqueira's Basic Histology*. McGraw-Hill Medical, New York, 2010
- Moore, K.L. *The Developing Human: Clinically Oriented Embryology*, 6th ed. W.B. Saunders, Philadelphia, 1998
- Moore, K.L., and Dalley, A.F. *Clinically Oriented Anatomy*, 5th ed. Lippincott/Williams & Wilkins, Philadelphia, 2006
- Murphy, K. *Immunobiology*, 8th ed. Garland Science/Taylor & Francis Group, London, 2012
- Netter, F. *Atlas of Human Anatomy*, 4th ed. Saunders/Elsevier, Philadelphia, 2006
- Nomina Anatomica*, 6th ed. Churchill Livingstone, New York, 1989
- O'Rahilly, R. *Gardner-Gray-O'Rahilly Anatomy*. WB Saunders, Philadelphia, 1986
- Purves, D., Augustine, G.J., Fitzpatrick, D., Hall, W.C., La Mantia, A.S., McNamara, J.O., and White, L. (eds.). *Neuroscience*, 4th ed. Sinauer Associates, Sunderland, MA, 2008
- Roberts, M., and Hanaway, J. *Atlas of the Human Brain in Section*, 2nd ed. Lea & Febiger, Philadelphia, 1970
- Rohen, J.W., Yokochi, C., and Lütjen-Drecoll, E. *Color Atlas of Anatomy: A Photographic Study of the Human Body*, 5th ed. Wolters Kluwer/ Lippincott Williams & Wilkins, Philadelphia, 2002
- Romanes, G.J. (ed.). *Cunningham's Textbook of Anatomy*, 12th ed. Oxford University Press, Oxford, UK, 1981
- Ross, M.H., and Pawlina, W. *Histology: A Text and Atlas*. Wolters Kluwer/ Lippincott Williams & Wilkins, Philadelphia, 2011
- Rosse, C., and Gaddum-Rosse, P. *Hollinshead's Textbook of Anatomy*, 5th ed. Lippincott-Raven, Philadelphia, 1997
- Skinner, H. *The Origin of Medical Terms*, 2nd ed. Williams & Wilkins, Baltimore, 1961
- Terminologia Anatomica*, 2nd ed. Georg Thieme, New York, 2011
- Warfel, J. *The Head, Neck, and Trunk: Muscles and Motor Points*, 6th ed. Lea & Febiger, Philadelphia, 1993
- Warfel, J. *The Extremities*, 6th ed. Lea & Febiger, Philadelphia, 1993
- Williams, P.L. (ed. & chair). *Gray's Anatomy*, 38th ed. Churchill Livingstone, New York, 1995

ПРИЛОЖЕНИЕ А

ОТВЕТЫ

Раздел 34

Верхняя конечность (кости и суставы): повторение пройденного материала

Кости верхней конечности

- A. Ключица
- B. Лопатка
- C. Плечевая кость
- D. Локтевая кость
- E. Лучевая кость
- F. Кости запястья
- G. Пястные кости
- H. Фаланги пальцев кисти

Суставы верхней конечности

1. Акромиально-ключичный сустав
2. Плечевой сустав
3. Грудино-ключичный сустав
4. Плечелоктевой сустав
5. Плечелучевой сустав
6. Проксимальный лучелоктевой сустав
7. Дистальный лучелоктевой сустав
8. Лучезапястный сустав
9. Межзапястный сустав
10. Запястно-пястный сустав
11. Межпястный сустав
12. Пястнофаланговый сустав
13. Межфаланговые суставы

Раздел 41

Нижняя конечность (кости и суставы): повторение пройденного материала

Кости нижней конечности

- A. Тазовая кость
- B. Бедренная кость
- C. Надколенник
- D. Большеберцовая кость
- E. Малоберцовая кость
- F. Кости предплюсны
- G. Кости плюсны
- H. Фаланги пальцев

Кости верхней конечности

- A¹. Лопатка
- B¹. Плечевая кость

- D¹. Локтевая кость
- E¹. Лучевая кость
- F¹. Кости запястья
- G¹. Пястные кости
- H¹. Фаланги пальцев кисти

Суставы нижней конечности

1. Крестцово-подвздошное сочленение
2. Тазобедренный сустав
3. Надколенно-бедренный сустав
4. Большеберцово-бедренное сочленение
5. Проксимальный межберцовый сустав
6. Дистальный межберцовый сустав
7. Голеностопный сустав
8. Межпредплюсневой сустав
9. Предплюсно-плюсневой сустав
10. Межплюсневой сустав
11. Плюснефаланговый сустав
12. Межфаланговые суставы

Раздел 58

Верхняя конечность (мышцы): повторение пройденного материала

Мышцы, в первую очередь участвующие в движении лопатки

- A. Трапециевидная мышца
- A¹. Ромбовидная мышца
- A². Передняя зубчатая мышца

Мышцы, осуществляющие движение плечевого сустава

- B. Дельтовидная мышца
- B¹. Большая грудная мышца
- B². Широчайшая мышца спины
- B³. Подостная мышца
- B⁴. Малая круглая мышца
- B⁵. Большая круглая мышца
- B⁶. Клювовидно-плечевая мышца

Мышцы, осуществляющие движение локтевого и лучелоктевого суставов

- C. Двуглавая мышца плеча
- C¹. Плечевая мышца
- C². Трехглавая мышца плеча

- C³. Локтевая мышца
- C⁴. Плечелучевая мышца
- C⁵. Круглый пронатор

Мышцы, осуществляющие движение суставов запястья и кисти

- D. Лучевой сгибатель запястья
- D¹. Длинная ладонная мышца
- D². Локтевой сгибатель запястья
- D³. Длинный лучевой разгибатель запястья
- D⁴. Короткий лучевой разгибатель запястья
- D⁵. Разгибатель пальцев
- D⁶. Разгибатель мизинца
- D⁷. Локтевой разгибатель запястья

Мышцы предплечья, осуществляющие движение большого пальца кисти

- E. Длинная мышца, отводящая большой палец кисти
- E¹. Длинный разгибатель большого пальца кисти
- E². Короткий разгибатель большого пальца кисти

Мышцы тенара, осуществляющие движение большого пальца кисти

- F. Мышца, противопоставляющая большой палец кисти
- F¹. Короткая мышца, отводящая большой палец кисти
- F². Короткий сгибатель большого пальца кисти

Мышцы гипотенара, осуществляющие движение мизинца

- G. Мышца, противопоставляющая мизинец
- G¹. Мышца, отводящая мизинец
- G². Короткий сгибатель мизинца

Другие мышцы, осуществляющие движение пальцев кисти

- H. Мышца, приводящая большой палец кисти
- H¹. Червеобразные мышцы
- H². Дорсальные межкостные мышцы

Раздел 66

Нижняя конечность (мышцы): повторение пройденного материала

МЫШЦЫ, ДЕЙСТВУЮЩИЕ ПРЕИМУЩЕСТВЕННО НА ТАЗОБЕДРЕННЫЙ СУСТАВ

- A. Внутренняя запирательная мышца
- A¹. Подвздошно-поясничная мышца
- A². Средняя ягодичная мышца
- A³. Мышца, напрягающая широкую фасцию бедра
- A⁴. Большая ягодичная мышца
- A⁵. Гребенчатая мышца
- A⁶. Длинная приводящая мышца
- A⁷. Большая приводящая мышца

МЫШЦЫ, ДЕЙСТВУЮЩИЕ ПРЕИМУЩЕСТВЕННО НА КОЛЕННЫЙ СУСТАВ

- B. Прямая мышца бедра
- B¹. Латеральная широкая мышца бедра
- B². Медиальная широкая мышца бедра
- B³. Портняжная мышца
- B⁴. Тонкая мышца
- B⁵. Двуглавая мышца бедра
- B⁶. Полусухожильная мышца
- B⁷. Полуперепончатая мышца

МЫШЦЫ, ДЕЙСТВУЮЩИЕ ПРЕИМУЩЕСТВЕННО НА ГОЛЕНОСТОПНЫЙ СУСТАВ

- C. Икроножная мышца
- C¹. Подошвенная мышца
- C². Камбаловидная мышца
- C³. Длинный сгибатель пальцев стопы
- C⁴. Длинный сгибатель большого пальца стопы
- C⁵. Передняя большеберцовая мышца
- C⁶. Длинный разгибатель пальцев стопы
- C⁷. Длинный разгибатель большого пальца стопы
- C⁸. Третья малоберцовая мышца

МЫШЦЫ, ДЕЙСТВУЮЩИЕ ПРЕИМУЩЕСТВЕННО НА ПОДТАРАННЫЙ СУСТАВ

- D. Длинная малоберцовая мышца
- D¹. Короткая малоберцовая мышца

МЫШЦЫ, ДЕЙСТВУЮЩИЕ ПРЕИМУЩЕСТВЕННО НА ПАЛЬЦЫ СТОПЫ

- E. Мышца, отводящая большой палец стопы
- E¹. Мышца, отводящая мизинец стопы
- E². Короткий разгибатель пальцев стопы

Раздел 114

Основные артерии: повторение пройденного материала

A. Дуга аорты

АРТЕРИИ ВЕРХНИХ КОНЕЧНОСТЕЙ

- B. Плечеголовной ствол
- C. Подключичная артерия
- D. Подмышечная артерия
- E. Плечевая артерия
- F. Лучевая артерия
- G. Локтевая артерия
- H. Глубокая артериальная ладонная дуга
- I. Поверхностная артериальная ладонная дуга
- J. Ладонные пальцевые артерии

АРТЕРИИ ГОЛОВЫ И ШЕИ

- K. Общая сонная артерия
- L. Внутренняя сонная артерия
- M. Наружная сонная артерия

АРТЕРИИ ГРУДНОЙ КЛЕТКИ

- A. Дуга аорты
- A¹. Грудная аорта
- N. Межреберные артерии
- O. Внутренняя грудная артерия
- P. Мышечно-диафрагмальная артерия
- Q. Верхняя надчревная артерия
- R. Легочный ствол
- S. Легочная артерия

АРТЕРИИ БРЮШНОЙ ПОЛОСТИ И ТАЗА

- A². Брюшная аорта
- T. Чревный ствол
- U. Верхняя брыжеечная артерия
- V. Нижняя брыжеечная артерия
- W. Почечная артерия
- X. Яичковая/яичниковая артерия
- Y. Общая подвздошная артерия
- Z. Внутренняя подвздошная артерия
- 1. Наружная подвздошная артерия
- 2. Нижняя надчревная артерия

АРТЕРИИ НИЖНИХ КОНЕЧНОСТЕЙ

- 3. Бедренная артерия
- 4. Подколенная артерия
- 5. Передняя большеберцовая артерия
- 6. Тыльная артерия стопы
- 7. Дугообразная артерия
- 8. Тыльные плюсневые артерии
- 9. Тыльные пальцевые артерии
- 10. Задняя большеберцовая артерия
- 11. Малоберцовая артерия
- 12. Медиальная подошвенная артерия
- 13. Латеральная подошвенная артерия
- 14. Подошвенная артериальная дуга

Раздел 119

Основные вены: повторение пройденного материала

ВЕНЫ ВЕРХНЕЙ КОНЕЧНОСТИ

- A. Тыльные пальцевые вены
- B. Тыльная венозная сеть кисти
- C. Медиальная подкожная вена руки
- D. Латеральная подкожная вена руки
- E. Плечевая вена
- F. Подмышечная вена
- G. Подключичная вена
- H. Плечеголовная вена
- I. Верхняя полая вена
- J. Ладонные пальцевые вены
- K. Поверхностная венозная ладонная дуга
- L. Глубокая венозная ладонная дуга
- M. Лучевая вена
- N. Локтевая вена

ВЕНЫ ГОЛОВЫ И ШЕИ

- O. Внутренняя яремная вена
- P. Наружная яремная вена

ВЕНЫ ГРУДНОЙ КЛЕТКИ

- Q. Легочные вены
- R. Межреберные вены
- S. Непарная вена
- T. Грудонадчревная вена

ВЕНЫ НИЖНЕЙ КОНЕЧНОСТИ

- U. Тыльные пальцевые вены стопы
- V. Тыльные плюсневые вены стопы
- W. Тыльная венозная дуга стопы
- X. Большая подкожная вена ноги
- Y. Малая подкожная вена ноги
- Z. Подошвенные пальцевые вены
- 1. Подошвенные плюсневые вены
- 2. Глубокая подошвенная венозная дуга
- 3. Медиальная подошвенная вена
- 4. Латеральная подошвенная вена
- 5. Задняя большеберцовая вена
- 6. Малоберцовая вена
- 7. Передняя большеберцовая вена
- 8. Подколенная вена
- 9. Бедренная вена

ВЕНЫ ТАЗА И ЖИВОТА

- 10. Наружная подвздошная вена
- 11. Внутренняя подвздошная вена
- 12. Общая подвздошная вена
- 13. Яичковая/яичниковая вена
- 14. Почечная вена
- 15. Нижняя брыжеечная вена
- 16. Селезеночная вена
- 17. Верхняя брыжеечная вена
- 18. Желудочная вена
- 19. Воротная вена
- 20. Печеночная вена
- 21. Нижняя полая вена

ПРИЛОЖЕНИЕ В

СПИННОМОЗГОВАЯ ИННЕРВАЦИЯ СКЕЛЕТНЫХ МЫШЦ

От сегментов спинного мозга отходят корешки, которые дают начало соответствующим спинномозговым нервам, чьи аксоны идут в составе периферических нервов, опутывающих почти весь организм (кроме головы). Спинномозговой нерв после выхода из межпозвоночного отверстия делится на переднюю и заднюю ветви (разд. 84). Задние ветви спинномозговых нервов иннервируют глубокие (собственные) мышцы спины, мышцы затылка и кожу задней поверхности головы и туловища (среди них мышца, выпрямляющая позвоночник, многораздельные мышцы). Передние ветви иннервируют кожу и мышцы передних и боковых отделов шеи, груди, живота и конечностей. В таблице представлены скелетные мышцы (по отдельности или объединенные в группы), названия нервов, иннервирующих их, а также определенные сегменты спинного мозга или корешки спинномозгового нерва, откуда отходят двигательные нервы. Все нижеперечисленные нервы являются продолжением передних ветвей спинномозговых нервов, если не указано обратное (например, продолжение задних ветвей). Номер корешка спинномозгового нерва, указанного в скобках (например, L2), указывает на то, что он в незначительной степени участвует в иннервации данной мышцы.

Ухудшение иннервации мышцы грозит ее омертвением. Частичная или полная денервация мышц характеризуется нарушением их функций, потерей чувствительности окружающей зоны, ослаблением или потерей соответствующего глубокого сухожильного рефлекса и развивающейся слабостью или атрофией мышц. Перечисленные симптомы могут быть диагностированы опытными медицинскими работниками (врачом-терапевтом, физиотерапевтом, медицинской сестрой, фельдшером); данные специалисты могут поставить клинический диагноз дисфункции нервов и спинномозговых корешков, такой как нейропатия или радикулопатия.

Здесь не представлены зоны иннервации черепных нервов, но информация о них кратко изложена в разделе 83; информация о классификации черепных нервов — в Глоссарии.

Источники: W. B. Haymaker and B. Woodhall, *Peripheral Nerve Injuries*, 2nd ed. (Philadelphia: W.B. Saunders, 1953); R. D. Lockhart, G. F. Hamilton, and F.W. Fyfe, *Anatomy of the Human Body* (Philadelphia: J. B. Lippincott, 1959); P. L. Williams, ed., *Gray's Anatomy*, 38th ed. (New York: Churchill Livingstone, 1995); K.L. Moore, A.F. Dalley II, *Clinically Oriented Anatomy*, 5th ed. (Philadelphia, Lippincott, Williams & Wilkins, 2006).

Сокращения: н. — нерв, м. — мышца; сегмент спинного мозга, выделенный жирным шрифтом, является основным источником иннервации данной мышцы.

СПИННОМОЗГОВАЯ ИННЕРВАЦИЯ СКЕЛЕТНЫХ МЫШЦ

СКЕЛЕТНАЯ МЫШЦА	СПИННОМОЗГОВОЙ НЕРВ	СЕГМЕНТ СПИННОГО МОЗГА/КОРЕШОК СПИННОМОЗГОВОГО НЕРВА
МЫШЦЫ ШЕИ		
Грудино-ключично-сосцевидная м.	Добавочный н. (спинномозговой корешок)	C2–C5
Подзатылочные мышцы	Подзатылочный н.	C1 (задний корешок)
НАДПОДЪЯЗЫЧНЫЕ МЫШЦЫ		
Двубрюшная м.	Нижний альвеолярный н.	V3 черепной нерв
Челюстно-подъязычная м.	Нижний альвеолярный н.	V3 черепной нерв
Шилоподъязычная м.	Лицевой н.	VII черепной нерв
Подбородочно-подъязычная м.	Волокна, проводящие подъязычный нерв	C1
ПОДПОДЪЯЗЫЧНЫЕ МЫШЦЫ		
Грудино-подъязычная м.	Шейная петля	C1–C3
Грудино-щитовидная м.	Шейная петля	C1–C3

Щитоподъязычная м.	Волокна, проводящие подъязычный нерв	C1
Лопаточно-подъязычная м.	Шейная петля	C1–C3
ГЛУБОКИЕ МЫШЦЫ ШЕИ <i>Латеральные мышцы</i>		
Передняя и латеральная прямые мышцы головы	Передние ветви спинномозговых нервов	C1–C2
Длинная мышца головы Длинная мышца шеи	Задние ветви спинномозговых нервов/ Мышечные ветви шейного сплетения	C2–C6
ГЛУБОКИЕ МЫШЦЫ ШЕИ <i>Предпозвоночные мышцы</i>		
Передняя лестничная м.	Передние ветви спинномозговых нервов	C4–C6
Средняя лестничная м.	Передние ветви спинномозговых нервов	C3–C8
Задняя лестничная м.	Передние ветви спинномозговых нервов	C6–C8
ГЛУБОКИЕ МЫШЦЫ СПИНЫ		
Полуостистая мышца головы Полуостистая мышца шеи	Задние ветви спинномозговых нервов/ Мышечные ветви шейного сплетения	C6–C8
Мышца, выпрямляющая позвоночник Многораздельные мышцы Мышцы-вращатели	Задние ветви спинномозговых нервов/ Мышечные ветви шейного сплетения	C2–C6
МЫШЦЫ ГРУДИ		
Диафрагма	Диафрагмальный н.	C3–C5
Межреберные мышцы	Межреберные нервы	T1–T12
Верхняя задняя лестничная м.	Задние ветви грудных спинномозговых нервов	T1–T3
Нижняя задняя лестничная м.	Задние ветви грудных спинномозговых нервов	T9–T12
Подреберные мышцы Поперечная мышца груди	Межреберные нервы	T12/T1–T11
МЫШЦЫ ЖИВОТА		
Наружная и внутренняя косые мышцы	Передние ветви грудных и поясничных спинномозговых нервов	T6–T12, L1
Мышца, поднимающая яичко (из внутренней косой мышцы)	Бедренно-половой н./половые ветви	L1–L2
Поперечная мышца живота	Передние ветви грудных и поясничных спинномозговых нервов	T6–T12, L1
Прямая мышца живота	Передние ветви грудных спинномозговых нервов	T5–T12
Пирамидальная м.	Подреберный н.	T12
Квадратная мышца поясницы	Передние ветви грудных и поясничных спинномозговых нервов	T12, L1–L3
ГЛУБОКИЕ МЫШЦЫ СПИНЫ		
<ul style="list-style-type: none"> • Ременная мышца головы • Ременная мышца шеи • <i>Поперечно-остистая мышца:</i> <ul style="list-style-type: none"> – Полуостистая мышца головы – Полуостистая мышца шеи – Многораздельные мышцы – Мышцы-вращатели 	Задние ветви шейных, грудных, поясничных, крестцовых спинномозговых нервов	C1–C8, T1–T12, L1–L5, S1–S3

п-5

<ul style="list-style-type: none"> • Мышца, выпрямляющая позвоночник – Межостистые мышцы – Межпоперечные мышцы 		
МЫШЦЫ ТАЗА И ПРОМЕЖНОСТИ		
Мышца, поднимающая задний проход	Срамной н./Крестцовое сплетение	S2–S3
Копчиковая м.	Крестцовое сплетение	S3–S4 (Co1)
Промежностные мышцы	Срамной н./Крестцовое сплетение Тазовые внутренностные нервы	S2–S4
Сфинктер мочеиспускательного канала	Тазовые внутренностные нервы Срамной н. промежностные и прямокишечные ветви	S2–S4 S2–S4 S4

МЫШЦЫ ВЕРХНЕЙ КОНЕЧНОСТИ

Трапециевидная м.	Добавочный н. (спинномозговой корешок)	C1–C5
Большая и малая ромбовидная мышцы	Дорсальный н. лопатки (C5)	C4–C5
Мышца, поднимающая лопатку	Дорсальный н. лопатки (C5)	C3–C5
Передняя зубчатая м.	Длинный грудной н.	C5–C7
Малая грудная м.	Медиальный и латеральный грудные нервы	C5–T1
Подключичная м.	Подключичный н.	C5–C6
Надостная м.	Надлопаточный н.	C5–C6
Подостная м.	Надлопаточный н.	C5–C6
Подлопаточная м.	Подлопаточный н.	C5–C6
Малая круглая м.	Подмышечный н.	C5–C6
Дельтовидная м.	Подмышечный н.	C5–C6
Большая грудная м.	Медиальный и латеральный грудные нервы	C5–T1
Широчайшая мышца спины	Грудоспинной н.	C6–C8
Большая круглая м.	Подлопаточный н.	C5–C7
Двуглавая мышца плеча	Мышечно-кожный н.	C5–C6
Плечевая м.	Мышечно-кожный/лучевой нервы	C5–(C7)
Клювовидно-плечевая м.	Мышечно-кожный н.	C5–C7
Плечелучевая м.	Лучевой н.	C5–C6
Трехглавая мышца плеча	Лучевой н.	C6, C7, C8
Локтевая м.	Лучевой н.	C6–C8
Мышца-супинатор	Лучевой н.	C6–C7
Круглый пронатор	Срединный н.	C6–C7
Квадратный пронатор	Срединный н.	C7–C8
Длинная ладонная м.	Срединный н.	C7–T1
Короткая ладонная м.	Локтевой н.	C8–T1
Лучевой сгибатель запястья	Срединный н.	C7–T1
Локтевой сгибатель запястья	Локтевой н.	C7, C8, T1
Поверхностный сгибатель пальцев	Срединный н.	C8, T1
Глубокий сгибатель пальцев кисти	Срединный н./ локтевой н.	C8, T1

Длинный сгибатель большого пальца кисти	Срединный н.	C7, C8
Мышцы тенара	Срединный н.	C6, C7–T1
Мышцы гипотенара	Локтевой н.	C8, T1
Собственные мышцы кисти	Локтевой н.	C8, T1
Межкостные мышцы	Локтевой н.	C8, T1
1-я и 2-я червеобразные мышцы	Срединный н.	C8, T1
3-я, 4-я червеобразные мышцы	Локтевой н.	C8, T1
Разгибатели запястья	Лучевой н.	C6–C8
Разгибатели пальцев кисти	Лучевой н.	C7, C8

МЫШЦЫ НИЖНЕЙ КОНЕЧНОСТИ

Большая поясничная м.	Поясничное сплетение	L1–L3
Малая поясничная м.	Поясничный спинномозговой н.	L1
Подвздошная м.	Бедренный н.	L2–L3
Приводящие мышцы бедра	Запирательный н.	L2, L3, (L4)
Большая приводящая м. бедра	Запирательный н./седалищный н.	L2, L3, (L4)
Гребенчатая м.	Бедренный н./запирательный н.	L2, L3
Четырехглавая мышца бедра	Бедренный н.	L2–L4
Портняжная м.	Бедренный н.	L2–L3
Мышца, напрягающая широкую фасцию бедра	Верхний ягодичный н.	L4–S1
Большая ягодичная м.	Нижний ягодичный н.	L5–S1, (S2)
Средняя и малая ягодичные мышцы	Верхний ягодичный н.	L4–S1
Мышцы задней поверхности бедра	Седалищный н.	L5–S2
Латеральные мышцы-вращатели бедра	Крестцовое сплетение	L5–S2
Грушевидная м.	Нерв грушевидной мышцы	L5–S2
Внутренняя запирательная м.	Мышечные ветви крестцового сплетения	L5–S2
Наружная запирательная м.	Запирательный н.	L3–L4
Верхняя и нижняя близнецовые мышцы	Мышечные ветви крестцового сплетения	L5–S1
Квадратная мышца бедра	Мышечные ветви крестцового сплетения	L5–S1
Передняя большеберцовая м.	Глубокий малоберцовый нерв	L4–L5
Длинный разгибатель большого пальца стопы	Глубокий малоберцовый нерв	L5
Длинный разгибатель пальцев стопы	Глубокий малоберцовый нерв	L5–S1
Третья малоберцовая м.	Поверхностный малоберцовый н.	L5–S1
Длинная и короткая малоберцовые мышцы	Глубокий малоберцовый н.	L5–S1
Икроножная м. и камбаловидная м.	Большеберцовый н.	S1–S2
Подошвенная м.	Большеберцовый н.	S1–S2
Задняя большеберцовая м.	Большеберцовый н.	L4–L5
Длинный сгибатель большого пальца стопы	Большеберцовый н.	L5, S1, S2
Длинный сгибатель пальцев стопы	Большеберцовый н.	L5–S2
Собственные мышцы стопы	Большеберцовый н. (медиальный и латеральный подошвенные нервы)	L5–S3

ГЛОССАРИЙ

В настоящий Глоссарий включены общепринятые анатомические термины. Для более подробного изучения терминов воспользуйтесь стандартным медицинским словарем. В некоторых случаях после определяемого слова или словосочетания приводится соответствие на латыни, а после латинского слова в скобках может указываться форма множественного числа, например *angulus(i)* или *anguli*. Мн. ч. — множественное число.

А

а-, ан- — приставка, означающая отсутствие (нехватку) признака, свойства, качества; без-, не-.

аб- (ab-) — в направлении от средней линии.

абсцесс — полость, заполненная распадающейся тканью, характеризующаяся наличием гноя и инфекционного агента.

аваскулярный — лишенный кровеносных сосудов или (в некоторых случаях) крови.

авульсия — отрыв части от целого (например, отрыв сухожилия от места его прикрепления к кости).

АГ — антиген.

ад- (ad-) — в направлении к средней линии.

адено- (adeno-) — относящийся к железе.

аксиальный — о линии, вокруг которой вращается или могло бы вращаться тело (например, о длинной оси тела, которая проходит от головы до пальцев ног).

актин — мышечный белок, принимающий участие в процессе сокращения и расслабления мышечных клеток.

-алгия — боль.

альвеола — округлая или продолговатая полость в форме пузырька. Слово используется для обозначения формы экзокринных желез, полостей в легких, заполненных воздухом, костных гнезд для зубов.

аминокислоты — двухуглеродные молекулы с боковыми цепями, содержащими азот (в виде NH₂) и карбоксильную группу (-COOH).

аморфный — без видимой структуры на данном уровне наблюдения. То, что кажется аморфным при увеличении 1000[×], может иметь определенную структуру при увеличении 500 000[×].

ампула — расширение трубкообразной структуры.

амфи- (amphi-) — двойственный, двоякий; расположенный вокруг или с обеих сторон.

амфиартроз — см. классификация суставов по функции.

анастомоз — соединение между двумя сосудами.

анатомическая табакерка — углубление на тыльной стороне кисти между сухожилием длинной мышцы, отводящей большой палец, коротким разгибателем большого пальца на лучевой стороне и длинным разгибателем большого пальца на локтевой стороне (см. разд. 57). Дном «табакерки» является ладьевидная кость. В прежние времена анатомическая табакерка использовалась для вдыхания нюхательного табака, так как он удобно помещался в этом углублении.

анатомия — (от греч. *ἀνα* = сверху, *τέμνω* = режу, рассекаю) — структурное строение растений и животных, в том числе человека.

ангио- (angio-) — (лат. букв. сосуд.), относящийся к кровеносным сосудам.

анемия — состояние, характеризующееся низким содержанием красных кровяных телец.

ано- (ano-) — относящийся к области заднего прохода.

аномалия — отклонение от нормы, в частности врожденное или возникшее в процессе развития.

анте- (ante-) — до-, перед-, пред- (служит для обозначения предшествования).

антекубитальный — находящийся спереди от локтевого сустава.

анти- (anti-) — против- (лат. против), направленный против чего-либо, противоположный чему-либо, предупреждающий что-либо.

антиген — любое вещество, способное вызвать иммунный ответ и реагировать с продуктами этого ответа. Антигены могут находиться в растворенном состоянии (токсины) или быть твердыми структурами (микроорганизмами, фрагментами клеток и т.д.). Фагоцитированные, но не вызывающие иммунного ответа частицы вещества не являются антигеном. Специфические антитела, образующиеся путем клонирования (моноклональные антитела), могут реагировать с определенными поверхностными молекулами на мембране клетки; такие поверхностные молекулы являются антигенами.

антигенная детерминанта — специфическая часть антигена, вступающая в реакции с продуктом иммунного ответа (антителами, комплементами).

антитело — комплекс белков (иммуноглобулинов). Является продуктом активированных В-лимфоцитов и плазмочитов. Представляет собой часть иммунного ответа на представленный специфический антиген.

апертура — отверстие.

апикальный — относящийся к верхушке или заостренному концу.

апоневроз — широкая сухожильная пластинка.

апофиз — вырост; костный выступ (например, седалищный бугор).

апофизарный — относящийся к апофизу.

арборизация — древовидное ветвление, например, ветвление терминальных ветвей дендритов.

ареолярный — содержащий промежутки, разделенный на ареолы.

аритмия — отклонение от нормального ритма сердечных сокращений; отсутствие ритма.

артерио- — относящийся к артериям.

артикулярный — относящийся к суставам.

артикуляция (сочленение) — сустав или соединение костей, подвижное или неподвижное; зубной прикус; произношение слов.

артр-, артро- — относящийся к суставам.

артрит — воспаление сустава.

астросфера (aster) — в клетке — лучи микротрубочек, выходящие из центриолей.

атеросклероз — форма атеросклероза, или уплотнения артерий; характеризуется наличием желтоватых холестериновых и липидных бляшек во внутренней или средней оболочке артерий среднего и крупного калибра.

АТ — антитело.

атрофия — уменьшение размера органа или ткани (например, мышечная атрофия).

АТФ — аденозинтрифосфат, нуклеотид, содержащий три высокоэнергетические фосфатные связи с фосфатной группой; при гидролизе АТФ до аденозиндифосфата и фосфатной группы высвобождается энергия.

афферентный — ведущий к центру; в нервной системе — о нейроне, передающем информацию в головной или спинной мозг.

Ахиллес — в греческой мифологии один из сыновей молодого царя Пелея и одной из бессмертных богинь моря Фетиды. Так как Фетида не хотела, чтобы Ахиллес, как и его отец, был смертным, она окунала сына в реку Стикс, держа за сухожилие между пяткой (пяточной костью) и икроножной, камбаловидной и подошвенной мышцами, что сделало его неуязвимым, за исключением этого места. Позже Ахиллес стал великим греческим воином. В течение длительной войны между Грецией и Троей Ахиллес оставался непобедимым, пока, наконец, троянец, ведомый богом Аполлоном, не поразил Ахиллеса стрелой прямо в уязвимое сухожилие. Словосочетание «ахиллесова пята» метафорически означает чье-либо уязвимое место.

ацинарный — относящийся к ацинусу или ацинусам.

ацинус — мешотчатые железы или расширение.

Б

базальные ганглии — термин, используемый нейронатомами/нейробиологами для обозначения особого скопления нейронов среди ядер в основании полушарий головного мозга, передающих сигналы от моторной коры для обеспечения произвольных движений. Термин «ганглии» обычно относится к телам клеток в периферической нервной системе.

базальная мембрана — базальная пластинка и прилегающий к ней слой коллагеновой ткани. Становится видимой под световым микроскопом; осуществляет регуляцию диффузии и транспорта в клетку/из клетки.

базальная пластинка — тонкий слой межтканевых коллагеновых волокон, обеспечивающий организацию эпителиальных клеток (а также некоторых других неэпителиальных типов клеток) и соединительной ткани. Становится видимой только под электронным микроскопом.

базиллярный — находящийся в основании или на дне.

бальзамировать — пропитывать тело умершего консервантами для предотвращения его разложения микроорганизмами.

бедро — часть нижней конечности, расположенная между тазобедренным и коленным суставами.

белое вещество мозга — вещество головного или спинного мозга, образованное преимущественно миелинизированными аксонами, расположенными в виде пучков или проводящих путей. В живом мозге или фиксированном препарате мозга это вещество имеет белый цвет.

би- — дву(х)-, двое-, обо-, двояко-.

бикуспидальный — об образовании, например клапане, с двумя выступами (бугорками/створками); двустворчатый.

билатеральный — двусторонний, с обеих сторон.

бифуркация — разветвление.

биципитальный — двуглавый; относящийся к двуглавой мышце.

-бласт — растущая клетка; незрелая форма.

блефар-, блефаро- — относящийся к веку.

блок (trochlea) — суставная поверхность, имеющая блоковидную форму.

большой палец кисти (pollex) — часть кисти руки, палец, противопоставленный остальным пальцам.

большой палец стопы (hallux) — самый крупный (первый) палец ноги.

болус — комок пищи; любая дискретная масса.

борозда — линейное углубление в кости.

брахи- — относящийся к плечу.

бронхо- — относящийся к бронхам или бронхиолам в дыхательных путях.

бугорок — небольшая неровная выпуклость на поверхности кости.

бугристость — выпуклость на поверхности кости; обычно по размеру больше бугорка, но меньше отростка.

буккальный — относящийся или направленный к щеке. В стоматологии: относящийся к поверхности зуба со стороны щеки.

бурса (сумка) — выстланная синовиальной тканью сумка между сухожилиями и костью, двумя мышцами или в любом другом месте, в котором движение структур может раздражать или повреждать близлежащие структуры. Содержит синовиальную жидкость, снаружи образована волокнистой соединительной тканью.

В

ваз-, вазо- — относящийся к кровеносным сосудам.

вазодилатация — расширение сосуда, обычно за счет расслабления круговой гладкой мускулатуры стенки сосуда.

вазоконстрикция — сокращение сосуда, обычно за счет сокращения круговой гладкой мускулатуры стенки сосуда.

вакуолизация — формирование небольших полостей или отверстий; часть процесса дегенерации хрящевой ткани — этапа развития костной ткани.

вакуум — пространство, лишенное воздуха и поэтому обладающее низким давлением. Условно говоря, пониженное давление в грудной клетке во время вдоха представляет собой частичный вакуум, благодаря которому воздух поступает в легкие из зоны более высокого давления.

варикоз (варикозное расширение) — патологический процесс, характеризующийся расширением, деформацией, выраженной извитостью (извилистостью) вен. Наиболее часто поражаются поверхностные вены конечностей и яичек/мошонки.

варикозно расширенный сосуд — увеличенный, извилистый (извитый) сосуд.

веретено — любая веретенообразная клетка или структура.

вертел (trochanter) — большой отросток (например, один из двух отростков в проксимальной части бедренной кости).

верхний (надстрочный) индекс — маленькая цифра или буква, помещенная сверху от подстрочного индекса, например: ARM₁. Используется для обозначения термина или структуры, относящегося к основному описательному термину. Например, три ветви артерии с подстрочным индексом С могут быть обозначены как С1, С2 и С3.

вирион — отдельный вирус (также вирусная частица). Состоит из генетического материала (ДНК или РНК) и белковой оболочки (капсида).

вирус — представитель группы мельчайших инфекционных агентов, состоящий из генетического материала и белковой оболочки. Вирус не обладает способностью к самостоятельному метаболизму, поэтому нуждается в клетке-хозяине. Вирусная частица прикрепляется к клеточной мембране, после чего захватывается ей и переносится в цитоплазму, таким образом инфицируя клетку.

вирусный — относящийся к вирусу.

ВИЧ — вирус иммунодефицита человека.

внеклеточный — находящийся за пределами клетки; к внеклеточным структурам относят поддерживающие клетки фиброзные тяжи, а также сосудистые пространства.

ВНС — вегетативная (автономная) нервная система.

внутренний (висцеральный) орган (viscus (viscera)) — структуры, располагающиеся в полостях тела.

волокна — удлиненные отрезки ткани, например мышечные волокна (клетки или их составляющие), волокна соединительной ткани, нервные волокна (отростки нервных клеток).

волокна Шарпея — см. шарпеевы волокна.

воротные вены — вены, собирающие кровь от капиллярного русла и заканчивающиеся в другой сети капилляров или синусоидов (например, в портальной/воротной вене печени или портальной системе гипофиза).

ворсинка (villus(i)) — мельчайший вырост на слизистой оболочке некоторых внутренних органов, например в кишечнике или плаценте.

воспаление — сосудистый ответ на раздражение; характеризуется наличием покраснения, жара, отека и боли; может быть острым или подострым (продолжительностью более двух недель, т.е. хроническим).

вторичные половые признаки — анатомические и физиологические изменения, происходящие в организме в

результате увеличения секреции половых гормонов (тестостерона у мужчин, эстрогена у женщин); эти признаки развиваются в пубертатный период, обычно в возрасте 11–14 лет. У мужчин вторичные половые признаки включают в себя рост волос на теле, изменение голоса из-за изменения структуры гортани, усиление роста костей, увеличение размера наружных половых органов, функциональные изменения внутренних половых органов и изменение ментальной установки. У женщин они включают в себя увеличение молочных желез, изменение формы тела из-за роста костей и распределения жировой ткани, созревание внутренних и наружных половых органов.

вязкий — находящийся в жидком или полужидком состоянии, в котором молекулы при передвижении испытывают высокое внутреннее трение.

Г

гаверсова система — структурная единица кости, состоящая из цилиндрических пластинок, окружающих центральный канал, по которому проходят мелкие кровеносные сосуды; названа в честь Гаверса, анатома XVII века. См. компактная кость.

гастр-, гастро- — относящийся к желудку.

гастроинтестинальный — желудочно-кишечный.

гаустры — циркулярные выпячивания стенки ободочной кишки.

гем-, гемат-, гемато-, гемо- — относящийся к крови.

гематокрит — измерение объема красных кровяных клеток в пробирке с центрифугированной кровью; такая пробирка называется гематокритная пробирка.

гематома — агрегация крови под кожей, фасцией или другой внеклеточной мембраной.

гематоэнцефалический барьер — физиологический механизм, защищающий ЦНС от токсичных или вредных для мозга веществ и не позволяющий им пройти в клетки головного мозга; обеспечивается плотными эндотелиальными контактами в капиллярах мозга, плотным слоем мягкой мозговой оболочки вокруг сосудов и наличием нейроглиальных окончаний, окружающих сосуды.

геми- — полу-.

гемопозз — см. кроветворение.

геморрагия — см. кровоизлияние.

геморрой — варикозное расширение вен верхнего/нижнего ректального (геморроидального) сплетения вен.

гемосидерин — железосодержащий пигмент.

генитальный — относящийся к органам половой системы; описывающий наружные половые органы обоих полов.

гепарин — гликопротеин, присутствующий во многих тканях и обладающий антикоагулянтными (разжижающими кровь) свойствами.

гепат-, гепато- — относящийся к печени.

гетерогенный — разнородный.

гистамин — азотсодержащая молекула, которая влияет на сокращение гладких мышц и расширение капилляров.

гидроксиапатит ($\text{Ca}_3(\text{PO}_4)_2\text{Ca}(\text{OH})_2$, минеральное (неорганическое) соединение, которое составляет минеральное вещество костей и зубов. Очень похожее вещество встречается в природе вне человеческого организма.

гипер- — сверх-, увеличенный относительно нормы, избыточный.

гиперплазия — увеличение числа нормальных клеток.

гипертония — повышенное напряжение мышц, повышенная устойчивость к растяжению мышц.

гипертрофия — увеличение размера мышц.

гипо- — сниженный относительно нормы.

гипестезия — снижение чувствительности.

гистер-, гистеро- — относящийся к матке.

глик-, глико-, глюк-, глюко- — содержащий глюкозу или углеводы, например, гликоген (крахмал), гликопротеин (гликопротеиновый комплекс).

гликозаминогликан — длинная цепочка двойных сахаров (дисахаридов), соединенных аминогруппой (амином). Гликан = полисахарид. Ранее использовался термин мукополисахарид. Протеины в сочетании с гликанами называются протеогликаны.

гликопротеин — органическая частица, состоящая из углеводов и протеина.

глия — см. нейроглия.

глосс-, глоссо- — относящийся к языку.

голень (crus) — сегмент нижней конечности, ограниченный коленным и голеностопным суставами; состоит из большеберцовой и малоберцовой костей, к которым присоединяется наколенник.

голова медузы (caput medusae) — голова мифической героини Медузы, чьи золотистые волосы очаровали Нептуна. В порыве ревности Минерва обратила волосы Медузы в клубок змей. Термин «голова медузы» используется для описания змеевидных расширенных подкожных вен околопупочной области, наблюдаемых при обструкции воротной вены.

головка (capitulum) — округлый отросток кости, обычно покрытый суставным хрящом. Синоним: capitellum (головка плечевой кости).

гомеостаз — способность организма поддерживать стабильность внутренней среды: клетки, ткани и органы воспринимают изменения химического состава и реагируют на них, что приводит к стабилизации клеточной активности в разных условиях и длительному поддержанию нормально-го состояния среды.

гомфоз — «вколоченное» соединение костей. См. классификация суставов по структуре.

грудная клетка (thorax) — часть тела между шеей и брюшной полостью.

грыжа — протрузия (выпячивание) через стенку или структуру, подобную стенке.

гусиная лапка (pes anserinus) — совокупность сухожилий, которые проходят по медиальной поверхности проксимальной части большеберцовой кости.

Д

дакри-, дакрио- — относящийся к слезам, слезному аппарату.

дактил-, дактило- — относящийся к пальцам.

дезоксирибонуклеиновая кислота — нуклеиновая кислота, в которую в качестве сахара включается дезоксирибоза; генетический материал для всех организмов (включая вирусы). Обычно представляет собой двухцепочечную молекулу (двойная спираль). ДНК синтезируется путем дупликации. ДНК служит матрицей для синтеза рибонуклеиновой кислоты (РНК).

дельтовидный — треугольной формы (например, дельтовидная мышца плеча).

деми- — полу-; половина чего-либо.

дендритные клетки — клетки, которые образуются в костном мозге, попадают в циркуляцию, приобретают иммуногенность и затем поселяются в одной из тканей. Они называются дендритными клетками из-за множества отростков, похожих на ветви дерева. Дендритные клетки заселяют эпидермис (клетки Лангерганса), лимфоидные фолликулы (фолликулярные дендритные клетки) и селезенку. Дендритные клетки являются антигенпрезентирующими клетками (АПК), которые представляют антиген В-лимфоцитам для распознавания и дальнейшего разрушения.

денервация — состояние, при котором происходит нарушение связи мышцы или какой-то части тела с нервной системой.

дентин — твердая часть зуба, более плотная, чем кость, но менее плотная, чем эмаль.

дерм-, дермат-, дермато-, дермо- — относящийся к коже.

деполяризация — ослабление поляризации. В биологических моделях — это электрические изменения в стимулированных возбудимых тканях (нервах, специальных клетках сердечной мышцы) от исходной поляризации (около 90 милливольт) до нейтральной (0 милливольт), что способствует проведению электрохимической волны (импульса) по возбудимой ткани (например, нерву).

десм-, десмо- — составная часть сложных слов, означающая «связь», «связка», «соединительная ткань».

дефекация — элиминация кала из прямой кишки через задний проход/анус.

ди- — двойной, состоящий из двух частей/элементов/т.п.

диапедез — выходение форменных элементов крови (эритроцитов, лейкоцитов) через эндотелиальные стенки кровеносных и лимфатических сосудов в межклеточное пространство.

диартроз(-ы) — см. классификация суставов по функции.

диафрагма — перегородка, разделяющая две полости. В теле человека выделяют три важные фиброзно-мышечные диафрагмы: грудная (между грудной и брюшной полостями), тазовая (между тазом и промежностью) и мочеполая (между передним карманом ишиоректальной ямки и поверхностным пространством промежности).

диплоический — имеющий отношение к костному мозгу, находящемуся между внутренним и наружным слоями компактного вещества плоских костей черепа.

Г-5

дис- (**диз-**; **ди-**, **диф-**) — приставка, означающая затруднение, отклонение от нормы, нарушение какой-либо функции; разделение, расчленение или отрицание.

диск — круглая или овальная фиброзно-хрящевая структура в форме пластины. Данная структура в форме полумесяца называется мениском. Суставной диск соединяется с поверхностью суставного хряща в синовиальном сочленении, межпозвоночный диск соединяется с противоположными поверхностями тел позвонков.

дифференцировка — процесс возникновения различий между первоначально однородными клетками; в процессе развития клетки в ней происходят структурные и функциональные изменения, которые делают ее отличной от других клеток. Увеличение гетерогенности и разнообразия делает возможным формирование отличий одной структуры от другой.

диффузия — самопроизвольное движение молекул без приложения дополнительных сил.

доброкачественный — (об опухолях) не злокачественный.

Е

единица — отдельно взятый предмет, явление или величина; элемент комплекса.

-емия — связанный с составом крови.

Ж

желудочек — полость (о сердце, головном мозге).

желудочно-кишечный тракт — пищеварительный тракт от ротовой полости до ануса.

живот — область между грудным отделом диафрагмы и тазом.

З

забрюшинное (ретроперитонеальное) пространство — область позади заднего листка париетальной брюшины; лежит перед мышцами задней стенки брюшной полости и содержит в себе почки, мочеточники, брюшную аорту с ветвями, нижнюю полую вену с притоками, поджелудочную железу, восходящую и нисходящую толстые кишки.

задний отдел стопы — часть стопы кзади от поперечных предплюсневых (талонавикулярного и калканеокубовидного) суставов.

запястье (carpus(i)) — отдел верхней конечности между предплечьем и кистью.

затылок (nucha) — задняя часть шеи.

зиго- — двойной, парный, соединенный.

И

-иаз, -иазис — болезненный процесс или состояние.

изометрическое сокращение — мышечное сокращение, возникающее при отсутствии движения в костных структу-

рах, в результате чего длина мышцы остается неизменной. При таком виде сокращения укорочение мышечного волокна (фибриллы) компенсируется эластичностью, присущей миофасциальной ткани.

иле-, илео- — относящийся к подвздошной кишке.

иммуно- — относящийся к иммунной системе, ее деятельности или части.

иммуносупрессия — подавление активности иммунной (лимфоидной) системы; также иммунодепрессия.

ин-, им- (in-) — о расположении внутри чего-либо.

инверсия — см. эверсия.

ингибирование — ограничение или сдерживающее влияние.

инкапсулированный — окруженный капсулой.

иннервация — снабжение органов и тканей нервами.

интер- — находящийся между.

интерстиций — рыхлая волокнистая соединительная ткань. В анатомии термин обычно используется для пространств между какими-либо структурами или среди каких-либо структур.

интима — внутренняя оболочка.

интра- — внутри-, находящийся внутри, в пределах чего-либо (например, интракраниальный).

инфаркт — участок ткани, подвергшийся некрозу вследствие прекращения его кровоснабжения.

инфекция — вторжение микроорганизмов в клетки, ткани или жидкости, в результате чего поражаются клетки или ткани, возникает воспаление и иммунный ответ.

инфра- (infra) — находящийся под чем-либо.

-ит — часть сложного слова, обозначающая воспаление органа, названного в корне слова. Термин не указывает причину воспаления; поэтому он не обозначает конкретную инфекцию, но указывает на воспаление, вызванное инфекционным агентом.

ишиалгия — боль в ягодице, иррадиирующая в стопу по задней и/или латеральной поверхности бедра и голени; следует по ходу расположения седалищного нерва и, соответственно, возникает в связи с раздражением этого нерва и его корешков (радикулит).

К

капиллярное притяжение — сила, притягивающая жидкость к какой-либо поверхности (например, под действием капиллярного притяжения вода начинает течь вверх по нижней части пробирки, в то время как из нее выливают жидкость).

кардио- — сердечно-, относящийся к сердцу.

карио- — относящийся к клеточному ядру.

карпо- — запястно-, относящийся к запястью.

каналец — канал малого диаметра.

кауд- — хвостовой, относящийся к нижней части туловища.

каутеризация — прижигание (абляция) ткани под воздействием высоких температур, например, с помощью электрокоагулятора.

квадрант — четверть окружности.

керат-, керато- — относящийся к роговице глаза; орого-
вевшей ткани.

кератин — нерастворимый волокнистый склеропро-
теин; является основным компонентом наружного слоя
многослойного плоского эпителия кожи (роговой слой —
см. разд. 19), волос и эмали зубов (разд. 138).

кефал-, кефало- — см. цефал-, цефало-.

-кин — связанный с движением.

кинин — полипептид (короткий белок), который оказывает
влияние на реакции, например, комплексов антиген-анти-
тело.

кисть — крайняя часть верхней конечности. Скелет кисти
включает запястье, пястье и фаланги. Соединяется с пред-
плечьем лучезапястным суставом.

кифоз — горб. В анатомии этот термин означает искривле-
ние позвоночника, которое обращено выпуклостью кзади;
в ортопедии — чрезмерное искривление грудного отдела
позвоночника.

классификация суставов (соединений) по структуре —
суставы классифицируются в зависимости от того, каким
веществом они представлены (фиброзные, хрящевые,
костные, синовиальные). Фиброзные суставы делятся на
швы (тонкая волокнистая ткань между плоскими костями
черепа), синдесмозы (связочная пластина между костями
предплечья и ноги) и гомфозы (фиброзная ткань между зу-
бом и костной лункой). Хрящевые суставы также классифи-
цируются на синхондрозы (гиалиновый хрящ между концом
и участком развития новой кости) и симфизы (фиброзно-
хрящевые диски между костями, например между костями
позвоночника и между лобковыми костями). Костные суста-
вы представляют собой фиброзные или хрящевые суставы,
которые с течением времени обызвествляются (синосто-
зы). Классификацию синовиальных суставов (соединений)
см. в разд. 20.

классификация суставов (соединений) по функции —
суставы классифицируются в зависимости от степени под-
вижности (неподвижные, полуподвижные и подвижные).

Неподвижные суставы называются синартрозами, полупод-
вижные суставы называются амфиартрозами, а подвижные
суставы — диартрозами. Неподвижные суставы могут быть
фиброзными (швами, гомфозами) или хрящевыми (синхон-
дрозами). Полуподвижные суставы могут быть фиброзными
(синдесмозами) или хрящевыми (симфизами). Подвижные
суставы всегда синовиальные. Движения в синовиальных
суставах ограничены строением суставной полости и связ-
ками, но, как правило, в пределах сустава движения свобод-
ные. См. также син-.

-класт — разрушение, разрыв (например, относящийся к
остеокластам — клеткам, разрушающим костную ткань).

кластеры дифференцировки (CD4, CD) — аббревиатура
CD обозначает «кластеры дифференцировки» и относится
к комплексу находящихся на поверхности клетки молекул
со специфическими структурными характеристиками (мар-
керами), имеющими общее происхождение. CD-маркеры
идентифицируют с помощью моноклональных антител,
которые реагируют с поверхностными маркерами клеток
одного ростка, таким образом определяя принадлежность
CD-маркеров к кластерному номеру, например 4. Большин-

ство хелперных и цитотоксических Т-лимфоцитов имеют
маркеры из трех различных кластеров: CD3, CD4 и CD8.

клетка-мусорщик — см. фагоцит.

клетка-предшественник — общее название клеток кро-
ветворной ткани, относящихся к начальному этапу развития
клеток крови.

клинический — относящийся к процессу обследования
пациента в медицинских учреждениях на предмет наличия
заболевания или травмы.

клубочек — небольшой пучок сосудов или нервных оконча-
ний; например, почечный клубочек.

клювовидный — относящийся к костным отросткам, имею-
щим форму клюва или короны; короноидальный.

ко-, кон- — расположенный (-е) или функционирующий (-е)
вместе, в соединении.

коагуляция — процесс свертывания крови.

колени — область между бедром и голенью; (genu) любая
часть организма, изогнутая в виде колена, например колени
мозолистого тела.

коллаген — белок соединительнотканых волокон. Различ-
ные виды коллагена входят в состав фасций, сухожилий,
связок, хрящей, костей, сосудов, внутренних органов, руб-
цовой ткани. Коллаген активируется в случае необходи-
мости в каркасном и связывающем веществе; синтезируется
фибробластами, эпителиальными, мышечными и шваннов-
скими клетками.

коллатеральное кровообращение — боковые (альтер-
нативные) пути кровообращения; сосуды, расположенные
между двумя или более областями, функционирующие в
качестве дополнительного к основным сосудам кровотока
между этими областями. Такой тип кровообращения возмо-
жен благодаря анастомозу между некоторыми сосудами.

кол-, коло-, колоно- — относящийся к толстой кишке.

кольцо (annulus(i)) — кольцевидная или циркулярная
структура.

комплемент — комплекс белков крови, которые, активиру-
ясь, подвергаются расщеплению и фрагментации. Компо-
ненты комплемента имеют определенные биологические
функции, одна из которых — связывание с комплексом
антиген/антитело для активации разрушения антигена.

конкремент — неорганическая или минерализованная
масса, находящаяся обычно в полости или ткани.

конский хвост (cauda equina) — пучок нервных корешков
спинномозговых нервов, проходящий вертикально в позво-
ночном канале ниже уровня первого поясничного позвонка
(L1). Состоит из билатеральных волокон поясничных, крест-
цовых и копчиковых корешков от уровня L2 до Co2.

контр-, контра- (contra-) — начальная часть сложных слов
латинского происхождения, вносящая значение явления,
предмета, действия, имеющих ответный, встречный или
противоположный характер по отношению к тому, что назва-
но в конечной части слова; против-, противо-.

концентрическое сокращение — тип мышечного сокра-
щения, при котором внутренняя сократительная сила мышцы
больше воздействующей на нее внешней нагрузки, благода-
ря чему происходит укорочение (сокращение) мышцы.

короноидальный — см. клювовидный.

Г-7

корпус (corpus(ora)) — тело, туловище.

костный отросток — выступ на поверхности кости (большой, чем бугристость и бугорок).

кость вторичная — см. кость пластинчатая.

кость грубоволокнистая — незрелая кость, характеризующаяся беспорядочным расположением коллагеновой ткани и не имеющая типичной пластинчатой структуры, характерной для более зрелой костной ткани.

кость зрелая — см. кость пластинчатая.

кость незрелая — см. кость грубоволокнистая.

кость первичная — см. кость грубоволокнистая.

кость пластинчатая — зрелая костная ткань, характеризующаяся организованными слоями (или пластинками) костной ткани.

кранио- — относящийся к черепу.

кровообразование (гемопоз) — образование клеток крови; происходит в костном мозге, а в начале жизни — в печени и селезенке; клетки крови включают красные кровяные тельца и лейкоциты.

кровоизлияние (геморрагия) — кровотечение; скопление крови, излившейся из кровеносных сосудов в окружающие ткани или на поверхность.

крыша (tectum) — покровная анатомическая структура (например, крыша среднего мозга (tectum mesencephali)).

ксено- — чужеродный, чужой, необычный, инородный.

ксер-, ксеро- — сухой, связанный с сухостью.

кубитальный — относящийся к локтю, локтевой.

купферовские клетки — клетки звездчатой формы, выстилающие синусоиды печени; они обладают выраженной фагоцитарной активностью, очищая просвет синусоид от микроорганизмов и инородных частиц (токсических веществ). Прикрепление к эндотелиальным клеткам синусоид отсутствует. Наличие в цитоплазме частей эритроцитов и железистых фрагментов (ферритина) свидетельствует об их фагоцитарной способности к захвату фрагментов эритроцитов из селезенки.

Л

лакримальный — относящийся к слезам или слезным путям.

лакуна — полость или углубление, впадина.

ларинг-, ларинго- — относящийся к гортани.

латентность — неактивность (обычно — о промежутке времени между периодами активности).

латентный — см. латентность.

леватор (levator) — поднимающая мышца.

лейко- — относящийся к белому цвету.

лепт-, лепто- — о чем-либо тонком, маленьком, слабом.

лептоменинкс — совокупность паутинной (arachnoidea encerephali) и мягкой (pia mater) мозговых оболочек.

ленты ободочной кишки (taenia(e) coli) — полосы продольной мускулатуры в наружном мышечном слое толстой кишки (за исключением прямой кишки и анального канала).

лиен-, лиено- — см. сплен-, сплено-.

-лиз — относящийся к распаду, разложению, растворению.

лизис — разрушение, растворение.

лимфатический — имеющий отношение к системе лимфатических сосудов, обеспечивающей дренаж лимфы, одной из жидких сред организма.

лимфоидный — имеющий отношение к ткани либо системе органов (лимфоидной или иммунной), которые состоят в основном из лимфоцитов и ретикулярной ткани.

лимфокины — продукты активации лимфоцитов, которые вступают в реакцию с антигеном, разрушая его и запуская иммунный ответ.

лип-, липо- — относящийся к липидам; жирам; триглицеридам (состоящим из глицерина и трех жирных кислот).

-листец — смещение (соскальзывание).

литотомия — удаление камня.

лодыжка — область между дистальным отделом голени и задним отделом стопы, включая голеностопный сустав. См. предплюсна.

лордоз — изгиб позвоночника в шейном и поясничном отделе, обращенный выпуклостью кпереди. Термин используется как для описания анатомических изгибов позвоночника, так и в ортопедии для обозначения патологических изгибов.

локоть — сочленение между плечом и предплечьем.

лунный — имеющий форму полумесяца, также полулунный.

лучистый венец (corona radiata) — совокупность определенных нервных волокон в белом веществе полушарий головного мозга; термин относится к внешнему виду белого подкоркового вещества, а именно проводящих путей.

лютеин — желтый пигмент (липохром), содержащийся в желтом теле, а также в жировой ткани и яичном желтке.

лютеиновый — относящийся к желтому телу (corpus luteum).

М

макро- — большой, крупный (например, макромолекула).

-маляция — размягчение, например кости при деминерализации, изменения в основном межклеточном веществе ткани, приводящие к потере тургора или плотности фиброзных волокон.

маммо- — относящийся к молочной железе.

мануальная ловкость — ловкость рук, умение работать руками.

мануальный — ручной, относящийся к руке.

мастоидный — сосцевидный, имеющий форму соска.

матрикс — жидкая или вязкая субстанция основы, часто по виду аморфная или гомогенная, часто бесцветная. Может содержать разнообразные органические и минеральные компоненты.

мега- — большой, крупный (например, мегакариоцит).

-мегалия — аномальное увеличение чего-либо.

медиатор — биологически активное вещество, вызывающее реакцию не напрямую, а опосредованно.

медулла (medulla) — внутренняя/центральная часть чего-либо.

мезенхима — эмбриональная соединительная ткань, часто с полипотентными клетками.

мезотелий — эпителий, выстилающий обширные замкнутые полости тела (например, плевру, брюшину, перикард). Мезотелий имеет не эктодермальное, а мезенхимальное происхождение; обладает особенностями, отличающими его от обычного эпителия.

менинг-, менинго- — относящийся к мозговым оболочкам.

мениск — крестообразная волокнисто-хрящевая структура в некоторых синовиальных сочленениях.

менто- — относящийся к подбородку.

мета- — обозначает перемену состояния, превращение, промежуточность этапа.

метр-, метро- (metr-) — относящийся к матке.

миел-, миело- — относящийся к мозгу, мозговому веществу, костному или спинному мозгу.

миелиновая оболочка — оболочка, состоящая из шванновских клеток в ПНС и олигодендроцитов в ЦНС, упорядоченных в слои вокруг аксонов. Образующее миелиновую оболочку вещество — миелин — состоит из холестерина, компонентов жирных кислот, фосфолипидов, гликопротеинов и воды.

миелопатия — неврологический дефицит в результате травмы или заболевания спинного мозга.

микро- — маленький, сверхмаленький, микроскопический (например, микротрубочка).

микроорганизм — одна из групп организмов, включающая бактерии, вирусы, грибы, простейшие и другие микроскопические формы жизни.

микс-, миксо- — относящийся к слизи.

миллиметры ртутного столба (мм рт. ст.) — единица измерения давления в системе, где открытый конец трубки с вакуумом помещен в сосуд с жидкой ртутью. Под давлением атмосферы или жидкости ртуть в цилиндре поднимается. Длина столбика ртути в трубке служит единицей — мм рт. ст., измеряемой в миллиметрах и отражающей приложенное давление.

минерализация — процесс отложения солей кальция, особенно при формировании и изменении костей и зубов.

мио- — относящийся к мышцам.

миоглобин — кислородосвязывающий белок скелетных мышц, а также мышцы сердца.

миофасциальный — относящийся к скелетным мышцам, окруженным или покрытым волокнистой соединительной тканью, богатой кровеносными сосудами и нервами.

миоэпителий (миоэпителиальные клетки) — сокращающиеся эпителиальные клетки. Обычно располагаются у основания железистых клеток, окружая секреторные клетки благодаря своей звездчатой форме. В частности, присутствуют в потовых, молочных, слезных и слюнных железах.

модулировать — производить или вызывать изменение.

модулятор — контролирующий что-либо элемент или фактор.

мозговая оболочка — общее название соединительнотканых оболочек головного и спинного мозга. См. твердая мозговая оболочка (*dura mater*), паутинная мозговая оболочка, мягкая мозговая оболочка (*pia mater*) — разд. 81.

моторный — относящийся к движению; двигательным психофизиологическим процессам.

мочеиспускание — акт опорожнения мочевого пузыря.

мочеполовая диафрагма — мышечно-фасциальная пластина, расположенная в промежности и образованная сфинктером мочеиспускательного канала, глубокими поперечными мышцами промежности и их фасциями. То же, что глубокое пространство промежности.

мочеполовой — относящийся одновременно к структурам мочевыводящей и половой (репродуктивной) систем.

мульти- (multi-) — составная часть сложных слов, означающая множественность, многократность.

мультипотентный — обладающий способностью развиваться в разные клеточные линии. Такой способностью обладают недифференцированные мезенхимальные клетки, перициты и некоторые другие клетки.

мутация — стойкое изменение генотипа под влиянием внешней или внутренней среды. Мутация, происходящая в хромосоме, влияет на структуру организма и его функцию.

мышечно-связочный — состоящий из мышц и связок.

мышечно-сухожильный — состоящий из мышц и сухожилий.

мышца гордецов (musculus procerus) — мышца, которая в виде продолговато-плоских пучков начинается на спинке носа от носовой кости или от апоневроза носовой мышцы и прикрепляется к коже надпереносья.

мышцы-пришельцы — мышцы, которые при развитии зародыша появляются на туловище позднее, вследствие чего располагаются на поверхности его собственной мускулатуры. Связаны в основном с работой верхних конечностей. Располагаются на груди, спине, шее. См. собственные мышцы.

мышцелковый — относящийся к отростку округлой формы на поверхности сустава.

мышцелок — костный вырост округлой формы, обычно образующий суставную поверхность, покрытый суставным хрящом.

мягкая ткань — любая ткань, не содержащая минералы, то есть не кость и не зубы. В основном относится к мышечным и соединительным тканям.

Н

надмышцелок — выступ на поверхности мышцелка кости.

надсегментарный — расположенный над сегментами спинного мозга, т.е. относящийся к головному мозгу. Проводящие пути, проходящие преимущественно в головном мозге, носят название надсегментарного проводникового аппарата.

назо- — относящийся к носу, носо-.

неврологический — связанный с заболеваниями нервной системы.

Г-9

недифференцированный — о структуре, не разделяемой на части физически или не разделенной на составляющие в переносном смысле. Также может означать отсутствие структуры. Анаплазия — утрата дифференцированности или обратная дифференцировка.

нейроваскулярный — сосудисто-нервный, относящийся к нервной и сосудистой системе (например, нервно-сосудистый пучок).

нейроглия — совокупность непроводящих поддерживающих клеток нервной системы, включающая астроциты, олигодендроциты, эпендимальные клетки, микроглиальные клетки ЦНС и шванновские клетки ПНС.

нейрон — нервная клетка.

нейронный отросток — удлинённая часть нейрона, включающая цитоплазму/органеллы и ограниченная клеточной оболочкой. Нейронный отросток (дендрит или аксон) является частью живой клетки.

некроз — гибель клеток или тканей организма.

нервный — относящийся к нервной системе.

нефр-, нефро- — относящийся к почке (почкам), почечный.

нижний (подстрочный) индекс — маленькая буква или цифра, помещённая у основания основного термина, например ARM_c. Используется для обозначения связи демонстрируемой структуры с определяющим ее термином.

ножка — удлинённое образование или часть структуры; очень маленький выступ на некоторых клетках (например, «ножки» подоцитов, которые покрывают капилляры клубочков в капсуле почки); ножка мозга (*crus cerebri*) — парный белый округлый тяж, выходящий из моста и направляющийся вперед к полушариям большого мозга.

ноцицептор — болевой рецептор.

О

оболочка (tunica) — внешний слой; футляр.

обратная связь — взаимосвязь между двумя структурами: например, выделение одного вещества ингибирует/стимулирует выработку другого. Отрицательная обратная связь вызывает ингибирующий эффект, положительная обратная связь — стимулирующий.

обратная транскриптаза (ревертаза) — РНК-зависимый фермент (полимераза), катализирующий синтез одной или двух нитей ДНК, структурно комплементарных нити РНК. При заражении клеток ВИЧ РНК-зависимая обратная транскриптаза делает возможной транскрипцию последовательностей вирусной РНК в двуцепочечную ДНК, которая затем встраивается в ДНК клетки-хозяина. Такая комбинированная ДНК носит название провирусной ДНК.

общий конечный путь — нижний двигательный нейрон, выходящий из переднего рога спинного мозга и заканчивающийся в мышце или железах.

ов-, ови-, ово- — относящийся к яйцу, яйцеклетке.

-оз — заболевание или состояние чего-либо (например, артроз — обобщенное название заболеваний суставов).

-оид (-оидный) — подобный чему-либо; имеющий форму чего-либо.

окси- — относящийся к кислороду.

-ома — опухоль.

ор- — относящийся ко рту.

орб- — относящийся к сфере, чему-либо сферическому (орбитальный, орбитулярный).

орбита — глазная впадина.

органелла — постоянная функциональная структура в цитоплазме клетки.

орх-, орхи-, орхидо- — относящийся к яичку.

оссификация эндесмальная — формирование кости напрямую из остеопрогениторных клеток в эмбриональной соединительной ткани (мезенхиме) или в соединительной ткани, расположенной рядом с поврежденной костью. При эндесмальной оссификации не происходит процесс замещения хрящевой ткани костью.

оссификация эндохондральная — формирование кости путем замещения хряща/кальцификации хряща.

ост-, остео- — относящийся к костям, костной ткани.

остеобластический — относящийся к клеткам, формирующим кость (остеобластам).

остеоид (остеоидная ткань) — костная ткань на стадии формирования, предшествующей минерализации ее межклеточного вещества.

остеокластический — относящийся к клеткам, разрушающим кость (остеокластам).

остеопрогениторные клетки — примитивные клетки, которые под воздействием определенных стимулов дифференцируются в остеобразующие клетки (остеобласты).

осциллограф — прибор для исследования амплитудных и временных параметров электрического сигнала.

офтальм-, офтальмо- — относящийся к глазу, главному яблоку.

П

пальпировать — обследовать больного путем ощупывания поверхностных тканей и некоторых внутренних органов.

пальпируемый — осязаемый.

пар-, пара- — приставка, означающая нахождение, расположение рядом, вблизи чего-либо.

паралич — расстройство двигательной функции, проявляющееся в виде отсутствия произвольных движений вследствие нарушения иннервации мышц.

парез — слабость, вызванная неполным параличом.

паренхима — функциональная ткань органа.

-патия — заболевание.

пахи- — составная часть сложных слов, означающая «плотный», «твердый», «увеличенный в объеме».

пахименинкс (dura mater) — твердая мозговая оболочка.

паховый серп (серповидный апоневроз, связка Генле (falx inguinalis)) — апоневроз, образованный волокнами поперечной и внутренней косой мышц живота, который окружает семенной канатик и прикрепляется к гребню лобковой кости. См. разд. 51.

пед- — относящийся к ноге (от лат. *pes* — нога); (также педо-) детский, относящийся к детям (от греч. *pais* — ребенок).

-пексия — хирургическая фиксация.

-пения — недостаток или дефицит чего-либо.

перегородка (septum) — стенка или продолжение стенки; разделяющая структура.

передний отдел стопы — часть стопы, расположенная впереди от поперечного предплюсневое сочленения (таранно-ладьевидного и пяточно-кубовидного сустава).

перекрест — пересечение, перекрещивание.

пери- — приставка, означающая расположение вокруг, снаружи, при чем-либо.

перинеальный — относящийся к промежности; промежностный.

периодонтальный — относящийся к тканям, которые окружают зуб; околозубной.

периост (надкостница (periosteum)) — соединительнотканная пленка, окружающая кость. Содержит остеогениторные клетки, остеобласты, фибробласты и кровеносные сосуды. Служит для жизнеобеспечения костной ткани.

перистальтика — волнообразное ритмичное мышечное сокращение стенок полых трубчатых органов, вызванное действием гормонов и другими секретирующими факторами, а также импульсами автономной нервной системы.

перистые мышцы — мышцы, в которых пучки волокон идут наискось к сухожилию, проходящему вдоль центра мышцы.

периферический — удаленный от центра.

перихондрий — соединительнотканная оболочка, покрывающая хрящевые структуры (за исключением суставных), содержащая кровеносные сосуды, фибро- и хондробласты (незрелые клетки хряща). Служит для жизнеобеспечения хрящевой ткани.

перонеальный — относящийся к малоберцовой кости.

перстневидный хрящ — непарный хрящ гортани, имеет вид перстня (сплюснутая поверхность с характерным оттиском).

петля (ansa(e)) — петлеобразная структура.

пиел-, пиело- — относящийся к почечной лоханке.

пиноцитоз — захват клеткой жидкости.

пио- (pyo-) — гнойный, содержащий гной.

питание — акт получения пищи или питательных веществ.

питуитарный — слизеобразующий; слизистый.

-плазия — образование, развитие.

-плазма — часть сложного слова, означающая субстанцию некой структуры (например, цитоплазма (клеточная субстанция)).

-пластика — хирургическая коррекция.

плевральная пункция (торакоцентез) — введение полый иглы через стенку грудной клетки в плевральную полость с целью извлечения жидкости.

плечевой сустав — сочленение, соединяющее верхнюю конечность с туловищем; в более узком смысле плечевой сустав представляет собой шаровидный сустав между плечевой костью и лопаткой.

плечо — часть верхней конечности между плечевым и локтевым суставами.

пневм-, пневмат-, пневмато-, пневмо- — относящийся к воздуху, газу, дыханию.

ПНС — периферическая нервная система, в состав которой входят черепные, спинные нервы и автономная нервная система.

повреждение — анатомическое нарушение в организме, возникающее в результате воздействия внешней силы (например, повреждение, нанесенное тупым предметом, проникающее повреждение, электротравма, радиационное, термическое повреждение).

под- — имеющий ножки, выступы (обычно о клетках).

подвздошная кость — наиболее крупная из костей, формирующих тазовую кость.

позадиглоточное венозное сплетение — место позвоночного венозного сплетения, собирающего кровь от синусов твердой мозговой оболочки и соединяющего ее с венами таза посредством систем непарных и полых вен. В случае травмы передней области шеи в сочетании с гипертензией шейного отдела возникает «немое» кровоотечение из венозного сплетения в позадиглоточном пространстве, которое может привести к геморрагическому шоку, если не будет своевременно диагностировано.

позадиглоточный (ретрофарингеальный) — относящийся к пространству между позвоночником и глоткой. Содержит кровеносные сосуды.

покров — кожа; оболочка, покрывающая что-либо.

покрышка среднего мозга (tegumentum mesencephali) — область серого вещества среднего мозга, расположенная по обе стороны водопровода среднего мозга.

поли- — много-.

половозрелый — достигший половой зрелости.

поллюция — непроизвольное семяизвержение.

полоска (stria(e)) — (в анатомии) полоса, тяж или линия.

полость — пространство между оболочками, которое может увеличиваться при скоплении жидкости, например в брюшной полости (асцит) или полости перикарда (тампонада сердца).

полулунный — серповидный, в форме полумесяца.

пост- — находящийся позади, за чем-либо, следующий после чего-либо.

походка — манера ходить, бегать.

пре- — находящийся перед чем-либо, впереди чего-либо, предшествующий чему-либо.

преддверие — полость, расположенная у входа в какую-либо часть органа.

предплечье (antebrachium) — часть руки от локтевого сустава до кисти.

предплюсна (tarsus) — совокупность небольших костей стопы, заключенных между костями голени проксимально и костями плюсны — дистально.

предплюсневой (tarsal, tarso-) — связанный с предплюсневой; находящийся в предплюсне.

препарировать — исследовать путем вскрытия. В лабораториях топографической анатомии человеческое тело изучают путем вскрытия отдельных частей тела.

проводящий путь (тракт) — см. тракт.

прозрачная перегородка (septum pellucidum) — вертикальная двойная (двухслойная) перегородка, отделяющая латеральные желудочки мозга; находится в срединной плоскости в передней части (колоне (genu)) мозолистого тела, к которой прикрепляются оба ее слоя. Эти тонкие перегородки разделяют две полости латеральных желудочков. Выпячивания в желудочки по обеим сторонам перегородки — это головки хвостатого ядра. Сзади перегородка прикрепляется к дуге свода. Не относится к септальному ядру.

прокт-, прокто- — относящийся к заднему проходу или прямой кишке. То же, что рект-, ректо-.

пролапс — опущение или смещение структуры (например, опущение матки во влагалище).

промежность (perineum) — область, расположенная ниже таза, пространство которой занято мышцами и фасциями.

просвет (lumen) — пространство или тоннель внутри органа или полости.

просветление (гистологического препарата) — процесс очищения гистологического препарата водой или растворителем при подготовке к микроскопическому исследованию.

протеин — белок, цепь аминокислот различной длины.

протеогликан — цепь дисахаридов (углеводов), соединенная с белковым ядром. Компонент соединительной ткани.

протеолитический — вызывающий переваривание или расщепление белков.

псевдо- — ложный. В анатомии и медицине — имеющий вид одной структуры или явления, но не являющийся ею на самом деле (например, псевдоуниполярный).

-птоз — опущение.

пульпа — мягкая губчатая ткань, обычно обеспеченная сосудами.

Р

радикулит — воспаление/раздражение корешка нерва.

радикулопатия — заболевание корешков нервов, характеризующееся изменением связочного рефлекса, потерей чувствительности (как правило, онемением) и мышечной слабостью.

радио- — относящийся к излучению.

рак — заболевание, в основе которого лежит неконтролируемый митоз клеток, приводящий к инвазивному росту и метастазированию (распространению из первичного очага в другие ткани, осуществляемому, как правило, лимфогенным или гематогенным путем). Различают два основных вида рака: карциному — опухоль, развивающуюся из эпителиальной ткани, и саркому — опухоль соединительнотканного происхождения

растворенное вещество — любое вещество, растворенное в растворителе, например соль в воде. Вода является универсальным растворителем, способным с течением времени растворять даже большие камни.

реберный хондрит — воспаление реберного хряща в области сустава, обычно с вовлечением суставной сумки и фиброзной капсулы сустава и, возможно, соответствующих связок.

рект-, ректо- — см. прокт-, прокто-.

ренальный — относящийся к почке. См. также нефр-, нефро-.

реполяризация — электрическое изменение в возбудимой ткани относительно нейтральной полярности (например, увеличение полярности с 0 милливольт до -90 милливольт).

ретикулум — сеть канальцев и кровеносных сосудов.

ретро- — находящийся за, позади чего-либо.

ретрофарингеальный — см. позадиглоточный.

рефлюкс — обратный ток.

решетчатый — имеющий сетчатую или губчатую структуру с видимыми отверстиями.

ростральный — используется для обозначения направления впереди от головы, а также при описании части переднего мозга.

рычаг — один из шести простых механизмов, используемых при поднятии тяжести. При подъеме объекта можно получить выигрыш в силе путем закрепления жесткой металлической или деревянной балки в какой-либо неподвижной точке (точке опоры); необходимо поместить один конец балки под нужным объектом и, чтобы поднять его, нажать на противоположный конец балки (рычаг первого рода). См. разд. 42. Сила (мышечные усилия), необходимые для подъема объекта, зависят от его веса и расстояния от точки опоры до места приложения мышечной силы. Чем дальше от точки опоры прикладывается сила (то есть чем дальше от нее находится человек, нажимающий на рычаг или поднимающий его), тем больший вес можно будет сдвинуть. Еще одна разновидность простого механизма для подъема грузов — блок.

С

сальпинг-, сальпинго- — относящийся к маточной трубе; относящийся к слуховой (евстахиевой) трубе.

сарк-, сарко- — обозначающий мякоть, мясистую ткань; мышцу.

свисание кисти — заболевание, характеризующееся слабостью или параличом мышц-разгибателей кисти. Запястье не может быть разогнуто и поэтому свисает, когда человек пытается держать кисть вертикально или горизонтально. Это состояние обычно обусловлено денервацией мышц вследствие поражения лучевого нерва.

свод черепа — кости крыши черепа. Свод состоит из частей лобной, затылочной, височных и теменных костей.

связка — фиброзная ткань, соединяющая между собой кости или внутренние органы.

седалищное отверстие (большое) — верхнее отверстие, образованное крестцово-бугорной и крестцово-остистой связками в области большой седалищной вырезки бедренной кости; грушевидная мышца располагается в центре отверстия; над ней проходят: поверхностная ягодичная артерия и нерв, седалищный нерв, половой нерв и внутренняя

половая артерия, задний кожный нерв бедра, внутренний запирающий нерв и нерв квадратной мышцы бедра.

седалищное отверстие (малое) — нижнее отверстие, образованное крестцово-бугорной и крестцово-остистыми связками в области малой седалищной вырезки; через него проходят: внутренние половые сосуды, половой нерв, сухожилие внутренней запирающей мышцы и внутренняя запирающая мышца. Половой нерв и артерии проходят через отверстие и попадают в половой канал по латеральной стенке седалищно-прямокишечной ямки.

секрет сальных желез — жир, находящийся на поверхности кожи, секреторный сальными железами (см. разд. 19).

секреция — выброс продуктов работы железы в проток, сосуд или полость. См. экскреция.

сенсорный — относящийся к чувствам, ощущениям (например, осязание, температурная чувствительность, зрение).

серое вещество — мозговое и спинномозговое вещество, состоящее в основном из тел нервных клеток, глии и немиелинизированных отростков.

серозная оболочка — ткань, которая выстилает полости тела, не сообщающиеся с воздухом, и состоящая из слоя плоских и кубовидных клеток на прослойке соединительной ткани.

серозный — сывороточный; водянистый. См. сыворотка.

серотонин — азотсодержащая молекула со множеством функций, включающих передачу нервного импульса (функцию нейромедиатора), ингибирование секреции желудка, вазоконстрикцию.

сесамовидный (сезамовидный) — как правило, относится к костям небольшого размера в верхних и нижних конечностях. Самой крупной сесамовидной костью является надколенник. Эти кости формируются в сухожилиях и связках, в точках концентрации напряжения.

сиал-, сиало- — относящийся к слюне, к слюнной железе.

сим- — см. син-

симфиз — см. классификация суставов по структуре.

син- — расположенный или функционирующий совместно, в соединении, одновременно.

синартроз — см. классификация суставов по функции.

синдесмоз — см. классификация суставов по структуре.

синдром конского хвоста — раздражение/сдавление конского хвоста, проявляющееся двусторонней слабостью мышц нижних конечностей, нарушением чувствительности от промежности до больших пальцев стоп, изменением рефлексов, а также недержанием мочи и кала.

синовиальный — относится к вязкой жидкости, напоминающей по консистенции белок сырого яйца. Эта жидкость и секреторная ее мембрана расположены внутри подвижных (синовиальных) суставов, их суставных сумок и сухожильных влагалищ.

синостоз — см. классификация суставов по структуре.

синтез — образование структуры из меньших частей, соединение частей.

синус (sinus) — полость или канал. Венозный синус — это большой канал, крупнее обычной вены (например, дураль-

ные венозные синусы в полости черепа, венозные синусы селезенки); воздушный синус (чаще — воздушная полость) — это полость в кости, выстланная респираторной слизистой оболочкой.

синусоиды — тонкостенные пористые сосуды в железах. В основном они немного больше, чем капилляры. Синусоиды различаются по своей структуре в зависимости от расположения.

синхондроз — см. классификация суставов по структуре.

сквамозный — пластинчатый, чешуйчатый, тонкий. В основном относится к плоским тонким эпителиальным клеткам.

скелетно-мышечный — состоящий из мышц, костей, связок, сухожилий, фасций и суставов.

сколиоз — любое значимое дугообразное искривление позвоночника во фронтальной плоскости. В некоторой степени искривление наблюдается у большинства людей, что, вероятно, связано с использованием доминантной руки.

-скопия — визуальное изучение или осмотр.

слизистая оболочка — ткань, выстилающая внутренние полости, сообщающиеся с внешней средой. Эпителиальные/железистые клетки выделяют на поверхность оболочки слизь. Сама слизистая оболочка состоит из клеток эпителия, желез, подслизистой основы, нервов и сосудов, иногда — тонкого слоя мышц.

слизь — продукт секреции определенных железистых клеток, состоящий в основном из водного раствора гликопротеинов, по консистенции плотнее, чем серозные жидкости.

собственные мышцы — мышцы, которые лежат очень глубоко, на самых костях осевого скелета, и своими сокращениями приводят в движение главным образом скелет туловища и головы. См. мышцы-пришельцы.

сома — тело некоей структуры, например туловище человека, тело клетки, стенка тела.

соматический — относящийся к телу или стенке тела (например, клеточное тело нейрона (сома)); противопоставляется висцеральному (относящемуся к внутренним органам).

сосочек (papilla(e)) — небольшой выступ, по внешнему виду напоминающий сосок.

сосуд (vas(a)) — трубчатый проток, по которому движется какая-либо биологическая жидкость (кровь или лимфа).

сосудистый (васкулярный) — относящийся к кровеносным или лимфатическим сосудам, к кровотоку.

сосуды сосудов (vasa vasorum) — сосуды, кровоснабжающие более крупные сосуды.

сошник (vomer) — структура, имеющая вид ромбовидной пластины; плоская трапециевидной формы кость, образующая заднюю часть перегородки носа.

спазм — быстрое сильное непроизвольное мышечное сокращение, как правило, приводящее к искривлению и изменению формы сокращающейся части тела.

СПИД — синдром приобретенного иммунодефицита.

спина — область, занимающая большую заднюю часть грудной клетки и живота; поддерживается грудными и поясничными позвонками. К этой области не относятся шея и крестец/копчик (таз).

спланхн-, спланхно- — относящийся к внутренним органам.

сплен-, сплено- — относящийся к селезенке. То же, что лиен-, лиено-.

спондил-, спондило- — относящийся к позвонкам.

средостение (mediastinum) — среднее отделение, отделение или перегородка между легкими в грудной клетке.

стеноз (stenosis) — сужение.

стенокардия — боль, преимущественно кардиального происхождения.

стереоцилия — неподвижный (зафиксированный) отросток поверхности клетки. Обнаруживается в волосяных клетках внутреннего уха и псевдомногослойном цилиндрическом эпителии придатков яичника.

-стомия, -остомия — о хирургической операции, заключающейся в создании отверстия в каком-либо органе или его части.

стопа (pes) — дистальная часть нижней конечности. Скелет стопы состоит из предплюсны, плюсны и фаланг. Стопа соединяется с ногой в лодыжке при помощи голеностопного сустава.

строма — основная опорная или соединительная ткань органа.

суб- — расположенный ниже чего-либо, под чем-либо.

субдуральный — расположенный под твердой мозговой оболочкой; между твердой мозговой оболочкой и головным мозгом или спинным мозгом.

субхондральный — расположенный под хрящом (например, о кости, прилегающей к суставному хрящу).

супра- (supra-) — расположенный выше, над чем-либо.

суставной отросток — костный выступ, на котором находится хрящевая поверхность, соединяющаяся с другой соответствующей поверхностью.

суставной отросток позвонка — отросток позвонка, соединяющий позвонки в позвоночном столбе. Соединение суставных отростков позвонков называется дугоотростчатый соединением.

сухожилие — образование соединительной ткани, при помощи которого скелетные мышцы прикрепляются к костям или другим мышцам. Может иметь форму шнура или пластины (апоневрозы).

сухожильный центр промежности — мышечно-сухожильный пучок, располагающийся между анусом и влагалищем, точка прикрепления глубоких и поверхностных промежностных мышц, которые обеспечивают стабильность и неподвижность для мышц и тканей этой области. Линия, пересекающая мочеполовую и анальные треугольники, проходит прямо через промежностный центр от одной седалищно-лобковой ветви к другой седалищно-лобковой ветви.

сфено- — относящийся к клиновидной кости; имеющий форму клина (треугольной структуры, сужающейся к одной из сторон).

сфинктер — концентрический пучок мышечных волокон, окружающий сужение или отверстие полости.

сыворотка — любая жидкость без примесей; также означает плазму крови без (свертывающих) белков плазмы.

Т

таз — костное кольцо, сформированное двумя симметричными тазовыми костями, крестцом и копчиком.

тазобедренный сустав (соха(е)) — сустав, образованный вертлужной впадиной тазовой кости и головкой бедренной кости. Термин соха(е) используется в словосочетаниях, означающих виды деформации бедренных костей (соха vagus, соха valgus). Предваряемый термином os, термин соха следует понимать как относящийся к тазовой кости.

тазовый пояс — соединение двух тазовых костей.

тело клетки — увеличенная часть нейрона, содержит цитоплазму и окруженное оргanelлами клеточное ядро.

тельца — небольшие образования в составе какой-либо ткани, не обязательно клетки. Красные кровяные тельца, например, не имеют ядер и не считаются клетками.

тендинит — воспаление сухожилия.

тонкая пластинка (lamella(e)) — тонкая, пластинчатая структура; может быть округлой, как в остеоне (гаверсовой системе) кости.

тонус — нормальное напряжение мускулатуры, препятствующее ее растяжению.

-том — суффикс, означающий отсекаемый участок или какой-либо режущий инструмент (например, микротом — инструмент для получения микросрезов тканей).

-томия, -отомия — разрез, сечение какого-либо органа (например, аппендэктомия — удаление червеобразного отростка).

торака-, торако- — относящийся к груди, грудной клетке.

тощая кишка (jejunum) — средний отдел тонкой кишки, идущий после двенадцатиперстной и перед подвздошной кишкой.

трабекула — костная балка или плотный тяж соединительной ткани, идущие внутрь органа и образующие его остов, например в селезенке, в развивающейся кости.

травма — анатомическая или психическая реакция в ответ на повреждение организма.

тракт (путь) — совокупность аксонов в центральной нервной системе, например ретикулоспинальный, руброспинальный, покрывающе-спинномозговой, преддверно-спинномозговой, кортикоспинальный, спиноталамический, спинномозжечковый проводящие тракты (пути). Также обозначает системы полых трубчатых органов, такие как мочевыводящие пути и желудочно-кишечный тракт.

транскриптаза — ДНК-зависимый фермент (полимераза), катализирующий синтез одонитовой цепочки РНК, структурно комплементарной считываемой нити ДНК.

тромб — сгусток крови; ретикулярный остов для фибрина, тромбоцитов и других клеток крови. Формируется в сыворотке крови.

тромбоз — патологическое состояние, характеризующееся образованием сгустков крови, или тромбов, в просвете сосуда или нескольких сосудов.

-трофический — питательный, пищевой, алиментарный, связанный с алиментарным статусом.

туловище (торс) — анатомически центральная часть тела, не включающая голову, шею и конечности.

турецкое седло (sella turcica) — углубление клиновидной кости, на верхней поверхности которого, под диафрагмой твердой оболочки (диафрагмой турецкого седла), располагается гипофиз. По обеим сторонам от седла располагаются кавернозные (пещеристые) синусы дуральной венозной системы.

тыльная поверхность (dorsum) — оборотная сторона; спинка некоторых анатомических образований. Относится к тыльной стороне кисти и «верхней части» стопы.

У

угол (angulus(i)) — точка соединения двух пересекающихся линий, например нижний угол лопатки на пересечении позвоночного (внутреннего) и подмышечного (наружного) краев лопатки.

уни- — один, единственный; одно-, едино-.

униполярные нейроны — нейроны с одним отростком. См. нейронный отросток.

ушная сера — воскообразный секрет, вырабатываемый железами наружного уха.

Ф

фагоцит — клетка, которая поглощает мертвые, погибающие клетки и чужеродные твердые частицы путем эндоцитоза. Фагоциты с сегментированным ядром называют полиморфноядерными лейкоцитами (нейтрофилами); мононуклеарные фагоциты (в зависимости от их расположения) называют по-разному — например, макрофаги, моноциты крови, гистиоциты соединительной ткани, купферовские клетки печени, альвеолярные клетки легких, микроглия центральной нервной системы. Многие клетки, которые обладают фагоцитарной способностью лишь в определенной среде, не считают и не называют фагоцитами.

фагоцитоз — процесс, при котором клетки захватывают и переваривают твердые частицы.

фасет — небольшая плоская или слегка вогнутая поверхность. Фасетом можно назвать ровную хрящевую суставную поверхность, такую, например, которая имеется на суставных отростках позвонков.

фасеточный сустав — сустав между суставными отростками смежных позвонков, также называется дуготростчатый суставом.

фасилитация — ускорение или облегчение какого-либо процесса.

фасцикула — пучок.

фасция (fascia) — общий термин, обозначающий слой или слои плотной или рыхлой фиброзной соединительной ткани с хаотично расположенными волокнами. Поверхностная фасция, часто инфильтрированная подкожной жировой клетчаткой, находится сразу под кожей. Глубокие фасции покрывают скелетные мышцы и заполняют пространства между поверхностными фасциями и более глубоко распо-

ложенными структурами, а также могут находиться между мышечными брюшками (среди них), образуя миофасциальные структуры. Отростки глубоких фасций формируют межмышечные перегородки, поддерживающие внутренние органы (например, внутритазовая фасция), играют роль фиброзных связок и поддерживают сосудисто-нервные пучки. Более маленькие микроскопические слои фиброзной ткани (например, перимизий, эндомизий, оболочки сосудов) не входят в состав глубоких фасций, однако могут происходить от них. Вместе с сухожилиями, связками, периостом и костями элементы фиброзной соединительной ткани формируют единую структуру тела, нарушить которую способны только очень значительные травматические воздействия.

фасция груднопоясничная — толстый слой ткани, покрывающий глубокие мышцы спины, или паравертебральные мышцы, от гребня подвздошной кости и крестца до ребер/грудины. В значительной мере определяет степень подвижности различных двигательных сегментов спины.

фенестрация — отверстие (в стенке); фенестрации между отростками ножек подоцитов, покрывающих клубочковые капилляры, способствуют прохождению гломерулярного инфильтрата из эндотелия капилляров в область капсулы.

фермент (энзим) — белковая молекула, которая облегчает биохимическую реакцию, при этом не меняя своей структуры и не разрушаясь. Названия ферментов оканчиваются на -аза.

фибрилла — тонкая удлиненная структура, часть волокна.

фиброзный (fibrosus) — относящийся к волокну, состоящий из него.

-физ — отросток; какая-либо растущая часть.

фиксация — процесс подготовки ткани для микроскопического исследования. Обработка свежей ткани фиксирующим веществом для сохранения ее структуры, предотвращения аутолиза и бактериального распада.

филамент — тонкое волокно, в биологии — структура определенной длины, как правило, меньше фибриллы, которая, в свою очередь, меньше волокна.

фильтрация — процесс перемещения жидкости под действием таких сил, как давление, вакуум и гравитация.

фиссура — узкая расщелина или глубокая выемка.

флеб-, флебо- — относящийся к венам.

фузиформный — веретенообразный, похожий на круглую палочку, заостряющуюся к концу.

Х

хейл-, хейло- — относящийся к губам.

хиатус — отверстие.

хир-, хиро- — относящийся к кисти руки (кистям рук).

хоана (-ы) — воронкообразное отверстие, в частности, в носовой полости.

хол-, холе- (chol-) — относящийся к желчи и желчевыводящей системе, желче-.

хондр-, хондро- — относящийся к хрящу, хрящевой.

г-15

хроматин — вещество клеточного ядра, хорошо окрашивающееся основными красителями; в интерфазе рассеян в карิโอплазме, в период клеточного деления сконденсирован в хромосомах; эухроматин.

хромосома — от др. греч. *chrōma* цвет + *sōma* тело, «цветное тело». Структура клеточного ядра, содержащая ДНК. Визуализируется на стадиях метафазы и анафазы.

Ц

-центез — пункция, прокол.

цервик-, цервико- — относящийся к шее, шейно-; относящийся к шейке какого-либо органа.

церебро- — относящийся к головному мозгу, полушариям головного мозга.

цефал-, цефало- (кефал-, кефало-) — относящийся к голове, черепу.

циркулярный — округлый, имеющий форму круга.

цистит (cystitis) — воспаление мочевого пузыря.

цисто- — относящийся к мочевому пузырю.

-цит — какая-либо клетка.

цитокин — вещество, вырабатываемое клеткой, которое влияет на клеточную активность, например ускоряет разрушение антигенов посредством стимулирования или усиления иммунного ответа.

цитоллиз — растворение и разрушение клетки.

цитотоксин — вещество, вырабатываемое клеткой, которое разрушает другие клетки или оказывает на них токсическое действие.

ЦНС — центральная нервная система, состоящая из головного и спинного мозга.

Ч

череп (cranium) — костный каркас головы. Термин *cranium* может также означать мозговой отдел черепа, черепную коробку.

черепные нервы, функциональная классификация (см. разд. 83) Классификация нейронов черепных нервов основана на их строении, которое закладывается в процессе эмбриогенеза. Каждый черепной нерв содержит несколько функционально различных типов нервных волокон. Одни из них относятся к афферентным нервным волокнам, другие — к эфферентным. Но существуют и особые типы нервных волокон, которые по своему строению нельзя отнести ни к той, ни к другой группе. Это нервные волокна, входящие в состав слухового и зрительного анализаторов. Каждое из них имеет собственную классификацию. Двигательные нервные волокна иннервируют мышечные клетки, обеспечивающие секрецию желез; гладкую мускулатуру, которая происходит из жаберных дуг; скелетную мускулатуру (жевательные и лицевые мышцы). Эти волокна не имеют гомологов в структуре спинномозговых нервов. Черепные нервы нумеруют римскими цифрами (I, II, III и т.д.). Существование тринадцатой пары черепных нервов в настоящее время не является общепризнанным.

Классификация 1-го уровня: ОБЩАЯ (О) и СПЕЦИАЛЬНАЯ (С). Общая классификация относится к представленной ниже организации (уровни 2 и 3).

Специальная классификация включает:

(1) специальные чувствительные нейроны: от зрительных рецепторов (II) и рецепторов, ответственных за слух и равновесие (VIII);
(2) специальные висцеральные афферентные нейроны: от обонятельных (I) и вкусовых (VII, IX, X) рецепторов;
(3) специальные висцеральные эфферентные нейроны: к мышцам, развившимся из эмбриональных фарингеальных (висцеральных) дуг, таким как жевательные, мимические мышцы, мышцы гортани и глотки: V, VII, IX, X и XI.

Классификация 2-го уровня: СОМАТИЧЕСКАЯ (С) и ВИСЦЕРАЛЬНАЯ (В).

Соматическая классификация относится к эмбриональным сомитам, из которых развивается кожа, мышцы и суставы:
(1) общие соматические афферентные нейроны: иннервация лица (V), наружного уха (VII, IX, X);
(2) общие соматические эфферентные нейроны: иннервация глазных мышц (III, IV, VI); мышц языка (XII).

Висцеральная классификация относится к производным фарингеальных дуг; например, мышцы лица, ротовой полости и глотки; также относится к нейронам автономной нервной системы, иннервирующим внутренние полостные органы, имеющие гладкую мускулатуру, а также железы (*viscera*):

(1) общие висцеральные афферентные нейроны: идут от механорецепторов VII нерва, механо-, баро-, хеморецепторов IX, X нервов, чувствительных рецепторов органов грудной клетки и брюшной полости (X);

(2) общие висцеральные эфферентные нейроны: к слюнным железам (VII, IX); иннервация гладкой мускулатуры и желез органов грудной клетки и брюшной полости (X).

Классификация 3-го уровня: афферентная (А) (чувствительная) и эфферентная (Э) (двигательная).

чувствительный — отвечающий на стимулы, вызывающий ощущение касания, давления, температуры и/или боли; иннервированный.

Ш

шарпеевы волокна — фиброзные пучки связок, сухожилий и/или надкостницы, непосредственно входящие в кость.

шванновские клетки — клетки миелиновой оболочки аксонов центральной и периферической нервной системы. См. миелиновая оболочка.

шейка (cervix) — суженная часть органа или кости, например хирургическая шейка плечевой кости или шейка желчного пузыря.

шея (cervix) — часть тела, расположенная ниже головы и выше первого грудного позвонка (шейный отдел), переходящая в плечи, верхнюю часть спины и груди.

шов — разновидность фиброзного или костного соединения, соединяющая V-образные поверхности, как на черепе.

Э

эверсия (инверсия) — относятся к (1) суставам, образуемым таранной и пяточной костями (таранно-пяточный сустав, известный также как подтаранный сустав), и (2)

поперечному суставу предплюсны (Шопаров сустав; объединяет таранно-пяточно-ладьевидный и пяточно-кубовидный суставы). Плоскость последнего образует с плоскостью подтаранного сустава прямой угол. Эверсия включает пронацию стопы и отведение ее переднего отдела. Наружная торсия стопы ведет к смещению подошвенной части стопы кнаружи; это и называется эверсией стоп. Инверсия стопы — это сочетание супинации стопы и приведения ее переднего отдела. Она представляет собой положение, при котором происходит поворот подошвенной части стопы кнутри. Величина инверсии стоп имеет гораздо больший диапазон, чем величина эверсии.

эк- (**экз-**, **экс-**) — вне, из, движение изнутри наружу, из или от какого-либо места.

экзокринный — о железах, выделяющих продуцируемый ими секрет на поверхность тела или внутрь какой-либо полости (а не органа, как в случае с эндокринными железами).

экзоцитоз — удаление веществ из клетки.

эксекреция — выделение клетками конечных продуктов метаболизма. Если экскретируемое вещество представляет важность для самого организма или за его пределами (например, сперма), то говорят о его «секреции». Однако единого мнения на этот счет нет. См. секреция.

эксцентрическое сокращение — вид мышечного сокращения, при котором сокращенная мышца растягивается и удлиняется в процессе сокращения, например антигравитационные сокращения антагонистов в процессе движения под действием силы тяжести.

эктазия — растяжение, расширение.

-эктазия — см. эктазия.

эктомия — удаление.

-эктомия — см. эктомия.

электрохимический — сочетающий в себе свойства электрического и химического, например нервный импульс.

эллипсоидный — форма, при которой замкнутая кривая стремится скорее к овалу, нежели к идеальному кругу. Эллипсоидные суставы являются редуцированной формой шаровидных суставов; они включают в себя мышечковые суставы.

эмиссарная вена — вена, открывающаяся в синус твердой мозговой оболочки головного мозга; посредством эмиссарных вен синусы через отверстия в костях черепа сообщаются с поверхностными венами головы.

эмиссия — движение спермы из придатка яичка к простате во время сексуального возбуждения у мужчин.

эн- (**эм-**) — о движении внутрь или нахождении внутри.

энд-, эндо- — находящийся внутри.

эндокринный — о железах, выделяющих продуцируемый ими секрет в интерстициальную (межтканевую) жидкость или кровеносное русло.

эндометрий — эпителиальный слой с сосудами и железами, выстилающий матку изнутри; подвержен быстрому

росту (фаза пролиферации), обильной секреторной активности (фаза секреции), вслед за чем следует сокращение желез и окружающих тканей и последующее кровотечение (менструация).

эндост — выстилка медуллярного канала длинных костей, состоящая из тонкого слоя коллагеновых волокон и большого количества прогенеторных клеток — предшественников остеогенеза.

эндотелий — эпителиальная выстилка кровеносных и лимфатических сосудов и камер сердца. Эндотелий происходит из мезодермы и отличается по свойствам от эпителия экто- и энтодермального происхождения.

эндоцитоз — процесс поглощения веществ клетками путем инвагинации участка клеточной мембраны и образования в цитоплазме мембранного пузырька (эндосомы) с внеклеточным содержимым.

энзим — см. фермент.

энтер-, энтеро- — относящийся к желудочно-кишечному тракту.

энтероэндокринный — относится к клеткам эпителиального слоя/железам слизистой оболочки желудочно-кишечного тракта, которые секретируют гормоны-регуляторы (стимуляторы/ингибиторы) секреторной активности кишечника/поджелудочной железы и/или сократительной активности гладкой мускулатуры (перистальтики).

энхондральный (эндохондральный) — внутривещевой.

энцефал-, энцефало- — относящийся к головному мозгу.

эп-, эпи- — находящийся над чем-либо, поверх чего-либо, внутри или возле чего-либо.

эпидид- — относящийся к придатку яичка (эпидидимису).

эпидуральный — находящийся между твердой мозговой оболочкой и костями черепа.

эпителий — (от греч. еpi — сверх и thele — сосок; некогда гистологи полагали, что эпидермис покрывает слой клеток, имеющих форму соска и покрывающих сосочки дермы). Ткань, покрывающая поверхность тел и выстилающая его полости.

эрг — единица измерения работы.

эрго- — относящийся к работе, действию.

эфферентный — выводящий, центробежный, ведущий от центра (орган или структура).

Я

ядро оссификации вторичное — дополнительная точка образования кости в эпифизах.

ядро оссификации первичное — основная точка образования кости в диафизе (центре) развивающейся кости. (Ядро оссификации = точка окостенения.)

яремый — относящийся к области шеи (например, яремые вены).

АЛФАВИТНЫЙ УКАЗАТЕЛЬ

Алфавитный указатель составлен из общих терминов (например, «артерия», «вена», «кость», «нерв» и т.д.). Наименование конкретной структуры (например, артерии, системы) можно найти под соответ-

ствующим общим термином («артерия», «система»). Ссылка на разделы, содержащие основную информацию об интересующем понятии, выделена жирным шрифтом.

А

- акросома сперматозоида (апикальное тельце сперматозоида) 156
 ареола (околососковый кружок) 162
 агонист 43
 аксон (оболочки) 13
 постганглионарный 91, 92, 93
 постсинаптический 70
 преганглионарный 91, 92, 93
 пресинаптический 70
 актин 12
 альвеола 4
 ~ железы 8
 ~ легкого 131, 132
 ампула
 ~ внутреннего уха 98
 ~ маточной трубы 160
 амфиартрозы 20 (см. также «Классификация суставов (соединений)» в Глоссарии)
 анальный треугольник 51
 анатомические барьеры (иммунитет) 122
 анастомозы 106, 107, 109–119
 анафаза (митоз) 7
 антагонист 43
 антигены 121, 122–123, 125
 антитела 121, 122, 125, 126
 аорта 104, 107, 111
 аппендицит 126, 141
 апоневроз
 ~ двуглавой мышцы плеча 55
 ~ наружной косой мышцы 49
 подвздошно-большеберцовый тракт 59
 ~ ладони 56
 подошвенный 65
 сухожильный шлем (galea aponeurotica) 44
 арахноидальные (пахионовы) грануляции 81, 82
 артериола (-ы)
 афферентная (приносящая) 147, 148
 центральная 124
 выносящая 147, 148
 периартериолярные лимфоидные муфты 124
 легочные 132
 структура 102
 артерии (см. также «Сердечно-сосудистая система»)
 акромиальная сеть 109
 альвеолярная ~
 нижняя 107
 верхняя 107
 аорта 111, 112
 брюшная ~ 48, 91, 110, 111, 112, 113, 145, 155
 дуга 104, 106, 111
 восходящая 104, 107, 111
 синусы ~ -ы 106
 грудная (нисходящая) ~ 48, 107, 111
 дуга поверхностная ладонная 109
 глубокая ладонная 109
 дугообразная ~ 110
 задняя ушная ~ 107
 подмышечная ~ 107, 109
 основная (базиллярная) ~ 108
 плечеголовная (брахиоцефальная) ~ 107, 109, 111
 плечевая ~ 109
 глубокая 109
 бронхиальная 111
 сонная ~
 общая 107, 109, 111
 наружная 107
 внутренняя 107, 108, 115
 чревная ~ 111, 112, 153, 154
 мозжечковая ~
 передняя нижняя 108
 задняя нижняя 108
 верхняя 108
 мозговая ~
 передняя 108
 средняя 108
 задняя 108
 шейная ~
 восходящая 107
 глубокая 107
 поверхностная 107
 ободочная ~
 левая 112
 средняя 112
 правая 112
 коллатеральная ~
 срединная 109
 соединительная ~
 передняя 108
 задняя 108
 коронарная (венечная) ~ 106, 111
 реберно-шейный ствол 107, 111
 пузырная ~ 112
 пальцевая ~
 дорсальная пальцев стопы 110
 общие ладонные 109
 тыльная ~ стопы 110
 надчревная ~
 нижняя 110, 119
 верхняя 111, 119
 пищеводная ~ 111
 лицевая ~ 107
 поперечная 107
 бедренная ~ 61, 88, 110
 оггибающая
 латеральная 110
 медиальная 110
 глубокая 110
 прободающая 110
 малоберцовая ~ 110
 оггибающая 110
 желудочная ~
 левая 111, 112, 139
 правая 112, 139
 гастродуоденальная (желудочно-двенадцатиперстная) ~ 112, 139
 желудочно-сальниковая ~ 112
 левая 112, 139
 правая 112
 коленные анастомозы
 коленная ~ 110
 нисходящая ~ колена 110
 нижняя латеральная (боковая) ~ колена 110
 нижняя медиальная ~ колена 110
 верхняя ~ колена 110
 ягодичная ~
 нижняя 110, 113
 верхняя 110, 113
 печеночная ~
 общая 111, 112, 139
 левая 112, 139
 правая 112, 139
 оггибающая плечевую кость ~
 передняя 109
 задняя 109
 подвздошная (общая) ~ iliac 110, 111, 113
 наружная 110, 111, 113
 внутренняя 110, 111, 112, 113
 передний ствол 113
 задний ствол 113
 подвздошно-поясничная ~ 113
 межреберная ~
 передняя 111
 наивысшая 107, 111
 задняя 111
 межкостная ~
 общая 109
 возвратная 109
 ~ лабиринта 108
 лентиклостриарная ~ 108
 язычная ~ 107
 поясничная ~ 111
 верхнечелюстная ~ 107
 краевая ~ 112
 менингеальная (срединная) ~ 107
 брыжеечная ~
 нижняя 111, 112
 верхняя 111, 112
 плюсневая (тыльная) ~ 110
 мышечно-диафрагмальная ~ 111
 питающие ~-и кости 17
 запирательная ~ 110, 113
 затылочная ~ 107
 глазная ~ 107

яичниковая ~111
 панкреатодуоденальная ~
 нижняя 112
 верхняя 112
 диафрагмальная (нижняя) 111
 подошвенная ~
 пальцевая 110
 латеральная 110
 медиальная 110
 дугообразная 110
 надколенниковая ~ 110
 половая (внутренняя) ~ 112, 113
 ~ луковицы пениса 113
 глубокая ~ пениса 113
 дорсальная ~ клитора 113
 задняя ~ мошонки 113
 ~ луковиц преддверия 113
 легочная ~ 104
 лучевая ~ 109
 возвратная 109
 прямокишечная ~
 нижняя 112, 113
 средняя 112, 113
 верхняя 112
 ~ почечная и прилегающих органов
 111, 144
 ~ сетчатки 94
 обзор основных артерий 114
 крестцовая ~
 латеральная 113
 медиальная 111, 113
 ~ лопатки (дорсальная) 107
 ветви брыжеечной ~-и к сигмовид-
 ной кишке 112
 ветви брыжеечной ~-и к тонкой киш-
 ке 112
 спинномозговая ~ (передняя) 108
 селезеночная ~ 111, 112, 124
 строение ~-и 102
 подключичная ~ 107, 109, 111
 подлопаточная ~109
 надпочечниковая ~111
 надлопаточная ~ 107
 яичковая ~111
 височная ~ (поверхностная) 107
 грудная ~ (внутренняя) 107, 111
 латеральная 109
 верхняя 109
 грудноакромиальная ~ 109
 щитовидно-шейный артериальный
 ствол 107
 щитовидная ~
 верхняя 107
 нижняя 107
 большеберцовая ~
 передняя 110
 возвратная 110
 задняя 110
 поперечная шейная ~ 107
 пупочная ~ 113
 локтевая ~ 109
 возвратная (передняя) 109
 возвратная (задняя) 109
 локтевая обходная (коллатеральная) ~
 нижняя 109
 верхняя 109
 маточная ~ 113
 влагалищная ~ 113
 ~ семявыносящего протока 113

сосуды сосудов 102, 106
 позвоночная артерия 107, 108
 мочепузырные ~-и
 нижние 113
 верхние 113
 ассоциативные проводящие пути 74
 атлант 26
 аутокринный 149

Б

базальный (-ые)
 ганглии (ЦНС) 74
 пластинка 156
 сегмент 132
 слой 15
 ядра (ЦНС) 74
 базофилы 100
 барабанная лестница 98
 барорецепторы (см. также «Интеро-
 рецепторы») 90
 бедренная кость 60, 62
 бедро (кость) 35–37
 белая пульпа 124
 белые угри 115
 бледный шар 74
 блестящий слой 15
 бляшка 106
 большие половые губы 158
 большая ягодичная мышца 59
 большой вертел 38, 59
 борозды головного мозга 73
 бронхиальное дерево 127, 132
 бронх (-и) 127, 132
 долевого 132
 главный 132
 первого порядка 132
 второго порядка 127
 бронхиола
 дыхательная 132
 брюшина 5, 138
 брыжейка 138
 брыжейка маточной трубы 160
 брюшина
 брыжейка матки 160
 брыжейка маточной трубы 159, 160
 брыжейка сигмовидной кишки 138
 брыжейка тонкой кишки 138
 брыжейка яичника 159
 висцеральная ~ 5, 138, 141
 внутренняя семенная фасция 49
 забрюшинное пространство 145
 париетальная ~ 5, 138, 139, 141
 сальник
 большой ~ 138
 малый ~ 138
 сальниковая сумка 138
 широкая связка 158–160
 бугорно-корковый путь 78
 бугорок
 большой ~ (плечевая кость) 29, 53
 лобковый ~ 35, 51
 малый ~ (плечевая кость) 29, 53
 надсуставной ~ (плечевая кость) 55
 подсуставной ~ (плечевая кость) 55
 бугристость
 ~ седалищных костей 35, 36, 51
 границы промежности 51

В

вакуоли 6
 варикозное расширение вен 117
 вдох 127, 133
 вегетативная (автономная) нервная
 система (ВНС) см. «Нервная система»
 венулы с высоким эндотелием (ВЭВ)
 120, 125
 вена (-ы)
 бедренная ~ 116, 117
 большая мозговая ~ 115
 брыжеечные ~
 верхняя ~ 118
 нижняя ~ 118
 вена, огибающая бедренную кость
 глубокая ~ 117
 латеральная ~ 117
 медиальная ~ 117
 ~ печени 118, 142
 верхнечелюстная ~ 115
 внутренняя грудная ~ 116
 воротная ~
 ~ печени 118
 ~ гипофиза 150, 151
 желудочно-сальниковые ~ (правая/
 левая) 118
 желудочные ~ (правая/левая) 118
 гипофизарная портальная система
 150–151
 глубокая шейная ~ 115
 диафрагмальная ~ 116
 диплоическая ~ 115
 желчнопузырная ~ 118
 задняя ушная ~ 115
 занижнечелюстная ~ 115
 запирающая ~ 117
 классификация ~ 102
 краевая ~
 латеральная вена стопы 117
 медиальная вена стопы 117
 крыловидное сплетение 115
 латеральная подкожная ~ 109
 легочные ~ 102, 103, 104, 106, 123
 лицевая ~ 115
 глубокая ~ 115
 медиальная подкожная ~ 109
 межреберные ~
 задние ~ 16
 первая верхняя ~ 16
 передние ~ 16
 надпочечниковая ~ 116
 непарная ~ и ветви 116
 ознакомление с ~ 102
 панкреатическая ~ 118
 передняя большеберцовая ~ 117
 печеночная ~ 116
 ветви ~ 118
 воротная система 118
 анастомозы ~ 118
 пищеводная ~ (анастомоз с верхней
 поллой веной) 118
 плечевая ~ 109
 плечеголовная ~ 109, 115, 116
 правая ~ 115
 плюсовые ~ 117
 поверхностная височная ~ 115
 подвздошная ~
 внутренняя ~ 116, 117

наружная ~ 116, 117
 общая ~ 116, 117
 подключичные ~ 109
 левая ~ 116
 правая ~ 115, 116
 подколенная ~ 117
 подошвенная венозная дуга
 глубокая ~ 117
 латеральная подошвенная вена 117
 медиальная подошвенная вена 117
 плюсневая вена 117
 подошвенная пальцевая вена 117
 подошвенные пальцевые ~ 117
 подборберные ~ 116
 полунепарная ~ 116
 добавочная вена 116
 повторение основных вен 119
 подмышечная ~ 109
 позвоночная ~ 115
 полые ~
 верхняя ~ 111, 116
 нижняя ~ 111, 116, 117, 118
 почечная ~ 116
 поясничная ~ 116
 восходящая ~ 116
 промежуточная ~ локтя 109
 прямокишечные ~
 верхняя ~ 118
 нижняя ~ 118
 средняя ~ 118
 синусоиды
 лимфатические узлы 125
 ~ печени 142
 ~ селезенки 124
 строение ~ 102
 синусы твердой мозговой оболочки 115
 кавернозный (пещеристый) синус 115
 каменистый синус
 верхний ~ 115
 нижний ~ 115
 межпещеристый синус 115
 поперечный синус 115
 прямой синус 115
 сагиттальный синус
 верхний ~ 115
 нижний ~ 115
 сигмовидный синус 115
 слияние ~ 115
 сопровождающие ~ 109, 117
 тыльная ~ кисти 109
 тыльная ~ стопы 117
 угловая ~ 115
 щитовидные ~
 верхняя ~ 115, 116
 нижняя ~ 116
 средняя ~ 115, 116
 эмиссарные ~ 115
 ягодичные ~
 верхняя ~ 117
 нижняя ~ 117
 яремная ~
 внутренняя ~ 109, 115, 116
 наружная ~ 109, 115, 116
 передняя ~ 115
 язычная ~ 115
 вентральный (определение) 2
 вертлужная впадина 35, 37
 верхний (определение) 2

верхняя полая вена 116
 вестибулярная система 97–98
 вестибулярные складки гортани 130
 ветвь (-и)
 задняя 84, 86
 нижней челюсти 22
 передней 84, 86
 седалищно-лобковая 51
 вещество мозга
 белое ~ 73, 74, 77
 серое ~ 73, 77
 вибриссы (-ы) 128
 висцеральная нервная система
 (см. «Нервная система (АНС)»)
 вкусовая пора 99
 вкусовые почки 99
 влагалище 158, 160–161
 выпадение ~ (пролапс) 160
 ВНС 91–93 (см. также «Нервная система»)
 внутренние межреберные мышцы 48
 внутренние органы 14
 внутренняя подвздошная артерия
 передний ствол 113
 задний ствол 113
 внутриглазное давление (ВГД) 95
 водопровод среднего мозга 80
 водянистая влага 94, 95
 возвышение большого пальца (тенар) 57
 возвышение мизинца (гипотенар) 57
 волна Р 105
 волна Т 105
 волокна (соединительная ткань)
 коллагеновые 9, 10
 ретикулярные 9
 эластические 9, 10
 ворота
 ~ легкого 131, 132
 ~ печени 142, 143
 ~ почки 146
 воронка (задняя доля гипофиза) 160
 воротная система печени 101, 118, 142, 143
 ворсинка (-и) тонкой кишки 140
 воспалительный ответ 122
 врожденный иммунитет 122
 вставочный нейрон 69, 79, 85
 вульва 158
 вход (в таз) 35, 36
 выдох 133
 вырезка
 блоковидная ~ 31, 32
 большая седалищная ~ 35
 малая седалищная ~ 35
 выступ 22

Г

ганглий
 базальный ганглий 73, 74
 интрамуральный ганглий 93
 задний корешок 84
 симпатические ганглии 91
 гаустры 141
 геликотрема 98
 гемолиз 100
 геморрагическая киста желтого тела

159
 геморроидальные узлы 141
 гиперэкстензия (переразгибание) 21
 гипоталамо-гипофизарный тракт 150
 гипоталамус 75, 150, 151
 гладкая мускулатура
 внутриглазные мышцы 95, 96
 мышца, расширяющая зрачок 96
 парасимпатическая иннервация (АНС) 93
 ресничная мышца 96
 симпатическая иннервация (АНС) 91, 92
 сфинктер зрачка 96
 ~ внутренних органов 14
 ~ мочеполовой системы 91–93, 146
 ~ трахеи 127
 иннервация гладкой мускулатуры 91–93
 мышца Мюллера (века) 95
 мышца, поднимающая волос 16
 мясистая оболочка мошонки 49
 ознакомление 3
 ткань гладкой мускулатуры 11
 глаз 94–96
 гликоген 154
 гликолиз 154
 глотание 46, 137
 глотка 127, 130, 134
 глубокий (определение) 2
 глубокий корковый (паракорковый) слой (лимфатического узла) 125
 глубокий сгибатель пальцев 56
 глюкагон 154
 глюкоза 154
 глюкокортикоиды 153
 глюконеогенез 154
 голова
 артерии ~ 107, 108
 вены ~ 115
 жевательные мышцы 24, 45
 мимические мышцы 22, 44
 нервы ~ 83, 91–93
 головной мозг 68, 107–108
 ствол 76
 головокружение 98
 головчатая кость 33
 голосовые связки (складки) 130
 гомеостаз 149
 гомфозы 20
 гормональная секреция 149
 гормоны
 ~ гипоталамуса 151
 ~ роста (ГР) 151
 адренотропный ~ (АКТГ) 151
 антидиуретический ~ (АДГ) 151
 инсулин 154
 лютеинизирующий ~ (ЛГ) 151, 161
 норэпинефрин 153
 половые ~ (стероиды) 153
 тестостерон 151, 156
 эстроген 151, 158, 159, 161
 тиреотропный ~ (ТТГ) 151, 152
 фолликулостимулирующий ~ (ФСГ) 151, 161
 хорионический гонадотропин человека (ХГЧ) 149
 эпинефрин (адреналин) 153
 гороховидная кость 33

гортаноглотка 130, 137
 гортань 127, 130, 137
 хрящи ~
 надгортанник 130
 перстневидный 130
 рожковидный 130
 черпаловидный 130
 гребенчатая мышца 61
 гребень
 нервный ~ 72
 гребешок (внутреннее ухо) 98
 грудина 28, 133
 грудино-подъязычная мышца 46
 группа мышц, выпрямляющих позвоночник 47
 группы мешочков 141
 гуморальный иммунитет 122
 гусиная лапка 60, 61, 64

Д

двенадцатиперстная кишка 134, 140
 двигательная единица 71
 двигательный сегмент 25, 47
 девственная плева 158
 дельтовидная мышца 54
 дендрит 13
 денервация 11
 дентин 136
 дерма 15, 16
 дерматомы 89
 десна 136
 диапедез 125
 диартрозы 20
 диастола 104
 диафиз 17, 18
 диафрагма (см. «Мышцы»)
 диафрагма таза 57
 диск
 I-диск 12
 ~ зрительного нерва 94
 вставочный 11
 грудино-ключичный 29
 межлобковый 35
 межпозвоночный 25, 27
 суставной (ВНЧС; грудино-ключичный сустав) 24
 диск скелетной мышцы 12
 дифференцировка 121
 дно 160
 «дно» промежности 51
 доли
 ~ гипофиза
 задняя 150
 передняя 150
 ~ головного мозга 73
 височная 73
 затылочная 73
 лимбическая область 73
 лобная 73
 теменная 73
 ~ печени
 квадратная 142
 левая/правая 142
 хвостатая 142
 ~ легких
 верхняя доля левого легкого
 верхняя доля правого легкого

нижняя доля левого легкого
 нижняя доля правого легкого
 средняя доля правого легкого
 дуга
 ~ атланта
 задняя 26
 передняя 26
 скуловая ~ 22, 45
 сухожильная ~ (таз) 50
 дыхательная система
 глотка 130
 голосовая щель 130
 голосовые связки/складки 130
 гортань 130
 дыхательная единица 132
 легкие, доли 131
 механизм дыхания 133
 нижние дыхательные пути 127, 132
 носовая полость/перегородка 128
 околоносные воздухоносные пазухи 129
 плевра 131
 слизистая оболочка дыхательных путей 128
 трахея 131, 132
 киль 131

Е

единица
 функциональная ~ организма 6
 двигательная ~ 71

Ж

жевательная мышца 45
 железы
 ацинарные 16, 135
 надпочечник 153
 альвеолярные 162
 бульбоуретральные 155, 157
 эндокринные 8, 149
 ~ эндометрия 161
 экзокринные 8
 гипофиз 150
 слезные 95
 молочные 162
 обонятельные 99
 паразитовидные 152
 околоушные слюнные железы 44, 135
 эпителиамус 75, 149
 гипофиз 150–151
 предстательная 155
 слюнные 134, 135
 сальные 16
 серозно-слизистые 127
 подъязычные 135
 поднижнечелюстные 135
 надпочечники 153
 потовые 16
 ~ хряща века 95
 щитовидная 152
 трубчатые 127, 162
 трубчато-альвеолярные 162
 желеобразная масса (ампула вестибулярного аппарата) 98
 желудок 134, 137, 139

желудочки мозга
 особенности течения спинномозговой жидкости 82
 развитие ~ 72
 желудочки сердца 104
 желудочно-кишечный тракт 139–141, 143
 желудочные ямки 139
 желчевыводящая система
 желчный капилляр 143
 проток 134, 143
 проточек 143
 пузырный проток 143
 печеночный проток 143
 желчный пузырь 134, 143
 сфинктер общего желчного протока 143
 желчный пузырь 134, 143
 желчь 134, 143
 желчные протоки 142, 143
 желтое пятно 94
 желтый костный мозг 17
 жировые клетки, адипоциты 9
 жировые подвески (сальниковые отростки) 141

З

забрюшинные органы 138, 145
 задисковая прокладка 24
 задний (определение) 2
 задний мозг 72, 76, 80
 задний треугольник 46
 запирающая мышца
 внутренняя ~ 50
 наружная ~ 61
 зародышевые (герминативные) центры 125, 126
 затылочно-лобная мышца 44
 зернистый слой 15
 зона
 H-зона (скелетная мускулатура) 12
 слуховая, коры головного мозга 73
 ~ (центр) речи Брока 73
 лимбическая, коры головного мозга 73, 74
 ~ интерпретации речи Вернике 73
 зрительная, коры головного мозга 73, 96
 зоны надпочечника
 клубочковая зона 153
 пучковая зона 153
 сетчатая зона 153
 зрачок 94
 зрительный анализатор 94–96
 зубы 134, 135, 136
 зубы мудрости 136

И

извилины 73
 изогнутость крестца 36
 иммунная система 4, 100, 121
 иммунитет
 врожденный 121–122
 приобретенный 121–122
 лимфатический узел 120–122, 125

у-5

malt-система 121, 126
красный костный мозг 17, 121, 123
селезенка 121, 124
тимус 121, 122, 123, 149
инверсия (определение) 21, 63
иннервация 11, 71
инсулин 154
интервал P-Q 105
интероцепторы 90
интерфаза 7
инфаркт миокарда 106
ипсилатеральный (гомолатеральный, определение) 2
искривленная носовая перегородка 23, 128

К

кадык (гортань) 130
камбаловидная мышца 64
канал
анальный (заднепроходный) ~ 134, 141
~ сонной артерии 108
гаверсов ~ 10
носослезный 129
пудендальный (половой) ~ 113
~ корня зуба 136
шлеммов ~ 95
полукружный ~ 97, 98
спинномозговой ~ 84
позвоночный ~ 27
~ Фолькмана 10
эякуляторный 155
капилляр(-ы) 102, 150
лимфатические 120
перитубулярные 148
капиллярная сеть 101
капсула
клубочка 147
внутренняя (белое вещество) 74
лимфатического узла 125
селезенки 124
сустава см. конкретный сустав
капсульное пространство клубочка 147, 148
каудальный 2
квадратная мышца
~ подошвы 65
~ поясницы 48
квадратный пронатор 55
кератиноциты 15
кинетохоры 7
кишечник
толстая кишка 141
тонкая кишка 140
клетка (-и)
абсорбирующие 140
альфа (A) 154
бета (B) 154
~ миокарда (кардиомиоциты) 11
главные (слизистой оболочки желудка) 139
колбочковые 94
дельта (D) 154
отростчатые (эпидермис) 15
деление ~-ок 7
эндокринные (слизистой желудка) 139
энтероэндокринные 140
жировые 9
фибробласт 156
общий вид ~-ки 6
Т-хелпер (клетка-помощник) 121
печеночные 142
интерстициальные (яичка) 156
макрофаги (фагоциты), 121–122
тучные 9
~ иммунологической памяти 121, 122
~ Меркеля 15, 90
митоз 7
слизистые
кишечника 140
желудка 139
мышечные 42
естественные киллеры (NK) 121, 123
~ Панета (двенадцатиперстная кишка) 140
париетальные (слизистой оболочки желудка) 139
фагоциты (макрофаги) 121–122
плазматические 122, 124–126
рецепторные 98, 99
палочковидные 94
шванновские 13
секреторная 156
~ сертоли 156
формы ~-ок 6
~ скелетной мускулатуры 11–12
гладкомышечные 11
плоские (чешуйчатые) 8
~ стромы 123
поддерживающие 97, 156
вкусового аппарата 99
вестибулярного аппарата 97, 98
Т-~ 121
~-предшественник Т-лимфоцитов 123
клеточный иммунитет 122
клиновидная кость 23, 40, 129
клитор 158
клубочек 70, 147
клубочковый фильтрат 148
клювовидно-плечевая мышца 54
ключицы 29
коагуляция 100
кожное сало 8, 16
коллаген 9
коллоид 152
комплекс Гольджи 6
комплекс QRS 105
комплемент 122
кожа
базальный слой 15
блестящий слой 15
дерма 16
зернистый слой 15
роговой слой 15
шиповатый слой 15
эпидермис 15
конечный мозг (телэнцефалон) 72, 80
конечный путь 76
контралатеральный (определение) 2
конъюнктив 95
копчик 27, 35, 51
копчиковый 50
кора 123
~ (корковое вещество) надпочечника 139

слуховая 73
~ мозжечка 76
~ головного мозга 73, 74
двигательная 79
чувствительная 78, 90, 99
височная 73
зрительная 96
корковое вещество почки 146
корково-спинномозговой путь 79
корнеоциты 15
коронка 136
кортиев орган 97
кортикальный нефрон 147
костный мозг
желтый ~ 17
красный ~ 17, 123
кость см. «Скелетная система»
крайняя плоть 158
краниальный (определение) 2
красная пульпа 124
красный костный мозг 17, 123
крестец 25, 27, 35, 37
крестообразная 39
крестцовое сплетение 86, 88–89
крестцовый мыс 50
крипта (кишечная) 140
кровообращение 101
коллатеральное см. «Анастомозы»
незамкнутый кровоток 124
легочный кровоток 101
системный кровоток 101
кровь 100
кровообращение 101
элементы (форменные) 100
эритроциты 100
лейкоциты 100
базофилы 100
эозинофилы 100
лимфоциты 100
моноциты 100
нейтрофилы 100
тромбоциты 100
круглое окно 98
круглый пронатор 55
круговая мышца
~ глаза 44
~ рта 44
крыловидная мышца (латеральная/медиадальная) 45
кубовидная (кость) 40
купула 98

Л

лабиринт
костный 97
перепончатый 97
ладьевидная кость 33
лакуны (кость) 10
латеральный карман спинномозгового канала 84
лейкоциты 100
лентовидные мышцы 141
лестница преддверия 98
лестничные мышцы 46
легкие, плевра (см. «Дыхательная система»)
легочные вены 132

- легочный сегмент 132
 легочный ствол 104
 лизосомы 6
 лимбическая система 73
 лимфатическая система
 лимфа 120, 125
 лимфатические сосуды двенадцати-
 перстной кишки 140
 лимфатические узлы 120, 125
 пальпируемые ~ 120
 лимфедема 120
 лимфоциты 100
 определение 3
 отток 120
 лимфоидная (иммунная) система
 лимфоидные органы 121–126
 лимфоидные узелки 139, 140
 лимфоциты 100
 В-лимфоциты 121–126
 Т-лимфоциты 121–126
 определение 4, 121
 линия
 М-линия (скелетная мускулатура) 12
 Z-линия (скелетная мускулатура) 12
 верхняя выйная ~ 47, 52
 дугообразная ~ 49
 лицевой отдел черепа
 кости 22, 23
 иннервация 83
 кровоснабжение 107
 мышцы 44
 лобковая кость 35, 51
 лобково-копчиковая мышца 50
 лобково-прямокишечная мышца 50
 лобковый симфиз 51
 лобная пазуха 129
 локтевая кость 31, 32
 локтевой сустав 31, 32, 34
 локтевой отросток 31
 лопатка 29, 30, 46
 лопаточно-подъязычная мышца 46
 лунка ногтя 15
 лучевая кость 31, 32
 лучистый венец 74, 75
 лютеинизирующий гормон (ЛГ) 151
- М**
 макрофаг 9
 малая ягодичная мышца 59
 малые половые губы 158
 матка 158, 160, 161
 маточка 97
 маточные трубы (см. «Трубы»)
 матрикс 9, 10
 мегакариоциты 100
 медиальная петля 78
 медуллярные тяжи (лимфатического
 узла) 125
 межбугорная борозда 54
 межкостная мембрана (см. «Мембрана-
 ны» или «Связки»)
 межпозвонковое отверстие 25, 27, 84
 межпучковые проводящие пути 105
 меланин 15
 меланоциты 15
 мембраны
 базальная ~ 8, 156
 базиллярная пластинка 97
 барабанная перепонка 97
 клеточная ~ 6
 межкостная ~
 ~ голени 38
 ~ предплечья 31
 покровная ~ 97
 постсинаптическая ~ 70
 пресинаптическая 70
 цитоподъязычная ~ 130
 ядерная 6, 7
 менархе 161
 мениск 39
 менопауза 161
 менструальный цикл 161
 пролиферативная фаза 161
 фаза менструации 161
 секреторная фаза 161
 менструации 161
 менструальный цикл 161
 роль матки 160
 роль яичника 158
 эндокринный фактор 150
 место прикрепления (определение) 43
 метафаза митоза 7
 механорецептор 90
 мечевидный отросток 28
 мешочек 97, 98
 миелин 13
 микроглия 13
 микроорганизмы и иммунитет 122
 микротрубочки 6
 микрофиламенты 6
 миндалина 73, 126, 135
 минералокортикоиды 153
 миозин 12
 миомерий 160
 миотатический рефлекс 85
 миофибриллы 12
 миофиламенты 12
 митоз 7
 митохондрия 11, 12, 156
 мозговая оболочка
 мягкая ~
 ~ головного мозга 81
 ~ спинного мозга 77
 паутинная ~
 ~ головного мозга 81
 ~ спинного мозга 77
 твердая ~
 ~ головного мозга 81
 ~ спинного мозга 77
 мозговое вещество
 ~ лимфатического узла 125
 ~ надпочечника 153
 ~ почки 146
 ~ селезенки 124
 ~ тимуса 123
 мозговой конус 77
 мозжечок 76
 молоточек 97
 молочные железы 151, 162
 моляр (большой коренной зуб) 136
 моносинаптический (миотатический)
 рефлекс 85
 моноциты 100
 мост (ствол мозга) 76
 мочевыделительная система
 моча 144, 146, 148
 мочевой пузырь 144
 мочеиспускательный канал 144, 157
 губчатая часть (поперечный срез) 51
 перепончатая часть 51
 предстательная часть (поперечный
 срез) 51
 мочеточник 146
 камни (локализация) 144
 мышечная оболочка 146
 серозная оболочка 146
 слизистая оболочка ~ 146
 переходный эпителий 146
 собственная пластинка 146
 почки 145, 146, 147
 выносящая артериола 147
 клубочек 147
 кора 147
 мозговое вещество 147, 153
 почечный сосочек 147
 нефрон 147–148
 кортикальный 147
 юктагломерулярный 147
 ознакомление 4, 144
 приносящая артериола 147
 почечная чашка
 большая 146
 малая 146
 почечная капсула 147
 почечная лоханка 146
 почечное тельце 147
 почечные трубочки
 дистальный извитой каналец 147
 петля Генле 147
 проксимальный извитой каналец 147
 собирательные трубочки 147
 проток 147
 сосочковый проток 147
 функционирование канальцев 147,
 148
 соседние органы 144, 145
 циркуляция крови в почке 147
 мочеполая область (жен.) 51
 структуры 113, 158
 мочеполая область (муж.) 51
 структуры 113, 155
 мочеточник 144, 146
 мошонка 155
 мышечная система
 венозный отток 106
 камеры сердца 104
 кровоснабжение 106
 поперечно-полосатая мускулатура 11
 ресничная мышца 96
 мышечное волокно (см. «Мышечные
 клетки»)
 мышца гордецов 44
 мышца, противопоставляющая больш-
 шой палец кисти 57
 мышца, сморщивающая бровь 44
 мышцы тазового дна 50
 вход в малый таз 35, 36
 выход из полости таза 35, 36
 мышцы, образующие стенку таза 50
 тазовый пояс 35–37, 50–51
 мышцы туловища
 мышцы брюшной стенки 48, 49
 мышцы груди 48
 мышцы паховой области 49
 мышцы промежности 51

у-7

мышцы спины 47
мышцы таза 50
мышцы шеи 46, 47
мышцелковый отросток нижней челюсти 24

Н

надгортанник 137
надколенник 38, 62
надколенно-бедренный сустав 39
надкостница (периост) 17, 18
~ костей черепа 81
надкостничная муфта 18
надлобковый угол 36
надподъязычная область 46
наковальня (среднее ухо) 97
намет мозжечка 81
начало мышцы (определение) 43
неврилема 13
нейрогипофиз 150
нейроглия 13
нейромедиаторы 70
нейроны 13, 69
ассоциативные ~ 69
биполярные ~ 13
вставочные ~ 69
двигательные ~ 69, 79, 85
мультиполярные ~ 13
парасимпатические ~ 140
постганглионарные ~ 69, 91–93
преганглионарные ~ 69, 91–93
секреторные ~ 150
синапсы ~ 70
униполярные ~ 13
чувствительные ~ 69, 78, 85
нервная система
ознакомление с
~ классификацией нейронов 69
~ развитием нервной системы 72
периферическая ~ (ПНС)
автономная нервная система (АНС)
91–93
парасимпатический отдел ~ 93, 140
симпатический отдел ~ 91–92
спинномозговые нервы (см. также АНС)
бедренный 88
задний ~ кожный нерв 88
латеральный ~ кожный нерв 88
большеберцовый нерв 88
внутренний срамной нерв 88
внутренностные нервы 91, 92, 153
двигательные нервы 71
дерматомы 89
длинный грудной нерв 87
дорсальный нерв лопатки 87
запирательный нерв 88
кожный нерв голени
латеральный ~ 88
медиальный ~ 88
корешки 84
локтевой нерв 87
лучевой нерв 87
малоберцовый нерв
глубокий ~ 88
общий ~ 88
поверхностный ~ 88

медиальный кожный нерв плеча 87
медиальный кожный нерв предплечья 87
межреберные нервы (Т1-Т11) 86
мышечно-кожный нерв 87
надлопаточный нерв 87
нервно-мышечное соединение 71
нервы сосудов 102
оболочки 86
периферические нервы 68
подвздошно-паховый нерв 88
подвздошно-подчревный нерв 88
подкожный нерв 88
поднадколенниковая ветвь 88
подмышечный нерв 87
подошвенный нерв
латеральный ~ 88
медиальный ~ 88
подреберный нерв 86
пояснично-крестцовый ствол 88
промежностная ветвь 88
седалищный нерв 59, 88
~ к нижней конечности 88
~ к сухожилиям 88
сплетения 86
крестцовое ~ 86, 88
плечевое ~ 86, 87
поясничное ~ 86, 88
пояснично-крестцовый ствол 86, 88
шейное ~ 86
срединный нерв 87
чувствительные нервы 69
ягодичный нерв
верхний ~ 88
нижний ~ 88
черепные нервы 83
блоковый нерв (IV) 83
блуждающий нерв (X) 83, 93
глазодвигательный нерв (III) 83
добавочный нерв (XI) 52, 83
зрительный нерв (II) 83, 92, 93
лицевой нерв (VII) 83
обонятельный нерв (I) 83, 99
отводящий нерв (VI) 83
подъязычный нерв (XII) 83
преддверно-улитковый нерв (VIII) 83, 97 98
тройничный нерв (V) 83, 89
языкоглоточный нерв (IX) 83
центральная ~ (ЦНС)
головной мозг 73
кора ~ 73
мозговые полушария 73
подкорковые ядра 74
проводящие пути (белое вещество) 74
желудочки 80
межжелудочковые отверстия 80
мозжечок 76
кора ~ 76
оболочки
~ головного мозга 81, 82
~ спинного мозга 77
промежуточный мозг 75
гипоталамус 75
таламус 75
эпиталамус 75
спинной мозг 68, 77
ствол мозга 68

задний мозг 76
средний мозг 76
циркуляция спинномозговой жидкости 82
нейротрансмиттеры 13, 69, 70
нейтрофилы 100
нервно-мышечное соединение 71
нервно-сухожильные волокна 85, 90
нервные валики 72
нервный гребень 72
нефрон 147–148
небо 128, 135, 137
нижние конечности
артерии 110
вены 117
кости 35, 37–41
мышцы 59–66
нервы 88, 89
нижняя челюсть 22, 24, 45
нистагм 98
ногти 15
ножка мозга 76
ножка мозжечка 76, 78
ножка эректильная 158
ноздри 128
норэпинефрин 153
нос 22, 128
носовой ход 128
носоглотка 130, 137
нуклеоплазма 6

О

область
аноректальная ~ 141
грудной отдел 26
зоны позвоночника 27
крестцовый отдел 27
мочеполовая ~ 51, 157
паховая ~ 49
поясничный отдел 25, 27
шейный отдел 25, 26
ягодичная ~ 59
ободочная (толстая) кишка 141
обоняние 83, 99, 135
обонятельный (-ая)
~ луковица 99
~ тракт 99
овальное окно 97
овуляция 161
ознакомление с организмом 1
околлопаточные артериальные анастомозы 109
околоносовые воздухоносные пазухи 129
окситоцин 151
олигодендроциты 13
ооцит 159
организм (тело)
покровы и полости 5
закрытые 5
открытые 5
анатомические плоскости и срезы 1
положение и направление (тела) 2
системы 3, 4
органы-мишени гормонов 149, 151
особые висцеральные эффекты (ОВЭ) 83

основная субстанция (см. также «Матрикс») 6
 остеобласты 18
 остеоциты 10
 остистый отросток 26
 островки Лангерганса 154
 отведение (определение) 21
 отверстие приводящего канала 61
 отверстия (определение) 25
 ~ подъязычного канала 23
 ~ поперечных отростков позвонков 26, 107, 108
 ~ черепа 22, 23
 большое затылочное 23
 запирающее 35, 50
 крестцовое 27
 круглое 23
 межжелудочковое 80, 82
 межпозвонковое 25–27, 84, 86
 надглазничное 22
 нижнечелюстное 22
 овальное 23
 остистое 23
 подбородочное 22
 подглазничное 22
 позвонка 25–27
 рваное 23
 сальниковое 138
 седалищное
 большое 36, 50
 малое 36, 50
 яремное 23, 115
 отверстия четвертого желудочка головного мозга 82
 отверстие приводящего канала 61
 отдел суставного диска височно-нижнечелюстного сустава (ВНЧС)
 передний 24
 задний 24
 открытые висцеральные полости тела 5
 отолиты 98
 отрицательная обратная связь 151
 отросток
 венечный (ВНЧС) 24, 45
 клювовидный 52, 53
 мышечковый (ВНЧС) 24, 45
 поперечный 26, 47
 сосцевидный 22, 23, 129
 суставной 25, 26
 шиловидный 45, 46
 отростчатые клетки эпидермиса 15

П

пазуха (-и)
 околоносовые воздухоносные пазухи 129–130
 ~ аорты 106
 пещеристые клетки в сосцевидном отростке 129
 решетчатая ~ 22, 23
 панкреатические островки 154
 парагиппокампальная извилина 73
 паракортикальный слой лимфатического узла 125
 парасимпатический отдел 68, 91, 93

паратгормон 152
 паразитовидные железы 152
 паховая область 49, 120
 пейеровы бляшки 126
 передние карманы седалищно-прямокишечной ямки 51
 передний мозг 72
 передняя зубчатая мышца 52
 перепончатый лабиринт 97
 периартериоларные лимфоидные муфты (PALS) 124
 перикард 103
 перимизий 42
 периферическая нервная система (см. «Нервная система»)
 периферический отросток 69, 84
 перстневидный хрящ 130
 печень 142, 143
 печеночная триада 142
 пещеристые клетки 129
 пещеристые (кавернозные) тела 157
 пирамидный путь 79
 пирамиды 76, 79
 пищеварительная система/тракт
 анальное отверстие, анус 134, 141
 анальный канал 141
 брюшина 5, 138
 глотка 130, 137
 глотание 46, 130, 137
 двенадцатиперстная кишка (части) 140
 желудок 139
 отделы 139
 пищеварительные ферменты 139
 слизистая 139
 стенка 139
 желчная система 143
 зубы 135, 136
 кишечник
 толстая кишка 126, 141
 тонкая кишка 140, 143
 циркулярные складки 140
 ободочная кишка (см. также «Толстая кишка»)
 восходящая часть 141
 нисходящая часть 141
 поперечная ободочная кишка 141
 сигмовидная кишка 141
 печень 134, 142, 143
 воротная система печени 118
 печеночные протоки 142, 143
 пищевод 134, 137, 139
 поджелудочная железа 143, 154
 проток 143
 островки 154
 экзокринная часть 154
 прямая кишка 141
 ротовая полость 126, 134, 135
 слизистые
 толстой кишки 141
 тонкой (двенадцатиперстной) кишки 140
 пищевод 134, 137, 139
 пищеводное отверстие диафрагмы 48
 плазмалемма 11
 плазматическая клетка, плазмоцит 9, 100, 121
 пластинки (кость) 10

пластинки
 двигательная концевая ~ 69, 71
 нервная ~ 72
 ногтевая ~ 15
 перпендикулярная ~ (решетчатой кости) 23, 129
 решетчатая ~ 128
 эпифизарная ~ 18
 плацента, гормоны 149
 плевра 5, 131
 висцеральная ~ 131
 париетальная ~ 131
 плевральный (-ая)
 ~ выпот 131
 ~ полость 131
 ~ синус 131
 реберно-диафрагмальный ~ 131
 реберно-медиастинальный ~ 131
 плечевая кость 29, 30, 32, 34
 плечевой пояс 29
 плоскости и срезы 1
 плотное пятно 148
 плюсневые кости 40
 пневмоторакс 131
 поверхностный (определение) 2
 поверхностный сгибатель пальцев 56
 поверхностный слой 65
 повторение
 группы мышц 67
 мышцы верхней конечности 58
 мышцы нижней конечности 66
 подвздошная кишка 140
 подвздошная кость 35
 подвздошно-большеберцовый тракт 59
 подвздошно-копчиковая мышца 50
 подвздошно-поясничная мышца 48, 62
 подвздошно-реберная мышца 47
 подвздошный 48
 подкожная мышца шеи 44
 подколенная мышца 64
 подкорковое белое вещество 74
 подоциты 147
 подошвенное сгибание (определение) 21, 64
 подслизистая основа 14
 подтаранный 40
 позвонки
 грудные ~ 26
 копчиковые ~ 27
 крестцовые ~ 27
 нарушения 25
 позвоночник 25
 позвоночные отверстия 25
 поясничные ~ 27
 шейные ~ 26
 позвоночный столб 25
 полисинаптический рефлекс 85
 половой член, пенис 155, 157
 глубокая артерия ~ 113
 головка ~ 113, 157
 дорсальная артерия ~ 113
 луковица ~ 113, 157
 половые органы
 женские 158
 мужские 155, 157
 положение (анатомическое) 2, 11
 полосатое тело, стриатум 74
 полость (-и)
 живота и таза (брюшно-тазовая) 5

~ тела (введение) 5
 закрытые ~ тела 5
 ~ черепа 5
 костномозговая 17, 18, 19
 ротовая 135, 137
 носовая 128, 129
 открытые 5
 ротовая 8, 134, 135, 137
 тазовая 5, 35
 ~ перикарда 103
 ~ брюшины (перитонеальная) 138
 суставная 24
 грудная 5
 ~ матки 160
 ~ желудочков (ЦНС) 80
 ~ спинномозгового канала 5
 висцеральные 5
 полость носа 22, 23, 127, 128
 полулунная кость 33
 полуостистая мышца головы 46
 полуостистые мышцы 47
 полуперепончатая мышца 60
 полусухожильная мышца 60
 полушарие большого мозга 73, 74, 80
 поперечная проекция 1
 поперечные мостики 12
 поперечный срез (плоскость) (определение) 1
 портняжная мышца 62
 пот 16
 почки 144, 145–148
 пояс
 плечевой 29
 тазовый 35
 поясная извилина 73
 пояснично-крестцовый ствол 86, 88
 поясничное сплетение 86, 88
 поясничное утолщение 77
 преддверие
 ~ внутреннего уха 97, 98
 промежность 158
 предплечье 31–32
 пронация ~ 31, 43
 супинация ~ 31, 43
 предсердия 104, 105, 106
 предсердно-желудочковый пучок 105
 предсердный натрийуретический пептид (ПНП) 149
 прецентральная извилина 73
 приведение (определение) 21
 придаток яичка 49, 155, 156
 рободающие вены (вены-перфоранты, определение) 117
 проводящая система сердца 105
 прогестерон 151
 продолговатый мозг 72, 76
 прозрачная оболочка 159
 проксимальный (определение) 2
 пролактин 151
 промежность 51, 113
 промежуточный мозг 75
 пронация 21
 проприорецепторы 90
 протоки
 ~ поджелудочной железы 143
 альвеолярные 132
 выводные (молочной железы) 162
 выносящие 156
 грудной 120

желчные 142, 143
 лимфатические 120
 междольковые 162
 печеночные 143
 пузырный 143
 собирательный 147
 улитковый 97
 эндолимфатический 97
 протоплазматические астроциты 13
 профаза митоза 7
 прямая кишка 134, 141
 пульпозное ядро 25
 пустулы, прыщи 115
 пути/тракты
 ~ ЦНС 74
 корково-спинномозговые пути
 передние 79
 латеральные 79
 пищеварительный тракт (см. «Пищеварение»)
 экстрапирамидальные пути
 ретикулярно-спинномозговой путь 79
 вестибулярно-спинномозговой путь 79
 пирамидальные пути (см. «Корково-спинномозговые пути»)
 краснойдерно-спинномозговой тракт 79
 гипоталамо-гипофизарный путь 50
 подвздошно-большеберцовый тракт 59, 60
 пучки (скелетная мускулатура) 42
 пучки белого вещества 77
 пучок плечевого сплетения
 задний 87
 латеральный 87
 медиальный 87

Р

радужная оболочка 94
 развитие нервной системы 72
 разгибатели (см. «Скелетные мышцы») растяжение 85
 реберно-диафрагмальный синус 131
 реберно-медиастинальный синус 131
 резцы 136
 ременная мышца головы 46, 47
 репродуктивная система (женская) 4, 158–162
 артерии промежности 113
 влагалище 160–161
 матка 160–161
 маточные трубы 160
 менструальный цикл 151, 159–161
 молочные железы 162
 мышцы промежности 51
 яичник 158, 159, 160
 репродуктивная система (мужская) 4, 155–157
 артерии промежности 113
 мочеполовые структуры 157
 мышцы промежности 51
 образование спермы 155, 156
 яичко 155, 156
 ресничные отростки 95
 ретикулоциты 100
 ретикулярная сеть 125

ретикулярная формация 76
 ретикулярно-спинномозговой путь 79
 рефлексы спинного мозга 85
 рецепторы
 болевые ~ 78, 85
 вкусовые ~ 99
 инсулиновые ~ 154
 классификация ~ 69, 90
 обонятельные ~ 99
 температурные ~ 78
 ~ гликогена 154
 ~ давления 78
 ~ кожи 16
 ~ осязания 78
 ~ растяжения мышц 90
 решетчатая
 воздухоносная пазуха 129
 кость 22, 23
 ребра 26, 28, 48
 рибосомы 6
 рога (передние/нижние/задние)
 ~ латеральных желудочков головного мозга 80
 ~ спинного мозга 77
 роговица 94, 95
 роговой слой 15
 ростральный (определение) 2
 ротаторная (вращательная) манжета 53
 ротовая полость 134, 135
 ротоглотка 130, 137
 рукоятка 28
 рычаг 42

С

сагиттальная плоскость 1
 сальник 138
 саркоlemma 11, 12
 саркомер 12
 саркоплазма 11
 саркоплазматический ретикулум 12
 свод
 латеральный продольный ~ стопы 40
 медиальный ~ стопы 40
 поперечный ~ стопы 40
 свод влагалища 160
 связки (см. также «Мембраны»)
 ~ запястья 33
 ~ надколенника 38, 62
 анально-копчиковая ~ 50, 51
 большеберцовая коллатеральная ~ 38
 грудино-ключичная ~ 29
 дельтовидная ~ 40
 длинная подошвенная ~ 40
 дугообразная подколенная ~ 38
 желтая ~ 25
 зубчатая ~ 77
 клювовидно-акромиальная ~ 53
 клювовидно-плечевая ~ 29
 коллатеральная ~ 32, 39
 кольцевая ~ 32
 крестообразная (передняя/задняя) ~ 39
 крестцово-бугорная ~ 36, 50, 51
 крестцово-остистая ~ 36, 50
 крестцово-подвздошная (передняя/задняя) ~ 36, 37
 круглая ~ 37

- латеральная ~ (ВНЧС) 24
 лобковая (нижняя/верхняя) ~ 36
 локтевая коллатеральная ~ 32
 лучевая коллатеральная ~ 32, 33
 межключичная ~ 29
 межкостная крестцово-подвздошная ~ 37
 межкостная мембрана 31, 38, 40 (см. также «Мембраны»)
 межостистая ~ 25
 надостистая ~ 25, 26
 нижняя межберцовая ~ задняя 40
 передняя 40
 паховая ~ 36, 49, 110
 периодонтальная ~ 136
 подвздошно-бедренная ~ 36
 поддерживающая ~ 94, 162
 поперечная ~ (коленный сустав) 39
 продолговатая ~ задняя 25
 передняя 25
 пяточно-малоберцовая ~ 40
 реберно-ключичная ~ 29
 серповидная ~ 142
 суставно-плечевая ~ 30
 верхняя 30
 нижняя 30
 средняя 30
 седалищно-бедренная ~ 36
 таранно-малоберцовая ~ (передняя) 40
 таранно-пяточная ~ (задняя) 40
 шилонижнечелюстная ~ 24
 шилоподъязычная ~ 46
 широкая ~ 159, 160
 сгибание (определение) 21
 сгибатели запястья и суставов кисти 56, 67
 сегмент Т-Р 105
 седалищная кость 35
 седалищно-прямокишечная ямка 51
 селезенка 121, 124
 селезеночные тяжи 124
 семенная жидкость 155
 семенной канатик (и его оболочки) 49, 155
 семенной пузырек 155
 семявыносящий проток 155, 156
 сердечно-сосудистая система (см. также Артерии», «Вены»)
 аорта 111
 система непарной вены 116, 119
 кровь 100
 кровеносные сосуды 102
 мозговые артерии 107, 108
 проводящая система сердца 105
 вены сердца 106
 система сонной артерии 108
 система полых вен 116, 119
 кровообращение (схема) 101
 венечные артерии 106
 электрокардиограмма (ЭКГ) 105
 сердце 101, 104
 оболочки 103
 воротная система печени 101, 118
 артерии/вены нижней конечности 102, 110, 117
 артерии таза 113
 артерии промежности 113
 артерии/вены верхней конечности 109, 114, 119
 сердце
 камеры ~ 101, 104
 магистральные сосуды 103
 оболочки ~ 103
 соседние органы 103
 серое вещество
 ~ головного мозга 73
 ~ спинного мозга 77
 серп головного мозга 81
 серые соединительные ветви 91
 сетчатка 94
 сеть яичника 156
 симпатический отдел 91, 92
 синаптические пузырьки 70
 синартрозы 20
 синдесмозы 20
 синергисты 43
 синовиальная оболочка 20, 30
 синусоиды
 воротная система печени 118
 гипофизарная портальная система 150, 151
 красный костный мозг 17, 123
 кровеносные сосуды 102
 лимфатические узлы 125
 селезенки 124
 тимуса 123
 синус (-ы)
 венозный ~ (твердой мозговой оболочке) 115
 затылочный ~ 115
 кавернозный (пещеристый) ~ 115
 каменистые ~ 115
 коронарный ~ 106
 межпещеристые ~ 115
 млечный ~ 162
 почечный ~ 146
 поперечный ~ 115
 прямой ~ 115
 сагиттальный синус 81, 82, 115
 сигмовидный ~ 115
 ~ аорты 106
 ~ мозгового вещества 125
 субкапсулярный ~ 125
 трабекулярные ~ 125
 синхондрозы 20
 система
 вестибулярный аппарат 97–98
 воротная ~ печени 118
 гаверсовы ~ 10
 гипофизарная портальная ~ 150, 151
 дыхательная ~ 127–133
 лимфатическая ~ 120
 лимфоидная (иммунная) ~ 121–126
 мочевыделительная ~ 144–148
 нервная ~
 периферическая ~ 83–90
 автономная (висцеральная) ~ 91–93
 центральная ~ 72–82
 опорно-двигательный аппарат 17–67
 пирамидная ~ 79
 пищеварительная ~ 134–143
 проводящая ~ сердца 105
 репродуктивная ~ 155–158, 162
 сердечно-сосудистая ~ 100–119
 ~ кожных покровов 15, 16
 ~ непарных органов 116
 ~ поперечных трубочек 12
 сосудистая ~ 100–119
 суставная ~ 3, 17, 41
 экстрапирамидная ~ 79
 эндокринная ~ 149–154
 система кожных покровов 3
 дерма 16
 эпидермис 15
 система непарной вены (см. «Вены»)
 система полых вен 116, 119
 систола 104
 скелетная мускулатура
 близнецовая мышца
 верхняя ~ 59
 нижняя ~ 59
 большеберцовая мышца
 задняя ~ 64
 передняя ~ 63
 височная мышца 45
 вращение (определение) 21
 глазодвигательные (наружные глазные) мышцы 96
 гребенчатая мышца 61
 грудная мышца
 большая ~ 54, 162
 малая ~ 52
 грудино-ключично-сосцевидная мышца 46
 грудино-подъязычная мышца 46
 грудино-щитовидная мышца 47
 группа подзатылочных мышц 53
 группа поперечно-остистых мышц 47
 грушевидная мышца 50, 59
 движения
 ~ в суставе 21
 ~ лопатки 52
 ~ пальцев 57
 ~ стопы 21, 63–64
 двубрюшная мышца 46
 двуглавая мышца (бицепс)
 ~ бедра 60
 ~ плеча 30, 54, 55
 дельтовидная мышца 54
 диафрагма
 грудная 48, 133
 мочеполовая 50, 51
 тазовая 50, 51
 длинная мышца 47
 длинный лучевой разгибатель запястья 56
 жевательная мышца 45
 запирающая мышца
 внутренняя ~ 50, 59
 наружная ~ 50, 59, 61
 затылочная мышца 44
 зубчатая мышца
 задняя ~
 верхняя ~ 47
 нижняя ~ 47
 передняя ~ 52
 икроножная мышца 64
 инверсия (определение) 21
 камбаловидная мышца 64
 квадратная мышца
 ~ бедра 59
 ~ подошвы 65
 ~ поясницы 48

у-11

клювовидно-плечевая мышца 54
констрикторы глотки 137
короткий лучевой разгибатель запястья 56
косые мышцы головы
верхние 47
внутренние 49
наружные 49
нижние 47
круглая мышца
большая ~ 54
малая ~ 53
круговая мышца
~ глаза 44
~ рта 44
крыловидная мышца (латеральная/медиальная) 45
лестничная мышца
задняя ~ 46
передняя ~ 46
средняя ~ 46
лобная мышца 44
локтевая мышца 55
локтевой разгибатель запястья 56
лопаточно-подъязычная мышца 46
луковично-губчатая мышца
малоберцовая мышца
длинная ~ 63
короткая ~ 63
третья ~ 63
межкостная мышца
ладонная ~ 57
подошвенная ~ 65
тыльная ~ 57, 65
межостистые мышцы 47
межпоперечные мышцы 47
межреберные мышцы
внутренние ~ 48
наружные ~ 48, 133
поперечная мышца груди 48
самые внутренние ~ 48
мимические мышцы 44
многораздельные мышцы 47
мышечно-сухожильные перегородки 28, 53
мышечные веретена 85, 90
мышца, выпрямляющая позвоночник 47
мышца гордецов 44
мышца, напрягающая широкую фасцию бедра 59, 61, 62
мышца, опускающая нижнюю губу 44
мышца, опускающая угол рта 44
мышца, отводящая
~ большой палец кисти
длинная ~ 56
короткая ~ 57
~ большой палец стопы 65
~ мизинец кисти 57
~ мизинец стопы 65
мышца, поднимающая
~ верхнюю губу 44
~ верхнюю губу и крыло носа 44
~ задний проход 50, 51
влагалищная мышца 50
копчиковая мышца 50
лобково-копчиковая мышца 50
лобково-прямокишечная мышца 50

мышца, поднимающая предстательную железу 50
подвздошно-копчиковая мышца 50
~ лопатку 46, 52
~ угол рта 44
~ яичко 49
мышца, приводящая
~ большой палец кисти 57
~ большой палец стопы 65
мышца, противопоставляющая
~ большой палец 57
~ мизинец 57
мышца смеха 44
мышца, сморщивающая бровь 44
мышца, стабилизирующая положение лопатки 52, 67
мышцы задней области шеи 47
мышцы, осуществляющие инверсию 67
мышцы промежности 51
мышцы таза 50–51, 88
мышцы, участвующие в процессе жевания 24, 44–45
мышцы-вращатели 47
мышцы-эффекторы 85
надостная мышца 53
надподъязычные мышцы 46
наружные мышцы
~ глаза 96
~ кисти 56
~ стопы 63, 64
небно-глочная мышца 137
носовая мышца 44
оболочки мышц 42
ознакомление 3, 11, 42
отведение (определение) 21
остистая мышца (часть мышцы, выпрямляющей позвоночник) 47
пирамидная мышца 49
плечевая мышца 55
плечелучевая мышца 55
подбородочная мышца 44
подбородочно-подъязычная мышца 46
подвздошная мышца 48
подвздошно-поясничная мышца 48, 62
подвздошно-реберная мышца 47
подкожная мышца шеи 44
подколенная мышца 64
подостная мышца 53
подошвенная мышца 64
подподъязычная мышца 46
подъязычно-язычная мышца 46
полуостистая мышца
~ головы 46, 47, 52
~ спины 47
~ шеи 47
полуперепончатая мышца 60
полусухожильная мышца 60
поперечная мышца живота 49
поперечно-полосатые мышцы 11
портняжная мышца 62
поясничная мышца
большая ~ 48, 62
малая ~ 48, 62
приведение (определение) 21
приводящие мышцы бедра 51, 61
пронатор

квадратный ~ 55
круглый ~ 55
пронация (определение) 21
прямая мышца живота (с фасцией) 49
прямая мышца бедра 62
пучок 42
разгибание (определение) 21
разгибатель
длинный ~ большого пальца кисти 56
длинный ~ большого пальца стопы 63
длинный ~ пальцев 63
короткий ~ большого пальца кисти 56
~ мизинца 56
~ пальцев 56
~ указательного пальца 56
ременная мышца
~ головы 46, 52
~ шеи 47
ромбовидная мышца (большая/малая) 52
ротаторная (вращательная) манжета плеча 53
сгибание (определение) 21
сгибатель
длинный ~ большого пальца кисти 56
длинный ~ большого пальца стопы 64
короткий ~ большого пальца кисти 57
короткий ~ большого пальца стопы 65
короткий ~ мизинца 57, 65
локтевой ~ 56
лучевой ~ 56
~ пальцев
глубокий ~ 56
длинный ~ 64
короткий ~ 65
поверхностный ~ 56
~ запястья
сгибание подошвы (определение) 21
седалищно-пещеристая мышца 51
система мышечных рычагов 42
скуловая мышца
большая ~ 44
малая ~ 44
собственные мышцы
~ глаза 96
~ кисти 57
~ стопы 65
согласование работы мышц 42–43
сосочковая мышца 104
супинатор 55
супинация (определение) 21
сухожилия 60
сфинктер ануса
~ внутренний 141
~ наружный 51, 141
тазовое дно/стенка 50
ткань скелетной мускулатуры 11
тонкая мышца 61
тонус 11
трапециевидная мышца 52
трехглавая мышца плеча 54, 55
тыльное сгибание (определение) 21
ушная мышца 44
функционирование мышц: обзор 67
циркумдукция (определение) 21
червеобразные мышцы 57, 65
четыреглавая мышца бедра 62
шилоподъязычная мышца 46
широкая мышца бедра

- латеральная ~ 62
 медиальная ~ 62
 промежуточная ~ 62
 щечная мышца 44
 щитоподъязычная мышца 46
 эверсия (определение) 21, 67
 ягодичная мышца
 большая ~ 59
 малая ~ 59
 средняя ~ 59
 скелетная система (кости)
 альвеолярный отросток кости 136
 бедренная кость 35–37
 большеберцовая кость 38
 верхняя челюсть 22–23
 височная кость 22–24
 губчатое вещество кости 17
 головчатая кость
 грудина 28
 губчатая кость 10, 17
 добавочный скелет 19
 запястье 33
 затылочная кость 22–23
 клиновидная кость 22–23
 клиновидные кости (3) 40
 ключица 29
 компактное вещество кости 10, 17
 копчик 27
 короткие кости (классификация) 19
 кости запястья 33
 кости лицевого отдела черепа 22
 кости мозгового отдела черепа 22
 костный мозг 121
 кость-трапеция 33
 крестец 37
 крыловидные пластинки, латеральная/медиальная 22
 крючковидная кость 33
 кубовидная кость 40
 лабиринт
 костный 97
 перепончатый 97
 ладьевидная кость 33
 лобковая кость 35
 лобная кость 22–23
 локтевая кость 31
 локтевой отросток 55
 лопатка 29
 лучевая кость 31
 малоберцовая кость 38
 мечевидный отросток 28
 надколенник 38
 надкостничный 18
 небная кость 22–23
 носовая кость 22, 23, 128
 носовые раковины 128–129
 ознакомление со ~ 4, 10
 осевой скелет 19
 плечевая кость 29
 плоские кости (классификация) 19
 плюсневая кость 40
 подвздошная кость 35
 подъязычная кость 46, 137
 позвонок
 грудной ~ 25, 26
 копчиковый ~ (копчик) 25, 27
 крестцовый ~ (крестец) 26, 27
 поясничный ~ 26, 27
 полулунная кость 33
 пояс
 плечевой ~ 29
 тазовый ~ 35
 предплюсна 40
 пястные кости 33
 пяточная кость 19
 решетчатая кость 22–23
 перпендикулярная пластинка 23
 ребра 26, 28
 рукоятка 28
 седалищная кость 35
 сесамовидные кости 19
 скуловая кость 22–23
 слезная кость 22
 слуховой проход
 внутренний 23
 наружный 22
 смешанные кости (классификация) 19
 сошник 22–23
 структура длинной кости 17
 суставной хрящ 10
 таз 35
 женский 36
 мужской 36
 таранная кость 40
 теменная кость 22–23
 трапециевидная кость 33
 трехгранная кость 33
 фаланги
 кисти 33
 стопы 40
 череп 22, 23
 эндохондральная оссификация 18
 складки (стенка желудка) 139
 склера 94
 скорлупа 74
 слепая кишка 141
 слезный аппарат 95
 слезы 95
 слизистая 5, 14
 слуховая система 97–98
 наружное ухо 97
 ушная раковина 97
 наружный слуховой проход 97
 барабанная перепонка 97
 среднее ухо
 слуховая (евстахиева) труба 97
 слуховые косточки
 наковальня 97
 молоточек 97
 стремя 97
 овальное окно 97
 барабанная перепонка 97
 внутреннее ухо 97
 базилярная пластинка 97
 костный лабиринт 97
 улитка 97
 улитковый проток 97
 VIII черепной нерв 83, 97
 эндолимфатический проток 97
 волосковая клетка 97
 перепончатый лабиринт 97
 кортиев (спиральный) орган
 круглое окно (97, 98)
 сферический мешочек 97, 98
 барабанная лестница 97, 98
 лестница преддверия 97, 98
 полукружные каналы 97, 98
 полукружный проток 97, 98
 поддерживающие клетки 98
 покровная мембрана 97
 эллиптический мешочек (маточка) 97
 преддверие 97, 98
 слуховой проход 22, 97
 собственные мышцы 47
 собственная пластинка 14
 соединительная ткань 9, 10 (см. также «Опорная ткань»)
 жировая 9
 неоформленная (рыхлая) 9
 плотная неоформленная 9
 плотная оформленная 9
 соматические структуры 14
 соматостатин 154
 соски 162
 сосочек (-ки)
 грибовидные ~ 99, 135
 желобовидные ~ 99, 135
 нитевидные ~ 99, 135
 почечный ~ 146
 ~ дермы 16
 сосочковый слой дермы 16
 сосудисто-нервный пучок 42
 сосуды
 кровеносные ~ 102
 лимфатические ~ 123, 125
 спайки (комиссуры)
 ~ передняя 74
 ~ задняя 74
 ~ мозолистого тела 74
 сперма 155, 156
 сперматогенез 156
 сперматогония 156
 сперматозоиды 156
 сперматоциты 156
 спинальные рефлексы 69–70, 85
 спинно-бугорный путь 78
 спинно-мозжечковый путь 78
 спинной мозг 68, 77
 развитие 72
 роль в формировании рефлексов 85
 спинномозговая жидкость 77, 80, 82
 сплетение
 волокна Пуркинье 105
 крестцовое ~ 86, 88
 крыловидное ~ 115
 плечевое ~ 86, 87
 поясничное ~ 86, 88
 шейное ~ 86
 срединная (медианная) плоскость 1
 средний мозг 72, 76, 80
 средостение 103
 срезы (определение) 1
 стаз 117
 стафилококк 136
 ствол
 брюшной 111
 легочный 103, 104
 плечеголовной 106, 107, 111
 стекловидное тело 94, 95
 степень мышечного сокращения 71
 стержни волос 16
 стопа 40
 кости 40
 мышцы 63–65
 связки (см. «Связки»)
 стремечко 97

у-13

строма 124, 159
субарахноидальное пространство 77, 81, 82
сумка (-и) 20, 30, 39
 поднадколенникова 30
 локтевая 31, 32
 сальниковая 138
 преднадколенникова 39
 субакромиальная/поддельтовидная 30, 53
 наднадколенникова 39
супинатор 55
супинация 21, 42
суставная губа (плечевой сустав) 30
суставная система (см. «Суставы»)
суставные поверхности 26
 грудных позвонков 27
 поперечных отростков позвонков 28
 поясничных позвонков 27
 ребер 28
 шейных позвонков 27
сустав 20
 ~ запястья 33
 ~ кисти 33
 акромиально-ключичный ~ 29
 височно-нижнечелюстной ~ (ВНЧС) 24
 грудино-ключичный ~ 29
 грудино-реберное сочленение 28
 дистальный лучелоктевой ~ 32
 запястно-пястные ~ 33
 запястье 33
 классификация ~ 20
 коленный ~ 38, 39
 крестцово-подздошное сочленение 35, 36, 37
 лодыжка 40
 локтевой ~ 32
 лучезапястный ~ 33
 межберцовый ~ 38
 межзапястные ~ 33
 межпястные ~ 33
 межфаланговые ~ 33
 мышцелковый ~ 20
 неподвижный (синартроз) 20
 плечевой ~ 29, 30
 плечелоктевой ~ 32
 плечелучевой ~ 32
 плоский ~ 20
 проксимальный лучелоктевой ~ 32, 33
 реберно-позвоночный ~ 26, 28
 реберно-поперечный ~ 26, 28
 реберно-хрящевое соединение 26, 28
 седловидный ~ 20
 синовиальный ~ (диартроз) 20
 тазобедренный ~ 35, 37
 угол грудины 28
 фасеточный (дугоотростчатый) ~ 25
 фиброзное соединение 20
 хрящевое соединение (синхондроз) 20
 цилиндрический ~ 20
 шаровидный (блоковидный) ~ 20
 эллипсоидный ~ 20
сухожилие 30, 42
 гусиная лапка 60, 61
 пяточное ~ 46
 соединительное ~ (паховый серп) 49

сухожильный центр диафрагмы 48
сфинктер
 анальный ~ 141
 пилорический ~ 139
 ~ зрачка 96
сыворотка 100

Т

таз 35–37, 150–151
таламус 75, 78
таранная кость 40
тело
 белое (яичника) 159, 161
 мозолистое 74
 пещеристое 157
 желтое 159, 161
 губчатое (спонгиозное) 157
телофаза митоза 7
тельца Пачини 90
тельца Руффини 90
терминальная борозда 99
терминальная нить дурального мешка 77
тестостерон 151, 156
тимоциты 123
тимус 123, 149
ткани (см. также «Клетки»)
 волокнистая соединительная ~ 9
 гемопоэтическая ~ 17, 18, 123
 лимфоидная ~ 121–126
 лимфоидная ~ слизистых оболочек 126, 135, 141
 мышечная ~ 11
 нервная ~ 13
 ознакомление 14
 поддерживающая соединительная ~ 10
 соединительная ~ 9, 14
 ~ лимфатической системы 122
 клетки лимфатической системы 100, 120, 123
 эпителиальная ~ 8, 14
толстая кишка 126, 134, 141
тонкая кишка 134, 140, 143
тормозящий вставочный нейрон 85
тощая кишка 140
трабекула (-ы)
 ~ кости 10, 17, 18
 ~ лимфатического узла 125
 ~ селезенки 124
трахея 127, 131, 132
треугольник
 анальный ~ 51
 задний ~ 46
 мочеполовой ~ 51
 передний ~ 46, 51
 ~ мочевого пузыря 144
треугольный фиброзно-хрящевой комплекс (ТФХК) 33
тромбоз 115, 117
 ~ кавернозного синуса 115
тромбоз глубоких вен 117
тромбофлебиты 117
тромбоциты, кровяные пластинки 100
тромбоэмболия легочных артерий 117
тромбы 117
трубы, трубки, трубочки

маточная труба 158, 159, 160
нервная трубка 72
проксимальный извитой каналец 147
семявыносящий канал 156
слуховая труба 97, 129
собирательные трубочки 147
фаллопиева труба (см. «Маточные трубы»)
турецкое седло 150
тучная клетка 9

У

удерживатель (-и)
 верхний/нижний ~ разгибателей 64, 65
 ~ сгибателей (поперечная связка запястья) 33, 57
узел
 реснитчатый 93
 ушной 93
 крылонебный 93
узелка 158
узелка половых губ 158
узлы
 атриовентрикулярный (АВ) ~ 105
 лимфатические ~ 100, 120, 125
 перехваты Ранвье 13
 синоатриальный (СА) 105
улитка 97
ухо 97
участки фильтрации 147
ушная раковина 128–129

Ф

фагоциты
 врожденный иммунитет 122
 приобретенный иммунитет 121, 126
фаза желтого тела (менструальный цикл) 159
фаланги 40
фасции
 ~ покрывающие скелетные мышцы 42
 ~ промежности 157
глубокая 14, 162
грудопоясничная 54
кремаштерная 49
подкожная/поверхностная 9, 14, 16, 157, 162
поперечная 49
почечная 145
семенная
 внутренняя 49
 наружная 49
 широкая 59
фибробласт 9
фиброзное кольцо 25
фиксаторы 43
филаменты 12
фимбрии 159, 160
флебит 117
фолликулы 16, 152
 графов пузырек 159
 лимфоидные 124, 126
 ~ яичника
 вторичный 159
 зрелый 159

лопнувший 159
 первичный 159
 примордиальный 159
 ~ щитовидной железы 152
 форменные элементы крови 100
 фронтальная (корональная) плоскость 1
 ФСГ 151, 161
 функциональная классификация нейронов 69
 ознакомление 13
 синапсы 70
 строение 68

Х

хвостатое ядро 74
 хиазма (перекрест зрительных нервов) 96
 химический синапс 70
 хоаны 128
 холмики мозговые 76, 96
 хондроциты 10
 хроматин 7
 хромосомы 7
 хрусталик 94–96
 хрящ 10
 суставной 10, 17, 20, 37
 черпаловидный 130
 рожковидный 130
 реберный 28
 перстневидный 130
 клиновидный 130
 эластический 10
 надгортанник 10, 130
 волокнистый (фиброхрящ) 10
 гиалиновый 10, 17
 ~ перегородки носа 128
 носовой 10, 128
 щитовидный 130

Ц

цемент 136
 центр (речи) Брока 73
 центральная ямка 94
 центральный отросток 69
 центриоль 6
 центромеры 7
 циркуляция
 ~ крови (кровообращение) 101
 ~ лимфы 120
 ~ спинномозговой жидкости 82
 циркумдукция 21
 циркулярные складки 140
 цистерна грудного лимфатического протока 120
 цистерны 82
 цитоплазма 6
 цитоподии 147
 ЦНС (центральная нервная система) (см. «Нервная система»)

Ч

червеобразные мышцы 65
 червеобразный отросток 126, 141

череп 22
 черная субстанция 74
 чревный ствол 111–112
 чувства
 вестибулярная система 76, 97, 98
 вкус 83, 99, 135
 зрительный анализатор 94, 95, 96
 обоняние (запах) 99
 слух 76, 97, 98
 чувствительные рецепторы
 ~ дермы 16
 ~ эпидермиса 15

Ш

швы 22, 23
 шейка матки 160
 шейный лордоз 25
 шейный отдел пищевода 130
 шейный отдел позвоночника 25–26
 шейные утолщения 77
 шиповатый слой 15
 широчайшая мышца спины 54
 шов лучовично-губчатой мышцы 51

Щ

щечная мышца 44
 щитовидная железа 149, 152
 тироксин 152

Э

эверсия (определение) 21, 63
 экзоцитоз 70
 экстерорецепторы 90
 экстрапирамидная система 79
 путь 79
 электрический синапс 70
 электрокардиограмма (ЭКГ) 105
 эмаль 136
 эмболия 117
 эндокард 103
 эндокринная система 3, 8, 148–154
 гипоталамус 150, 151
 гипофиз 150–153
 надпочечники 153
 кора 153
 мозговое вещество 153
 ~ желудочно-кишечного тракта 140, 149, 153
 панкреатические островки 143, 154
 плацента 149
 почка
 плотное пятно 148
 юкстагломерулярные клетки 148
 предсердия 149
 тимус 149
 щитовидная железа 149, 152
 эпифиз 149
 яичко 149, 156
 эндолимфа 97
 эндометрий 160

эндомизий 42
 эндоплазматический ретикулум 6
 эндост 17
 эндохондральная оссификация 18
 эндоцитоз 70
 эозинофилы 100
 эпидермально-дермальное
 соединение 16
 эпидермис 15, 16
 эпимизий 42
 эpineфрин 153
 эпителиамус 75
 эпителиальные ткани
 железистый эпителий 8
 кубический эпителий 8
 многослойный 8
 однослойный 8
 сперматогенный 156
 цилиндрический эпителий 8, 127
 чешуйчатый 8
 эпифиз, шишковидное тело 17, 75
 эпифизарная линия 18
 эрекция 157
 эритроциты 100
 эстроген 151, 158, 159, 161
 эфферентный 69, 83
 эякуляция 155

Ю

юкстагломерулярный аппарат 148
 юкстамедуллярный нефрон 147, 148

Я

ядро (-а)
 базальное ~ 73
 бледный шар 74
 гипоталамическое ~ 75, 150
 клеточное ~ 6
 клиновидное ~ 78
 миндалина ~ 73, 74
 мозжечковое ~ 76
 паравентрикулярное ~ 75
 подкорковое ~ 73
 скорлупа 74
 субталамические ~ 74, 75
 супраоптическое ~ 75
 тонкое ~ 78
 хвостатое ~ 74
 чечевицеобразное ~ 74
 черная субстанция 74
 ~ головного мозга 73, 74, 76
 ядрышко 6, 7
 язык 134, 135, 136
 язычок 135
 язычная артерия 107
 яичник 158, 159, 160
 строма ~ 159
 яички 156, 157
 яйцеклетки 158, 159
 ямка
 овальная 104
 подвисочная 24
 черепная 23

Все права защищены. Книга или любая ее часть не может быть скопирована, воспроизведена в электронной или механической форме, в виде фотокопии, записи в память ЭВМ, репродукции или каким-либо иным способом, а также использована в любой информационной системе без получения разрешения от издателя. Копирование, воспроизведение и иное использование книги или ее части без согласия издателя является незаконным и влечет уголовную, административную и гражданскую ответственность.

Справочное издание

МЕДИЦИНСКИЙ АТЛАС

Лоренс Элсон

Уинн Кэпит

АНАТОМИЯ ЧЕЛОВЕКА АТЛАС-РАСКРАСКА

Директор редакции *Е. Капьев*. Руководитель группы *О. Шестова*
Ответственный редактор *А. Резайкина*. Художественный редактор *Е. Анисина*
Технический редактор *Л. Зотова*. Компьютерная верстка *Л. Кузьмина*

ООО «Издательство «Эксмо»

123308, Москва, ул. Зорге, д. 1. Тел. 8 (495) 411-68-86.

Home page: www.eksmo.ru E-mail: info@eksmo.ru

Өндіруші: «ЭКМО» АҚБ Баспасы, 123308, Мәскеу, Ресей, Зорге көшесі, 1 үй.

Тел. 8 (495) 411-68-86.

Home page: www.eksmo.ru E-mail: info@eksmo.ru

Тауар белгісі: «Эксмо»

Қазақстан Республикасында дистрибьютор және өнім бойынша арыз-талаптарды қабылдаушының өкілі «РДЦ-Алматы» ЖШС, Алматы қ., Домбровский көш., 3«а», литер Б, офис 1.

Тел.: 8(727) 2 51 59 89,90,91,92, факс: 8 (727) 251 58 12 вн. 107; E-mail: RDC-Almaty@eksmo.kz

Өнімнің жарамдылық мерзімі шектелмеген.

Сертификация туралы ақпарат сайтта: www.eksmo.ru/certification

Оптовая торговля книгами «Эксмо»:

ООО «ТД «Эксмо», 142700, Московская обл., Ленинский р-н, г. Видное, Белокаменное ш., д. 1, многоканальный тел. 411-50-74.

E-mail: reception@eksmo-sale.ru

По вопросам приобретения книг «Эксмо» зарубежными оптовыми покупателями обращаться в отдел зарубежных продаж ТД «Эксмо»

E-mail: international@eksmo-sale.ru

International Sales: International wholesale customers should contact Foreign Sales Department of Trading House «Eksmo» for their orders.

international@eksmo-sale.ru

По вопросам заказа книг корпоративным клиентам, в том числе в специальном оформлении, обращаться по тел. +7(495) 411-68-59, доб. 2261.

E-mail: ivanova.ey@eksmo.ru

Оптовая торговля бумажно-беловыми и канцелярскими товарами для школы и офиса «Канц-Эксмо»: Компания «Канц-Эксмо»: 142702, Московская обл., Ленинский р-н, г. Видное-2, Белокаменное ш., д. 1, а/я 5. Тел./факс +7 (495) 745-28-87 (многоканальный).

e-mail: kanc@eksmo-sale.ru, сайт: www.kanc-eksmo.ru

В Санкт-Петербурге: в магазине «Парк Культуры и Чтения БУКВОЕД», Невский пр-т, д. 46. Тел.: +7(812)601-0-601, www.bookvoed.ru

Полный ассортимент книг издательства «Эксмо» для оптовых покупателей:

В Санкт-Петербурге: ООО СЗКО, пр-т Обуховской Обороны, д. 84Е. Тел. (812) 365-46-03/04.

В Нижнем Новгороде: Филиал ООО ТД «Эксмо» в г. Н. Новгороде, 603094, г. Нижний Новгород, ул. Карпинского, д. 29, бизнес-парк «Грин Плаза». Тел. (831) 216-15-91 (92, 93, 94).

В Ростове-на-Дону: Филиал ООО «Издательство «Эксмо»,

344023, г. Ростов-на-Дону, ул. Страны Советов, 44 А. Тел.: (863) 303-62-10. E-mail: info@rnd.eksmo.ru

Самаре: ООО «РДЦ-Самара», пр-т Кирова, д. 75/1, литера «Е». Тел. (846) 269-66-70.

В Екатеринбурге: Филиал ООО «Издательство «Эксмо» в г. Екатеринбург, ул. Прибалтийская, д. 24а.

Тел. +7 (343) 272-72-01/02/03/04/05/06/07/08.

В Новосибирске: ООО «РДЦ-Новосибирск», Комбинатский пер., д. 3. Тел. +7 (383) 289-91-42.

E-mail: eksmo-nsk@yandex.ru

Сведения о подтверждении соответствия издания законодательству РФ о техническом регулировании можно получить по адресу: <http://eksmo.ru/certification/>

Өндірген мемлекет: Ресей

Сертификация қарастырылмаған

Подписано в печать 12.04.2016. Формат 60x90 1/8.

Гарнитура «Pragmatica». Печать офсетная. Усл. печ. л. 47,0.

Доп. тираж 2000 экз. Заказ



ISBN 978-5-699-71506-0



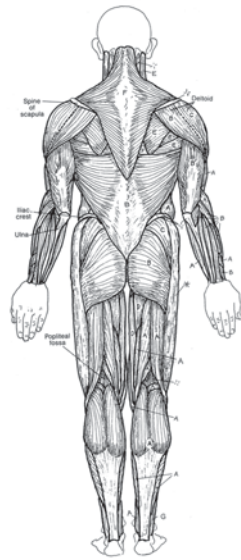
В электронном виде книги издательства вы можете
купить на www.litres.ru

ЛитРес:

ОДИН КЛИК ДО КНИГ



АНАТОМИЯ ЧЕЛОВЕКА: АТЛАС-РАСКРАСКА

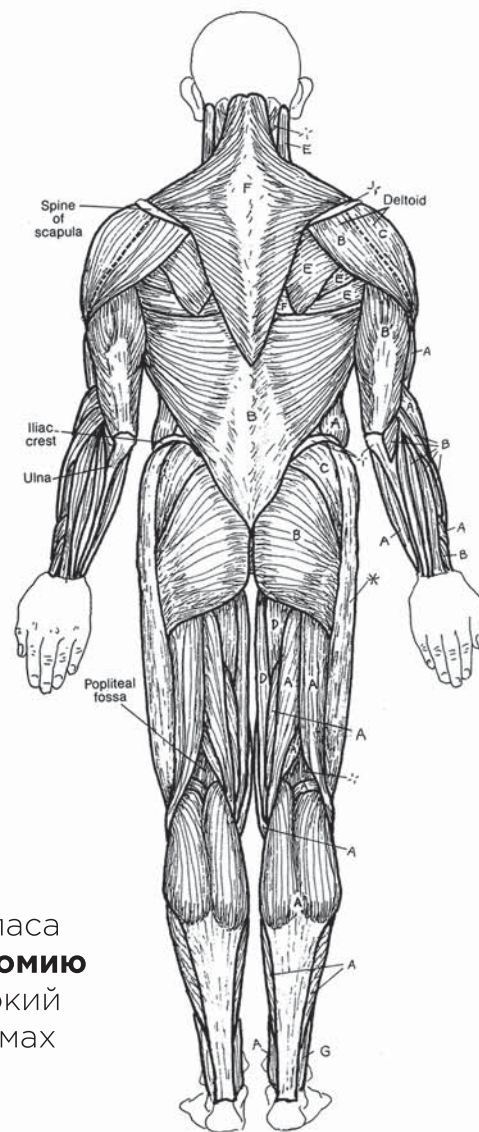


Как выучить анатомию с помощью атласа-раскраски?

Бестселлер «Анатомия человека: атлас-раскраска» вот уже **более 35 лет** является лидером среди учебных атласов. Это уникальное пособие: его лаконичный текст и точные иллюстрации, нарисованные вручную, разработаны специально для интерактивного изучения анатомии – раскрашивания.

- Каждый из 162 разворотов, посвященных отдельным системам тела человека, включает **оригинальный цветовой ключ**. С его помощью вы просто и надежно свяжете анатомическую терминологию и детальные иллюстрации.
- Визуальные ассоциации и **кинестетическая, мышечная память**, развивающаяся во время раскрашивания, делают обучение эффективнее, проще и интереснее.
- 4-е издание стало еще удобнее: **наглядная разворотная система** с увеличенными рисунками, понятные краткие поясняющие тексты и специальные шрифты заголовков для удобной навигации.

Выверенная структура и надежная система практического атласа позволят студентам медицинских вузов **быстро выучить анатомию** и углубить свои знания о строении человеческого тела. Широкий круг читателей сможет связать представления о разных системах и органах в единое целое и разбираться в анатомии человека наравне с профессионалами.



Этот **универсальный атлас анатомии** человека отличается от аналогичных изданий объемом и глубиной проработки материала, он составлен с учетом последних достижений науки. Все термины приведены в соответствии с Международной анатомической номенклатурой и официальным списком русских эквивалентов. При составлении атласа использована **оригинальная методика**, способствующая наиболее эффективному и быстрому усвоению сложного материала. Благодаря этому, наполняя атлас красочным содержанием, каждый создает для себя незаменимую шпаргалку.

С этим атласом студенты смогут сдать анатомию на «пять», врачи – лечить на все «десять», а у пациентов выработается иммунитет от агрессии в медицине. **Наверное, впервые можно легким движением руки изучить то, что хочет знать каждый.**

Виталий Александрович Епифанов,
заслуженный деятель науки РФ, доктор медицинских наук,
профессор кафедры «Восстановительная медицина»
МГМСУ им. А.И. Евдокимова Минздрава РФ



**Увлекательная анатомия:
принципы и практика в одной книге!**